

بررسی یک مورد بیماری Niemann Pick تیپ A!

!!

فریدون مجتهدزاده (M.D.)⁺ مریم قاسمی (M.D.)^{**}

چکیده

بیماری Niemann Pick A یکی از بیماری‌های متابولیک از دسته Sphingolipidoses می‌باشد که در آن کمبود آنزیم Sphingomyelinase سبب تجمع غیر طبیعی اسفنگو میلین در نسوج مختلف بدن شده و در نتیجه علائم بالینی مختلف را به وجود می‌آورد که مهمترین آنها عبارتند از: بزرگی کبد و طحال - وجود لکه cherry red در ماکولای چشم - اختلالات عصبی - وجود سلول های Foam در مغز استخوان و کبد و طحال. شیوع بیماری ۱ به ۲۰ هزار تا ۱ به ۴۰ هزار می‌باشد. در این مقاله یک مورد از این بیماری که به علت توده شکمی در بیمارستان بوعلی سینا ساری بستری بوده معرفی می‌گردد. سونوگرافی شکم، طحال و کبد بزرگ را نشان داد. در CT-Scan مغزی آتروفی مغزی وجود داشت و در معاینه چشم، در ماکولای چشم، لکه Cherry red دیده شد. اسپیراسیون مغز استخوان سلول‌های Foam را نشان داد و الکتروانسفالوگرافی غیر طبیعی گزارش شد. بیمار فرزند سوم خانواده بوده و فرزند دوم خانواده در ۵ ماهگی به علت وجود توده شکمی در یکی از بیمارستان های تهران بستری و فوت شده است (بدون تشخیص). فرزند اول خانواده ظاهراً سالم می‌باشد. با توجه به مجموعه این علائم کلینیکی و پاراکلینیکی و نیز وجود بیمار مشابه در خانواده تشخیص بیماری Niemann Pick type A برای بیمار داده شد.

واژه‌های کلیدی: بیماری های متابولیک، Niemann Pick A ، Shingolipidoses

مقدمه

بیماری Niemann Pick بیماری است که در آن اختلال در روند متابولیسم اسفنگولی پید و یا اختلال در استریفیکاسیون کلسترل وجود دارد (۱). چهار نوع از این بیماری تاکنون گزارش شده‌اند: که به ترتیب انواع A, B, C, D نام گذاری شده‌اند (۲). این نوع از بیماری سیر حاد و شدید داشته و علائم بالینی آن در دوران شیرخوارگی و گاه حتی در دوره نوزادی وجود دارد در این بیماران کمبود آنزیم Sphingomyelinase وجود دارد. این آنزیم باعث می‌شود که اسفنگومیلین به سرامید (Ceramide) و

* فوق تخصص ژنتیک پزشکی و متخصص بیماری‌های کودکان مرکز تحقیقات تالاسمی و استادیار دانشگاه علوم پزشکی مازندران : ✉⁺

بوعلی سینا

** متخصص آسیب شناسی و استادیار دانشگاه علوم پزشکی مازندران

☎ : // : // : //

شرح حال بیمار

بیمار کودک ۴ ماهه‌ای بود که به علت بیقراری و وجود توده شکمی در تاریخ ۸۳/۳/۶ در بخش اطفال بیمارستان بوعلی سینا ساری بستری شد.

بیمار از یک هفته پیش دچار سرفه + آب ریزی از بینی و بیقراری شده و بعد از چند روز به پزشک عمومی مراجعه داده شد، پزشک در معاینه بیمار و لمس شکم توده‌ای را در شکم لمس کرد و کودک به بیمارستان ارجاع داده شد، بیمار از خانواده افغانی و مسلمان مقیم ایران بوده و فرزند سوم خانواده می‌باشد. فرزند اول خانواده پسر ۸ ساله سالم و فرزند دوم خانواده در سن ۵ ماهگی به همین علت (وجود توده شکمی) در یکی از بیمارستان‌های تهران بستری بوده اما معالجات مؤثر نبوده و فوت شد.

پدر و مادر بیمار با یکدیگر خویشاوند (پسر عمه و دختر دایی) و کودک نتیجه زایمان طبیعی بوده و بیمار با آپکار مناسب به دنیا آمده و ظاهراً مشکلی تا هنگام بستری شدن نداشته است. تغذیه کودک از شیرمادر بوده است.

در معاینه بالینی اولیه کودک، دورسر ۴۳ سانتی‌متر، وزن ۵۲۰۰ گرم و قد ۶۲ سانتی‌متر بود.

در لمس شکم توده‌ای در طرف چپ شکم وجود داشته که تا حدود ناف ادامه داشته و کبد نیز حدود ۲cm زیر دنده‌ها حس می‌شد، تصویر شماره ۱.

بیمار رنگ پریده بود و نکته مثبت دیگری در معاینه بالینی نداشت. آزمایش C.B.C، کم‌خونی از نوع هیپوکروم و میکروسیت را نشان داد.

P.T.T-PT-U/A-ESR - تست‌های کبیدی و تست‌های مربوط به Torch حدود نرمال گزارش شد. در سونوگرافی شکم، بزرگی طحال و کبد با اکوی نرمال نشان داده شد.

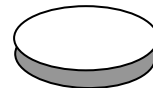
CT-Scan مغزی، کوچکی مغز و آتروفی مغزی را نشان داد. بیمار جهت معاینه ته چشم به چشم پزشک

فسفوریل کولین (Phosphorylcholine) تجزیه گردد و در موارد کمیود یا فقدان این آنزیم، این عمل انجام نمی‌شود (۳). و در نتیجه اسفنگومیلین به طور غیر طبیعی در نسوج مختلف بدن تجمع یافته و میزان آن حتی بیش از ۵۰ برابر حالت طبیعی می‌رسد. در نسوج مغزی-کبد و طحال این بیمار Iyososphingomyelin و sphingosylphosphorylcholine به مقدار زیاد تجمع می‌یابد (۴). از نظر ژنتیکی بیماری به صورت اتوزومال و مغلوب به ارث می‌رسد و ژن مسئول آن روی بازوی کوتاه کروموزوم ۱۱ قرار دارد (۵) گزارش‌های رسیده نشان می‌دهد که نوع موتاسیون بر روی این ژن در نژادهای مختلف غیر یهودی متفاوت می‌باشد (۶) و در نژاد یهودی (Jewish) موتاسیون به صورت R496L نشان داده می‌شود. (Levran 1991-Takahashi 1992) و همکاران) این بیماری در نژاد یهودی آسیائی شایع می‌باشد. شیوع بیماری بین ۱ به ۴۰ هزار تا ۱ به ۲۰ هزار گزارش شده است.

علائم بالینی بیماری که به علت تجمع غیر طبیعی اسفنگولی پید (sphingolipids) در نسوج مختلف بدن ایجاد می‌شود عبارتند از:

بزرگی کبد و طحال که ممکن است خیلی زود حتی هنگام تولد دیده شود: تأخیر رشد- عفونت‌های ریوی مکرر- حدود نیمی از این بیماران در آزمایشات چشمی لکه cherry-red را در ماکولا (Macula) چشم خود دارند امواج الکترورتینوگرافی (ERG) کاهش یافته (۴). اختلالات ارادی و حرکتی (Psychomotor) به صورت سختی عضلات- فقدان یا کاهش رفلکس‌های عضلانی- اختلال در بلیع وجود دارد. الکتروانسفالوگرافی (EEG) غیرطبیعی است.

علائم بالینی به سرعت شدیدتر شده و مرگ حدود ۴ سالگی اتفاق می‌افتد.



با توجه به علائم بالینی موجود در بیمار و آزمایشات پاراکلینیک انجام شده تشخیص بیماری Niemann Pick از نوع A برای بیمار داده شد و در تاریخ ۸۳/۳/۱۷ مرخص گردید.

تشخیص

سلول‌های کف آلود (Foam cells) در سرتا سر سیستم رتیکیولو آندوتلیال و به خصوص در مغزاستخوان- کبد و طحال وجود دارند. چنانچه این سلول‌ها با میکروسکپ الکترونی رویت شوند در داخل سیتوپلاسم آنها ذراتی (inclusions) به صورت ورقه ورقه دیده می‌شوند.

CT-SCN مغزی کوچک شدن مغز را نشان می‌دهد. در صورت وجود آزمایشگاه‌های اختصاصی اندازه‌گیری میزان فعالیت آنزیم Sphingomyelinase (۷) و نیز تعیین موتاسیون ژن بر روی کرموزوم ۱۱ تشخیص قطعی بیماری را میسر می‌سازد.

انواع دیگری از بیماری وجود دارد که به ترتیب انواع D, C, B نام گذاری شده است.

در نوع B بیماری علائم شدید نیست و سیر بیماری نیز به صورت مزمن می‌باشد معمولاً علائم عصبی وجود ندارد و پیش آگهی بیماری بهتر است. بزرگی کبد و طحال در دوران پس از شیرخوارگی دیده می‌شود و در سنین بالاتر بیماری‌های ریوی-علائم پرکاری طحال- سیروز کبدی-از عوارضی است که در کمین این بیماران می‌باشد در این نوع از بیماری نیز کمبود یا فقدان آنزیم Sphingomyelinase وجود دارد ولی نوع موتاسیون ژن مربوطه در این بیماری با نوع A متفاوت است به عبارت دیگر از نظر ژنتیک نوع A, B بیماری آللیک هستند (۶). یعنی ژن مربوطه به بیماری در هر دو نوع بیماری مشترک است ولی نوع موتاسیون متفاوت است.

ارجاع داده شد در معاینه ته چشم در ناحیه ماکولا لکه مدوری دیده شد که تشخیص Cherry-red را در آن ناحیه مسجل می‌نمود. بیمار اسپراسیون مغزاستخوان (Bone marrow) شد و لام به دست آمده توسط پاتولوژیست آزمایشگاه مورد بررسی قرار گرفته که نتیجه آن وجود سلول‌های Foam در مغز استخوان بود، تصویر شماره ۲.

تصویر شماره ۱: صورت Cousse و کبد و طحال بزرگ در بیمار

تصویر شماره ۲: اسپراسیون مغز استخوان در بیمار

شیرخوارگی دیده می‌شود. با توجه به شروع زود هنگام بیماری و سیر حاد آن و وجود طحال و کبد بزرگ، انواع D,C,B بیماری Niemann Pick در این بیمار کاملاً رد می‌شد.

طحال بزرگ به همراه میکروسفالی در بسیاری از بیماری‌های ارثی ممکن است دیده شود و اگر لکه cherry red در ماکولای چشم نیز به علائم فوق اضافه شود تشخیص افتراقی بیمار محدود می‌شد.

از مهمترین بیماری‌هایی که از نظر تشخیص افتراقی مطرح می‌شوند در درجه اول می‌توان از بیماری tay sachs نام برد: این بیماری به علت اختلال در متابولیسم Sphingolipids ایجاد می‌شود (۱۴). و به صورت ارثی بروز می‌کند در نوع Infantil بیماری، علائم بالینی در دوران شیرخوارگی آغاز می‌شود. بیمار دچار اختلالات شدید عصبی است (تشنج - اختلالات Psychomotor) و به عکس بیماری نیمن پیک تیپ A، به تدریج وزن مغز بیمار زیاد می‌شود و بیمار دچار ماکروسفالی می‌گردد نکته مهم دیگر این است که در این بیماری اولاً طحال بزرگ نمی‌شود، ثانیاً سلول‌های Foam در مغز استخوان وجود ندارد. بیماری دیگری که در تشخیص افتراقی مطرح است بیماری Farber است. این بیماری جزء دسته بیماری‌های Lipogranulomatosis می‌باشد و به علت فقدان آنزیم Ceramidase به وجود می‌آید (۱۵). علائم بالینی بیماری معمولاً در اوائل شیرخوارگی دیده می‌شود که مهمترین آن‌ها عبارتند از: تحریک پذیری شدید - صدای شبیه شیهه اسب - تورم مفاصل - ضعف عضلانی (Hypotonia) - علائم عصبی به صورت اختلال Psychomotor، در این بیماری نیز cherry red spot در ماکولای چشم دیده می‌شود ولی در مغز استخوان این بیماران سلول‌های Foam وجود ندارد.

در نوع D,C بیماری میزان آنزیم Sphingomyelinase در خون طبیعی است و یا مختصری کمبود این آنزیم وجود دارد. ولی اختلال اصلی در استریفیکاسیون کلسترول می‌باشد (۸).

در نوع C علائم بالینی بیماری بعثت تجمع زیاد LDL-cholesterol در داخل سلول‌های بدن ایجاد می‌شود (۹) زمان شروع علائم بالینی متغیر است (از هنگام تولد تا حدود ۵۵ سالگی) (۱۰). در صورتیکه علائم زودتر شروع شود پیش آگهی بد است (۱۱). در این نوع از بیماری معمولاً کبد و طحال بیمار بزرگ نمی‌شود (۱۲). سیر بیماری تدریجی و طولانی است (۱۳). نوع D بیماری در مناطق اسکاندیناوی شایع است علائم بالینی در نوع D شبیه به نوعی از C است که علائم بالینی بیماری دیرتر بروز می‌کند و مهمترین علائم بالینی آن به صورت لرزش (Tremore) - آتاکی - سفتی عضلانی می‌باشد.

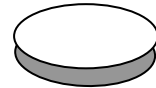
بحث

در بیمار مورد بحث سه فاکتور مهم تشخیصی از نظر بالینی وجود داشته است:

- ۱) شروع زود هنگام علائم بالینی (اوائل شیرخوارگی)
- ۲) سیر شدید و حاد بیماری
- ۳) سابقه خانوادگی بیماری

در مورد پارامتر اول یعنی سن شروع بیماری باید متذکر شد که ظاهراً نوزاد هنگام تولد علائم بالینی آشکاری نداشته است ولی در هر حال علائم بالینی بیمار در ۴ ماه اول زندگی پدیدار شده است مهمترین این علائم عبارتند از: طحال و کبد بزرگ - میکروسفالی - وجود cherry red spot در ماکولای چشم

در تشخیص افتراقی بیماری ابتدا باید انواع B,C,D بیماری را رد کرد در نوع B بیماری اکثراً سیر طولانی دارد - بزرگی کبد و طحال معمولاً بعد از دوران



۲- بیماری Gaucher که به خصوص در نوع infantile آن علائم بالینی شبیه به بیماری مورد بحث ماست. این بیماری به علت کمبود یا فقدان آنزیم Glucosylceramide- β glucosidase به وجود می‌آید (۲۰). و جزء دسته بیماری‌های Glucosylceramide-glucosidase محسوب می‌شود علائم بالینی در این نوع از بیماری در دوران شیرخوارگی ایجاد می‌شوند که عبارتند از:

بزرگی کبد و طحال - اسپاسم حنجره - عفونت‌های تکرار شونده ریوی - علائم شدید عصبی، در این بیماری معمولاً لکه cherry red در ماکولای چشم دیده نمی‌شود (۲۱). و به علاوه در سلول‌های مغز استخوان سلول‌های مخصوص وجود دارند که به نام Gaucher cells معروفند (۲۲). و این سلول‌ها به خوبی با سلول‌های N.P,D قابل تشخیص هستند.

۳- بیماری Wolman: در این بیماری فقدان یا کمبود آنزیم Acid lipase A وجود دارد و در سلول‌های ارگان‌های مختلف بدن تجمع تری گلیسیرید دیده می‌شود، در مغز استخوان سلول‌هایی به صورت lipid-ladeu- histiocytes دیده می‌شود که با سلول‌های Foam متفاوت است (۲۳). مهمترین علامت رادیولوژیک در این بیماری وجود کالسی فیکاسیون در غده آدرنال است که این علامت مهم در نیم پیک A دیده نمی‌شود.

با توجه به مطالب ذکر شده در بالا نتیجه گیری می‌شود که بیمار مورد بحث ما دچار N.P,D تیپ A بوده است باید توجه داشت که متاسفانه اندازه گیری آنزیم Sphingomyelinase در آزمایشگاه‌های موجود در کشور عملی نیست.

بیماری دیگر که در رابطه با تشخیص افتراقی باید از آن نام برد بیماری leukodystrophy Metachromatic است. در این بیماران فقدان یا کمبود آنزیم: Aryl sulfatase A و یا کمبود Sphingolipid Activator Protein (SAP1) وجود دارد (۱۶). در این بیماران علائم بالینی به صورت آتاکسی - اختلالات عصبی - اختلال رشد و تکامل وجود دارد و نیز Cherry red spot در ماکولای چشم دیده می‌شود (۱۷). این علائم معمولاً در اواخر شیرخوارگی آشکار شده و سیر شدیدی دارد. این بیماری از دسته بیماری‌های Lipidoses می‌باشد و علائم بالینی بیماری به علت تجمع Galactosyl-3-sulfate ceramide در ارگان‌های مختلف بدن ایجاد می‌شود. نکته مهم آن است که در این بیماری نیز Foam cells در مغز استخوان وجود ندارد (۱۸).

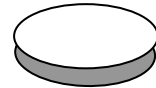
در تشخیص افتراقی باید از سه بیماری دیگر نیز نام برد:

۱- بیماری‌های Generalized gangliosidosis

که به Hurler variant معروف هستند، در نوعی از این بیماری‌ها علائم بالینی در دوران شیرخوارگی آغاز می‌شود (type 1) مهمترین این علائم عبارتند از: کبد و طحال بزرگ - علائم عصبی شدید (اختلال شدید Psychomotor) و از علائم بالینی مهم دیگر ناهنجاری‌های شدید استخوانی به صورت dysostosis multiplex - ماکروسفالی - زبان بزرگ می‌باشد که هیچ یک از علائم اخیر در بیمار مورد بحث وجود نداشته است. در این بیماری فقدان یا کمبود آنزیم GM1- β -galactosidase وجود دارد. در این بیماری نیز لکه cherry red در ماکولای چشم وجود دارد ولی در مغز استخوان سلول‌های foam دیده نمی‌شود (۱۹).

فهرست منابع

1. Vanier MT. Biochemical studies in Niemann-Pick disease. I. Major sphingolipids of liver and spleen. *Biophys Acta*. 1983; 750: 178-184.
2. Butler JD et al. Niemann-Pick Variant disorders: Comparison of errors of cellular cholesterol homeostasis in group D and group C fibroblasts. *Proc Nat Acad Sci USA*. 1987; 84: 556-560.
3. Brady RO, Kanfer JN, Mock MB, Fredrickson DS. The metabolism of sphingomyelin. II. Evidence of an enzymatic deficiency in Niemann-pick disease. *Proc Nat Acad Sci USA*. 1966; 55: 366-369.
4. Rodriguez- Lafrasse C, Vanier MT. Sphingosylphosphorylcholine in Niemann-Pick disease brain: Accumulation in type A but not type B *Neurochem Res* ; 24(2):199-205.
5. Levran O, Desnick RJ, Schuchman EH. Niemann-Pick disease: A frequent missense mutation in the acid sphingomyelinase gene of Ashkenazi Jewish type A and B patients. *Proc Nat Acad Sci USA*. 1991; 88: 3748-3752.
6. Levran O, Desnick RJ, Schuchman EH. Niemann-Pick type B disease. Identification of a single codon deletion in the acid sphingomyelinase gene and genotype/phenotype correlations in, type A and B patients. *J. Clin Invest*. 1991; 88: 806-810.
7. Vanier MT, et al. Biochemical studies in Niemann-Pick disease. III. In vitro and in vivo assays of sphingomyelin degradation in cultured skin fibroblasts and amniotic fluid cells for the diagnosis of the various forms of the disease. *Clin Genet* 1985; 27: 20-32.
8. Pentchev PG, et al. A defect in cholesterol esterification in Niemann-Pick disease (type C) patients. *Proc Nat Acad Sci USA* 1985; 82: 8247-8251.
9. Higgins JJ, et al. A clinical staging classification for type C Niemann-Pick disease. *Neurology*. 1992; 42: 2286-2290.
10. Kelly DA, Portmann B, Mowat AP, Sherlock S, Lake BD. Niemann-Pick disease type C: Diagnosis and outcome in children, with particular reference to live disease. *J Pediatr* 1993; 123: 242-247.
11. Liscum L, Klansek JJ. *Niemann-Pick disease type C*. *Curr Opin Lipidol* 1998; 9: 131-135.
12. Lossos A et al. Adult-onset Niemann-Pick type C disease. Clinical, biochemical, and genetic study. *Arch Neurol* 1997; 54: 1536-1541.
13. SOKOL J et al. Type C Niemann-pick disease. Lysosomal accumulation and defective intracellular mobilization of low density lipoprotein cholesterol. *J Biol Chem* 1988; 263: 3411-3417.



14. Okada S, O'Brien JS. Tay-Sachs disease: Generalized absence of a beta-D-N-acetylhexosaminidase component. *Science* 1969; 165: 698-700.
15. Fiumara A, Nigro F, Pavone L, Moser HW. Farber disease with prolonged survival. *J Inherit Me tab Dis* 1993; 16: 915-916.
16. Francis GS, et al. Metachromatic leukodystrophy: Multiple nonfunctional and pseudodeficiency alleles in a pedigree: problems with diagnosis and counseling. *Ann Neurol* 1993; 34: 212-218.
17. Fressinaud C, Vallat JM M, Masson Jauberteau MO, Baumann N, Hugon J. Adult-onset metachromatic leukodystrophy presenting as isolated peripheral neuropathy. *Neurology*. 1992; 42: 1396-1398.
18. Gieselmann V, Polten A, Kreysing J, VON Figura K. Molecular genetics of metachromatic leukodystrophy. *J Inherit Me tab Dis* 1994; 17: 500-509.
19. Suzuki K. Neuropathology of late onset gangliosidoses. A review. *Dev Neurosci* 1991; 13: 205-210.
20. Bergmann JE, Grabowski GA. Posttranslational processing of human lysosomal acid beta-glucosidase: a continuum of defects in Gaucher disease type 1 and type 2 fibroblasts. *Am J Hum Genet* 1989; 44: 741-750.
21. Beutler E. Gaucher disease. *Adv Genet* 1995; 32: 17-49.
22. Horowitz M, et al. Prevalence of nine mutations among Jewish and non-Jewish Gaucher disease patients. *Am J Hum Genet* 1993; 53: 921-930.
23. Hobbs J, et al. Wolman's disease corrected by displacement bone marrow transplantation with immunoprophylaxis. *Bone Marrow Transp (suppl)* 1986; 347.