

اثر پماد موضعی گزانگبین بر روند ترمیم زخم پوستی در خرگوش

فرزانه کتابچی (Ph.D.)***

شهلا ظهیری (Ph.D.)**

پروین زارعیان (Ph.D.)*+

انسیه خلوصی (M.D.)***

شهره روزمه (M.D.)****

چکیده

سابقه و هدف: یکی از مهم ترین مسائلی که علم پزشکی با آن روبرو بوده و می باشد، مسأله درمان زخم ها است. از دیرباز داروهای صناعی گوناگونی که بیشتر شیمیایی می باشند جهت تسریع روند ترمیم زخم معرفی و به کار گرفته شده اند که متأسفانه اکثر آنان دارای نواقص، محدودیت ها و اثرات جانبی متعددی می باشند. همچنین از آن جا که تاکنون ثابت گردیده ترکیبات طبیعی نسبت به مواد شیمیایی دارای مضرات کم تری می باشند، هدف تحقیق کنونی، بررسی اثر یک فراورده طبیعی به نام گزانگبین بر روند ترمیم زخم پوستی است.

مواد و روش ها: به منظور انجام تحقیق حاضر در ابتدا ۲۴ سر خرگوش نر سالم نژاد هلندی انتخاب گردیدند. سپس در ناحیه پهلوئی چپ حیوانات، زخمی به ابعاد ۲ × ۲ سانتی متر ایجاد گردید. در گروه آزمایشی گزانگبین، عصاره ۹ درصد گزانگبین در اوسرین و در گروه اوسرین، اوسرین به عنوان پماد پایه، روزی دو بار بر محل زخم مالیده شد. در گروه شاهد از هیچ ماده ای به منظور سرعت بخشیدن به روند ترمیم زخم استفاده نگردید. در هر سه گروه اندازه گیری سطح زخم باز تا روز هجدهم ادامه یافت. در روز هجدهم از موضع زخم ها، نمونه های بافتی تهیه گردید و آزمایش های آسیب شناسی بالینی شامل بررسی میزان آماس بافتی - میزان اپی تلیزاسیون - تشکیل بافت گرانوله - میزان ترمیم ناحیه درم و در صد برخی از سلول های در گیر در روندهای التهابی مانند ماست سل - ائوزینوفیل و نوتروفیل تعیین گردید.

یافته ها: نتایج حاصل از این پژوهش حاکی از آن است که عصاره گزانگبین بر روند سرعت جمع شدگی زخم تأثیر مثبتی ندارد و این در حالی است که این ماده توانست تعداد نوتروفیل ها را کاهش ($p < 0/05$) و تعداد ائوزینوفیل ها را ($p < 0/001$) افزایش دهد. همچنین تأثیر گزانگبین بر کاهش شدت التهاب و افزایش ترمیم بافت درم نسبت به گروه شاهد از نظر آماری معنی دار است ($p = 0/027$).

استنتاج: بررسی فوق نشانگر آن است که گرچه عصاره گزانگبین بر تسریع روند بهبود زخم، تأثیر مورد انتظار ما را نشان نداد، از آن جا که بر برخی از پارامترهای دخیل در روندهای ترمیمی اثرات مثبتی را نشان داد، می توان نتیجه گرفت که به احتمال بسیار، این فراورده طبیعی دارای نقشی موثر بر فرایند ترمیم زخم می باشد که البته مطالعات بیشتری را در این زمینه می طلبد.

واژه های کلیدی: گزانگبین، ترمیم، زخم پوستی

* دکتری فیزیولوژی، عضو هیأت علمی (استادیار) دانشکده پزشکی دانشگاه علوم پزشکی جهرم +
✉ مولف مسئول: جهرم - دانشکده پزشکی، بخش فیزیولوژی
E_mail : zareian_p@jums.ac.ir

** دکتری بافت شناسی، عضو هیأت علمی (استادیار) دانشکده پزشکی دانشگاه علوم پزشکی جهرم
*** دانشجوی پزشکی، دانشکده پزشکی دانشگاه علوم پزشکی جهرم
**** دانشجوی پزشکی، دانشکده پزشکی دانشگاه علوم پزشکی جهرم

تاریخ دریافت: ۸۵/۴/۱۹ تاریخ ارجاع جهت اصلاحات: ۸۵/۶/۲۷ تاریخ تصویب: ۸۵/۱۰/۶

مقدمه

رسیده است (۱۴،۱۳). با توجه به شباهت ماده گزانگبین با عسل، هم از نظر ترکیب شیمیایی و هم چگونگی تولید آن اثر درمانی گزانگبین در مدل حیوانی بر ترمیم زخم‌های پوستی مورد مطالعه قرار گرفت.

مواد و روش‌ها

حیوانات

این تحقیق بر روی ۲۴ خرگوش نر از نژاد Dutch هلندی و در محدوده وزنی ۱/۵ تا ۲/۵ کیلوگرم که از خانه حیوانات شیراز تهیه شده بود، انجام شد. قبل و بعد از عمل حیوانات به شکل انفرادی در قفس‌های مخصوص نگهداری شده و غذای استاندارد همراه با سبزیجات تازه در اختیار آنها قرار می‌گرفت. درجه حرارت اتاق حیوانات 20 ± 2 درجه سانتی‌گراد و مدت روشنائی - تاریکی ۱۲:۱۲ ساعت بود.

آماده کردن حیوان و ایجاد زخم: به منظور ایجاد زخم بر اساس روش ارائه شده به وسیله cross ابتدا موهای بخشی از پهلو چپ حیوان کاملاً تراشیده و تمیز گردید و محل ایجاد زخم با الکل ۶۰ درجه شست و شو داده شد (۵). حیوان در وضعیت کروچینگ^۴ ثابت نگه داشته شده و سپس با استفاده از یک شابلون و یک ماژیک نوک باریک مربعی به ابعاد 20mm×20mm بر روی ناحیه تراشیده شده، ترسیم گردید. تزریق موضعی لیدوکائین زیرجلدی (۲ درصد) جهت ایجاد بی‌حسی موضعی در چهار گوشه مربع صورت گرفت. با استفاده از یک تیغه اسکالپل شماره ۵ یک زخم باز کاملاً عمیق که شامل لایه‌های اپیدرم و درم بود در پوست حیوان ایجاد گردید.

زخم به گسیختگی ساختمان ممتد بدنی در نتیجه آسیب حاصله از عوامل فیزیکی - شیمیایی و زیست شناختی اطلاق می‌شود (۱). التیام زخم‌ها فرآیندی پیچیده اما عمدتاً نظام‌دار است که در چهار مرحله صورت می‌گیرد: دوباره سازی بافت پوششی سطح زخم - مهاجرت فیبروبلاست‌ها جهت تشکیل کلاژن مورد نیاز - تشکیل نسج التیامی و سرانجام جمع شدن یا انقباض زخم (۲).

درمان زخم‌ها یکی از اساسی‌ترین مسائلی است که بشر از ابتدای خلقت با آن روبرو بوده است. از داروها و پمادهای متعددی برای ترمیم زخم‌های باز استفاده می‌گردد که هر کدام دارای نواقص، محدودیت‌ها و اثرات جانبی متعددی است (۳-۵). در طب سنتی نیز از گیاهان و مواد طبیعی گوناگونی برای ترمیم زخم‌ها استفاده می‌شود (۶-۹).

گزانگبین یا گز خوانسار عبارت از نوعی مان^۱ یا ماده قندی به صورت دانه‌های ریزشکری رنگ می‌باشد. این فرآورده از همکاری حشره‌ای بنام پشه گز^۲ و درختچه خاردراری بنام گون گز به دست می‌آید. این حشره که شبیه زنبور عسل است، شیرۀ این درخت را مکیده و به داخل کیسه‌ای در بدن خود می‌فرستد و در آنجا تبدیل به انگبین می‌کند سپس آن را روی شاخه‌های همین گیاه می‌نشانند. این ماده پس از مدت کوتاهی منعقد شده و به صورت شکرک‌های بلورین در می‌آید (۱۰-۱۲). به لحاظ ترکیب شیمیایی، این فرآورده حاوی حدود ۴۰ درصد فروکتوز - ۱۵ درصد آب - ۲ درصد ساکاروز و ۳۲ درصد پلی ساکاریدهای مختلف می‌باشد (۱۲،۱۰).

مدت‌ها است که اثرات درمانی عسل شناخته شده است و اخیراً اثر درمانی آن در بهبود زخم‌ها به اثبات

4. Crouching

1. Gazangebine
2. Mann
3. Psylla cyamophila

نقطه، مساحت زخم تعیین گردید. فرمول محاسبه سطح زخم به شرح ذیل بود:

$$S = \sum P.a/p$$

S = سطح زخم

$\sum P$ = تعداد کل نقاطی که با مقطع زخم برخورد کرده است

a/p = $\Delta x \cdot \Delta y$ قلمرو (ابعاد) یک نقطه با طول X و عرض y

$$\Delta x = \Delta y = 0.798$$

$$a/b = 0.637 \text{Cm}^2$$

جهت تعیین درصد بهبودی زخم، از فرمول زیر استفاده شد:

$$\text{درصد بهبودی} = \frac{\text{سطح زخم در روز X} - \text{سطح زخم در روز اول}}{\text{سطح زخم در روز اول}} \times 100$$

تهیه پماد گزانگبین:

گزانگبین خالص از شرکت گز عصاره شهرستان خوانسار تهیه شد. بعد از پودر کردن آن، عصاره هیدروالکلی این ماده به روش تراوش (Percolation) تهیه گردید. سپس به منظور تهیه پماد ۹ درصد گزانگبین، ۹ گرم عصاره در ۸ میلی لیتر آب مقطر حل شد و به آن ۹۱ گرم اوسرین به عنوان ماده نگهدارنده اضافه گردید و توسط همزن کاملاً مخلوط شد تا به شکل پماد در آمد.

مطالعات آسیب شناسی بافتی:

در روز هیجدهم که زخم تقریباً بسته و جمع شده بود، ناحیه ایجاد زخم مجدداً توسط تزریق لیدوکائین موضعی ۲ درصد به منظور ایجاد بی حسی آماده گردید و یک نمونه بافتی از محل مورد نظر به ابعاد 25×25 میلی متر با اسکالپل برداشته شد. ابتدا نمونه با سرم فیزیولوژیک شسته شد و سپس درون فرمالین ۱۰ درصد جهت تثبیت غوطه ور گردید. بعد از انجام تثبیت کامل از نمونه‌ها مقاطع بافتی تهیه شد و با رنگ آمیزی معمولی بافت (هماتوکسیلین-ائوزین) رنگ شدند.

حیوانات مورد آزمایش در ۳ گروه تحت بررسی قرار گرفتند.

۱- گروه شاهد ($n=10$): در این گروه پس از ایجاد

زخم باز هیچ مرهمی استفاده نشد.

۲- گروه گزانگبین ($n=9$): در این گروه پس از

ایجاد زخم از روز سوم (روز عمل به عنوان روز اول در نظر گرفته شد) به بعد روزی دو مرتبه صبح و عصر در ساعات معینی پماد گزانگبین بر روی موضع زخم مالیده شد.

۳- گروه اوسرین ($n=5$): در این گروه نیز از روز

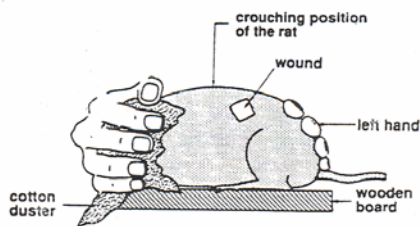
سوم، ماده نگهدارنده عصاره، یعنی اوسرین روزی دو مرتبه در ساعات معینی بر روی موضع زخم مالیده شد.

روش اندازه گیری سطح زخم:

سطح زخم در روزهای اول، سوم، ششم، نهم، دوازدهم، پانزدهم و هیجدهم بعد از عمل اندازه گیری شد. این اندازه گیری در ساعات معینی از روز و به وسیله فرد خاصی انجام می شد.

به منظور اندازه گیری سطح زخم، حیوان در وضعیت کروچینینگ قرار گرفته و حد و مرز زخم پوستی بر روی یک ورقه ترانسپارنت شفاف ترسیم می گردید. به منظور کاهش خطای اندازه گیری، این کار سه بار تکرار می شد و میانگین به دست آمده مورد استفاده قرار می گرفت. برای تعیین سطح دقیق زخم‌ها از گریدهای (شبه‌ها) حاوی علامات صلیبی که در استریولوژی جهت انجام مطالعات کمی بر روی بافت‌ها به کار برده می شود، استفاده شد. با قرار دادن تصادفی سطح زخم موجود بر ترانسپارنت بر روی شبکه نقاط، تعداد نقاط تلاقی شده با سطح مقطع زخم شمارش گردید و با ضرب کردن تعداد نقاط شمارش شده در قلمرو یک

1. Eucerin
2. Mann
3. Psylla cyamophila



شکل شماره ۱: وضعیت حیوان در حالت Crouching

انجام مطالعات آسیب شناسی بافتی در دو زمینه صورت پذیرفت: در زمینه اول پارامترهایی مانند آماس بافتی- میزان اپی تلیزاسیون- تشکیل بافت گرانوله و میزان ترمیم ناحیه درم مورد ارزیابی قرار گرفت و در زمینه دوم، درصد برخی سلول‌های درگیر در روندهای التهابی (ماست سل- ائوزینوفیل و نوتروفیل) تعیین شد.

آنالیز آماری:

داده‌ها به صورت میانگین \pm انحراف استاندارد نشان داده شده‌اند. جهت پی بردن به اختلاف بین گروه‌ها از آزمون آماری کروسکال و ایس استفاده گردید. همچنین از آزمون من ویتنی جهت پی بردن به تفاوت بین گروه‌های دوتایی با یکدیگر استفاده شد. $\alpha < 0.05$ به عنوان سطح معنی دار تلقی گردید.

یافته‌ها

جدول شماره ۱ میانگین سطح زخم را در روزهای مختلف آزمایش نشان می‌دهد. مقایسه درصد بهبودی در سه گروه در روزهای مختلف نشان می‌دهد که بین روزهای ششم ($p=0.005$) نهم ($P=0.008$) و هیجدهم ($P=0.025$) اختلاف معنی‌داری وجود دارد (شکل شماره ۱).

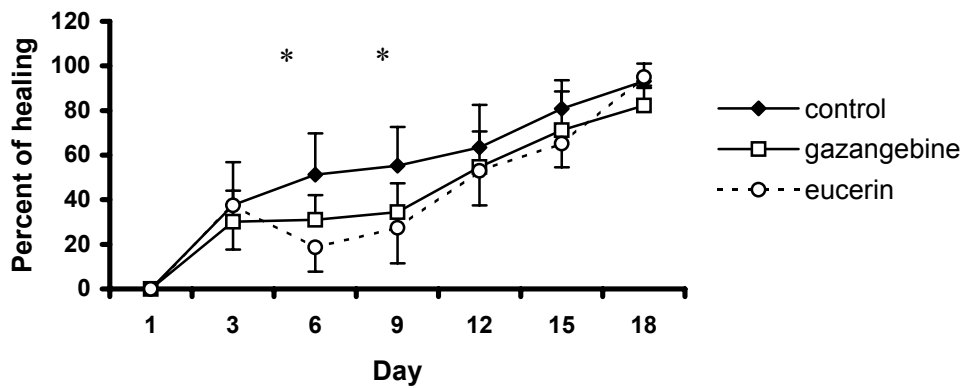
همچنین مقایسه دو به دوی گروه‌ها نشان دهنده اختلاف معنی‌دار بین گروه شاهد و عصاره در روزهای ششم و نهم بود ($P=0.045$).

تعیین درصد سلول‌های آماسی مورد نظر نوتروفیل، ائوزینوفیل و ماست سل و آنالیز آماری آن نشانگر تفاوت معنی‌دار بین گروه‌های مورد آزمایش صرفاً با دو سلول اولیه نوتروفیل ($P=0.002$) و ائوزینوفیل ($P=0.001$) بود. همچنین مقایسه دو به دو بین گروه‌ها هم نشانگر تفاوت معنی‌دار بین گروه‌های شاهد و اوسرین ($p=0.027$) و گروه‌های شاهد و عصاره بود. شاخص آماری آزمون در رابطه با سلول‌های نوتروفیل ($p=0.001$) و سلول‌های ائوزینوفیل ($p=0.000$) به دست آمد (نمودار شماره ۱).

رتبه‌بندی متغیرهای آسیب شناسی مورد نظر (شدت التهاب، میزان اپی تلیزاسیون، میزان بافت گرانوله و ترمیم ناحیه درم) به درجات شدید ($high=3$)، متوسط ($medium=2$) و ضعیف ($Low=1$) نشانگر تفاوت معنی‌دار بین دو گروه دریافت کننده عصاره و شاهد صرفاً برای دو متغیر شدت التهاب و ترمیم بافت درم بود ($P=0.027$) (جدول شماره ۲).

جدول شماره ۱: تغییرات سطح زخم در مدت هیجده روز در سه گروه (کنترل، اوسرین و گزانگبین) روز اول، روز ایجاد زخم می‌باشد

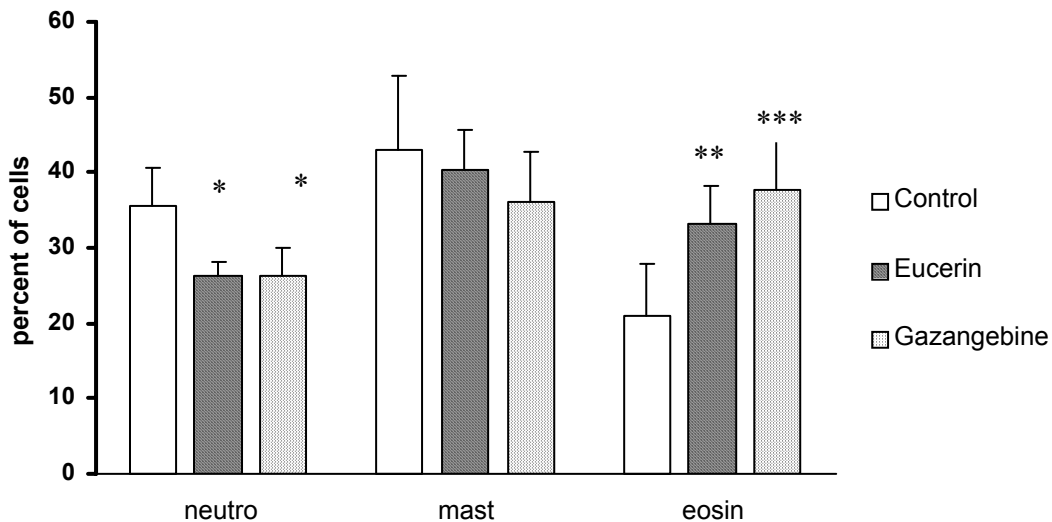
گروه	روز			سطح ششم	زخم نهم	سطح دوازدهم	پانزدهم	هیجدهم
	اول	سوم	ششم					
کنترل (n=10)	۴/۸۸±۰/۷۳	۳/۰۴±۱/۰۸	۲/۳۷±۰/۹۷	۲/۱۹±۱/۰	۱/۸۴±۱/۱۰	۱±۰/۷۱	۰/۳۵±۰/۴۲	
اوسرین (n=5)	۵/۳±۰/۶۰	۳/۳۹±۱/۳۱	۴/۴±۱/۰۱	۳/۹±۱/۱۰	۲/۵±۱	۱/۹±۰/۸۴	۰/۲۵±۰/۱۷	
گزانگبین (n=9)	۵/۸±۱/۳۰	۴/۰۱±۰/۸۹	۳/۹±۰/۶۱	۳/۷±۰/۶۴	۲/۵۹±۰/۸۹	۱/۴۹±۰/۷۹	۰/۹۳±۰/۳۸	



نمودار شماره ۱: مقایسه در صد ترمیم زخم در گروه های کنترل، اوسرین و گزانگبین. مقادیر به صورت میانگین \pm انحراف استاندارد نشان داده شده اند. $p < 0.05$ *

جدول شماره ۲: مقایسه برخی یافته های هیستولوژیکی در سه گروه (کنترل، اوسرین و گزانگبین) بیانگر اختلاف معنی دار بین گروه های کنترل و گزانگبین می باشند. $p = 0.027$

گروه	شدت التهاب	میزان اپی تلیزاسیون	میزان گرانولوسیتون	ترمیم بافت درم
کنترل	2.8 ± 0.63^a	1.1 ± 0.31	1.2 ± 0.42	b_1
گزانگبین	1.87 ± 0.83^a	1.25 ± 0.46	1.2 ± 0.44	b_2
اوسرین	2	2	1.6 ± 0.57	1.62 ± 0.51



نمودار شماره ۲: مقایسه در صد سلولهای التهابی (نوتروفیل، ائوزینوفیل و نوتروفیل) در سه گروه کنترل، اوسرین و گزانگبین. $***p < 0.001$ و $**p = 0.001$ ، $*P < 0.05$

بحث

درون بافت اسکار و بافت اطراف آن و افزایش فعالیت کلاژناز اثبات گردیده است (۲۱).

با وجودی که نقش این سلول‌ها در واکنش‌های حساسیتی و آلودگی‌های انگلی نیز به اثبات رسیده است (۲۲) در تحقیق حاضر نمودی از این موارد مشاهده نگردید.

علاوه بر این، کاهش شدت التهاب بافتی و افزایش میزان ترمیم بافت درم و فیروز بافتی که از متغیرهای مورد نظر آسیب شناسی بافتی آزمایش بودند، نیز نشانگر تأثیر مثبت این فرآورده در کاهش شدت التهاب می‌باشد. از طرفی، برخی یافته‌های آسیب شناسی بافتی این مطالعه بیانگر آن است که نقش اوسرین در کاهش روند التهاب مشابه با اثر گزانگبین است. علت این مسأله می‌تواند ناشی از غلظت کم گزانگبین در پماد تهیه شده و یا تعداد کم تر نمونه‌های بررسی شده در گروه اوسرین نسبت به گروه گزانگبین و شاهد باشد.

برخی یافته‌های آسیب شناسی بافتی این مطالعه بیانگر تأثیر مثبت این فرآورده در روند ترمیم زخم پوستی است. ولی از آنجا که روند بهبودی زخم بر اساس محاسبه سطح زخم، تأثیر مورد نظر را نشان نداد، مطالعات گسترده‌تر و با غلظت‌های بیش‌تر گزانگبین برای بررسی خاصیت ترمیمی این ماده لازم است.

سپاسگزاری

بدین وسیله از شرکت گز عصاره خوانسار که گزانگبین مورد نیاز برای این تحقیق را در اختیار ما گذاشتند و همین‌طور معاونت پژوهشی دانشکده پزشکی جهرم که هزینه انجام این طرح را در اختیار ما قرار دادند، تشکر و قدردانی می‌شود.

تاکنون فرآورده‌های طبیعی متعددی مانند عسل و مومیایی دارای نقش اثبات شده در روند ترمیم زخم بوده‌اند (۱۵، ۱۶). از آنجا که نحوه تولید گزانگبین و برخی خواص شیمیایی آن شباهت فراوانی با عسل دارد و هر دو محصول مشترک یک حشره و یک گیاه می‌باشند، به نظر می‌رسد که این فرآورده نیز مانند عسل دارای تأثیرات مثبتی در فرآیند ترمیم زخم باشد (۱۲).

سرعت جمع شدگی زخم که در طی آن اندازه زخم باز توسط حرکت رو به مرکز پوست اطراف آن کاهش می‌یابد می‌تواند ناشی از خواص انقباضی فیروبولاست‌های فعال (میوفیروبولاست‌های) موجود در بافت جوانه‌ای زخم (گرانولاسیون) باشد (۱۸، ۱۷). آزمایش‌های مربوط به اندازه‌گیری سطح زخم و محاسبه درصد بهبودی آن تا روز هیجدهم نشان داد که هرچند اختلاف معنی‌داری در روزهای ششم و نهم بین گروه‌های شاهد و عصاره دیده می‌شود، این اختلاف در جهت افزایش درصد بهبودی نبوده است. بنابراین می‌توان چنین نتیجه گرفت که این فرآورده تأثیر مثبتی بر سرعت جمع شدگی زخم ندارد.

اما بررسی‌های آسیب شناسی بافتی نشانگر کاهش سلول‌های نوتروفیلی که از سلول‌های مهم کانون التهاب می‌باشند، بود که این مسأله همراه با افزایش چشمگیر ائوزینوفیل‌ها در محل ضایعه می‌تواند دال بر تأثیر مثبت این فرآورده در بهبود روند التهاب باشد (۲۰، ۱۹). شوشان (۱۹۸۱) نشان داد که افزایش ائوزینوفیل‌ها در محل ضایعه می‌تواند مربوط به دوره تشکیل کلاژن و سازمان‌یابی آن باشد. نقش این سلول‌ها در سازمان‌یابی این رشته‌ها

فهرست منابع

1. Johnston D.E, (1990). Wound healing in skin, plastic and reconstructive surgery. *Vet. Clinic. North. Am.* 1990; 20(1): 1-45.
2. Schwartz, S. *Principles of surgery*. 4th ed. Newyork : Mc.grawhill company. 1984; 289-304.
3. Huong J.S, wang Y.H, Ling T.Y, Chuang S.S, Johnson F.E, Huang S.S. Synthelic TGF antagonist accelerates wound healing and reduces scarring. *The FASEB J.* 2002; 16: 1269-1270.
4. Aprahamian M, Dentinger A, Stock-Damge C, kouassi J.C, Grenier J.F. Effects of supplemental pantothenic acid on wound healing: experimental study in rabbit. *Am. J. Clin. Nut.* 1985; 41: 578-589.
5. Sewall G.K, Robertson K.M, Connor N.P, Heisey D.M, Hartig G.K. Effect of topical mitomycin on skin wound contraction. *Arch. Facial. Plast. Surg.* 2003; 5: 59-62.
6. Hemmati A.A, Arzi A, Amin M. Effect of Achillea millefolium extract in wound healing of rabbit. *J. Nat. Remed.* 2002; 2/2: 164-167.
7. Tramontinal V.A, Machado M.N, Nogueira filho G.R, Kim S.H, Vizzioli M.R, Toledo S. Effect of bismuth subgallate (local hemostatic Agent) on wound healing in rats. Histological and histometric findings. *Braz. Dent. J.* 2002; 13(1): 11-16.
8. Cheng C.L, Koo M.W.L. Effects of centella asiatica on ethanol induced gastric mucosal lesions in rats. *Life Sci.* 2000; 67: 2674-2653.
- . حاجتی، حسین. کاظمی، کوروش. تنیده، نادر. سیوانی، ابراهیم. روشن، نغمه. بررسی اثر پماد به دست آمده از ترکیب زرده تخم مرغ و صمغ کتیرا در بهبود زخم در الگوی حیوانی. *مجله تحقیقات پزشکی*، ۱۳۸۲؛ شماره ۲: ۳۳-۳۹
- . امین، غلامرضا. *گیاهان داروهای سنتی ایران*. ناشر معاونت پژوهشی وزارت بهداشت، درمان و آموزش پزشکی. چاپ فرهنگ. خرداد ۱۳۷۰: ۱۴۹-۱۴۸.
- . میرحیدر، حسین. *مصارف گیاهی و کاربرد گیاهان در پیشگیری و درمان بیماری ها*. جلد ششم. چاپ اول. ۱۳۷۳: ۱۲۵-۱۱۹
- . آئینه چی، یعقوب. *مقررات پزشکی و گیاهان دارویی ایران*. انتشارات دانشگاه تهران. سال: ۱۳۷۰: ۳۰۹-۳۰۶.
13. Oryan A, Zaker SR. Effects of topical application of honey on cutaneous wound healing in rabbits. *Zentralbl Veterinarmed A.* 1998; 45(3): 181-8.
14. Zumla A, lulat A. Honey a remedy rediscovered *J.R. Soc. Med.* 1989; 82: B84-5.
- . توکلی، محمداله. مقایسه اثر مصرف موضعی مومیایی و کرم فنی توئین بر ترمیم زخم پوستی در رات. *مجله علوم پزشکی بابل*. سال پنجم. شماره ۲: بهار ۱۳۸۲. ۷-۱۳
16. Molan PC. A brief review of honey as a clinical dressing. *Primary intention.* 1998; 6: 148-58.

17. Plakhoth M.V. *Open mechanical injuries in general veterinary surgry*. Moscow. Mir Publishers (USSR). Translated in Eng by lymbimor. N.A. 1981; 135 -142.
18. Jennings. P.S. *The practice of large animal surgery*. Vol: I Philadelphia W.B. saunders. 1984; 254-325.
19. میشل ان ریچارد، کوتران اس رامزی. مترجم آرش اخگری و همکاران. فصل سوم ترمیم بافتی بازسازی سلولی و فیروز. *بافت شناسی پایه (عمومی)* کومار وینه، کوتران رامزی، رایینز استانلی. چاپ هفتم. تهران: انتشارات نسل فردا: ۱۳۸۴. ۷۳-۸۱.
20. Heidari M.H, Pirovi A, Almasiyeh M.A. Retinal and choroidal damage from long-term exposure to a laser pointer beam. *Yakhteh Med. J.* 2004; 5(20): 146-152.
21. Shoshan S. wound healing. *Int. Review Connective tissue Research.* 9th ed. 1981; 1-25.
22. جان کوئیزال. کارنیروخ. *بافت شناسی پایه*. مترجم منتظری مهدی - چاپ دهم، انتشارات ارجمند. ۲۰۰۳. ۳۱۰-۳۰۹.

Archive of SID