

انفارکتوس راجعه میوکارده به دنبال ترومبوز بسیار دیررس در stent، گزارش یک مورد

علی قائمیان^۱ رزیتا جلالیان^۲ جرن مرجانی^۳

چکیده

ترومبوز stent به عنوان یک عارضه آنژیوپلاستی عروق کرونر اغلب با حوادث کشنده‌ای مانند انفارکتوس قلبی و مرگ ناگهانی همراه است. تعاریف ترومبوز stent در مطالعات بالینی مختلف همسان نبوده است. در بیماری که معرفی می‌شود ۲ حمله انفارکتوس قلبی همراه با بالا رفتن قطعه ST elevation Myocardial infarction (STEMI) تقریباً ۲ سال بعد از گذاشتن یک stent دارویی (DES) drug eluting stent رخ داده است و وجود ترومبوز در stent با آنژیوگرافی کرونر تأیید گردید.

واژه های کلیدی: انفارکتوس راجعه میوکارده، ترومبوز دیررس، Stent

مقدمه

حاکمی از افزایش ریسک ترومبوز stent با DES در مقایسه با BMS در ۱ سال نمی‌باشد (۱۰-۱۲). ولی این مطالعات تعاریف محدود و غیرهمسانی از ترومبوز stent داشته‌اند و قدرت محدودی جهت تشخیص این حوادث با شیوع بسیار پایین دارند (۱۳). علاوه بر این، مطالعات مشاهده‌ای حاکمی از افزایش ریسک ترومبوز با DES بعد از یکسال می‌باشند (۱۶-۱۴).

ترومبوز stent به ۳ گروه قطعی، محتمل و ممکن و از نظر زمانی به ۳ گروه زودرس (۰-۳۰ روز)، دیررس (۳۶۰-۳۰ روز) و بسیار دیررس (بیش از ۳۶۰ روز) تقسیم می‌شود. تأیید تشخیص ترومبوز قطعی stent منوط به

کاربرد DES (Drug Eluting Stent) در آنژیوپلاستی عروق کرونر به میزان قابل ملاحظه و پیشرونده‌ای افزایش یافته است و در میلیون‌ها بیمار در سراسر دنیا جهت درمان تنگی‌های عروق کرونر، stentهای دارویی دارای sirolimus یا paclitaxel بکار رفته است (۲،۱). با DES در مقایسه با stentهای غیر دارویی BMS (bare metal stent) تنگی مجدد عروق کرونر و نیاز برای اقدامات revascularization مجدد، کمتر مشاهده می‌شود (۷ تا ۳).

با وجود پیشرفت قابل توجه در درمان ضدپلاکتی، هنوز هم حوادث ترومبوتیک علت مرگ به دنبال آنژیوپلاستی بشمار می‌رود (۹،۸). گزارش‌های منفرد

E-mail: aligmdc@yahoo.com

مؤلف مسئول: علی قائمیان - ساری، بلوار ارتش، مرکز آموزشی درمانی فاطمه زهرا

۱. فوق تخصص جراحی قلب، دانشیار دانشکده پزشکی دانشگاه علوم پزشکی مازندران

۲. متخصص قلب و عروق، استادیار دانشگاه علوم پزشکی مازندران

۳. پزشک عمومی

تاریخ دریافت: ۱۳۸۷/۷/۸ تاریخ ارجاع جهت اصلاحات: ۱۳۸۷/۹/۱۳ تاریخ تصویب: ۱۳۸۷/۱۱/۲۶

دارویی ضدپلاکتی را تا ۶ ماه ادامه داد ولی درمان با آسپرین و بتابلوکر همچنان ادامه یافت. بعد از ۶ و ۱۲ ماه جهت بیمار تست ورزش انجام شد که مشکلی نداشت. ۲۰ ماه بعد از آنژیوپلاستی، بیمار بعلت درد شدید قلبی همراه با بالا رفتن قطعه ST در لیدهای جلوی قلبی (شکل شماره ۱). در بیمارستان بستری شد و تحت درمان با استرپتوکیناز وریدی قرار گرفت. در بررسی‌های آزمایشگاهی سطح سرمی کراتین فسفوکیناز ایزوآنزیم MB (CPK-MB) تا ۵ برابر نرمال افزایش یافت و لذا تشخیص STEMI حاد قطعی گردید. در طول بستری بیمار مشکل همودینامیک نداشت و در اکوکاردیوگرافی تنها هیپوکینزی خفیف قسمت آپیکال بطن چپ مشاهده شد و کسر تخلیه‌ای (EF)^۲ حدود ۵۰-۴۵ درصد بوده است. بعد از ۲ هفته برای بیمار آنژیوگرافی کرونری انجام شد که یک ناحیه ترومبوتیک در لبه پروگزیمال stent مشاهده شد در حالیکه در داخل stent تنگی مهمی وجود نداشت (شکل شماره ۲). ولی در قسمت پروگزیمال شریان قدامی نزولی چپ یک ضایعه با تنگی متوسط مشاهده شد. Clopidogrel مجدداً برای بیمار شروع شد و آنژیوپلاستی مجدد بعد از یک سونوگرافی داخل عروقی (IVUS)^۳ در بیمارستان دیگر جهت وی پیشنهاد گردید. لیکن بیمار از انجام آن خودداری نمود ولی داروهای قلبی از جمله دو داروی ضدپلاکتی را ادامه داد. بعد از اولین انفارکتوس قلبی نوار قلب وی به شکل تقریباً طبیعی درآمد. ۴ ماه بعد مجدداً به علت STEMI بستری شد و بیمار بعد از ۲۰ ساعت از شروع درد مراجعه نمود و تغییرات نوار قلب وی به شکل evolved MI مشاهده گردید (شکل شماره ۳). این بار نیز CPK-MB و ۴ برابر نرمال افزایش یافت و آنژیوگرافی مجدد دقیقاً تصاویر آنژیوگرافی قلبی را نشان داد (شکل شماره ۴). خوشبختانه EF بیمار در حد ۴۵ درصد محفوظ ماند.

وجود یک حمله حاد عروق کرونر (ACS)^۱ همراه با شواهد آنژیوگرافیک و یا اتوپسی از ترومبوز یا انسداد می‌باشد (۱۳).

ما در بررسی گزارشات، گزارشی حاکی از وجود بیش از یک حمله STEMI همراه با مدارک آنژیوگرافیک دال بر ترمبوز بسیار دیررس stent نیافتیم، لذا این مورد را گزارش نمودیم.

شرح مورد

بیمار آقای ۵۸ ساله‌ای بوده است که به علت درد قفسه سینه به هنگام فعالیت ویزیت شد. بیمار سابقه‌ای از ابتلا به فشارخون و دیابت نداشت و سیگار نیز مصرف نمی‌کرد ولی هیپرلیپیدمی خفیف داشت. در شرح حال، سابقه اعمال جراحی وسیع و دیاتزهای خونریزی دهنده یا حوادث آمبولیک نداشت. این بیمار دارویی مصرف نمی‌نمود و معاینه فیزیکی وی نیز مشکلی نداشت. در سابقه خانوادگی، افرادفامیل درجه اول بیمار سابقه بیماری عروق کرونر نداشتند و بیمار کارمند بازنشسته بود. الکتروکاردیوگرام بیمار نرمال بود و در اکوکاردیوگرافی اختلال موضعی در حرکات دیواره‌های قلب مشاهده نشد، لیکن بهنگام انجام تست ورزش، درد آنژین قلبی همراه با ۲ mm دپرسیون قطعه ST در لیدهای جلوی قلبی مشاهده شد. بنابراین آنژیوگرافی کرونر برای این بیمار انجام شد که یک تنگی شدید در قسمت میانی شریان قدامی نزولی چپ مشاهده شد. بیمار تحت درمان با داروهای ضدپلاکتی شامل آسپرین و ۷۵ میلی‌گرم clopidogrel روزانه قرار گرفت و بعد از ۱۰ روز یک stent دارویی دارای sirolimus (Ciper, Cordis, USA) به ابعاد ۱۳mm × ۲/۷۵ جهت ضایعه بیمار گذاشته شد. در طول عمل بیمار عارضه‌ای نداشت و بعد از انجام کار معاینات معمول جهت وی صورت گرفت. بیمار درمان

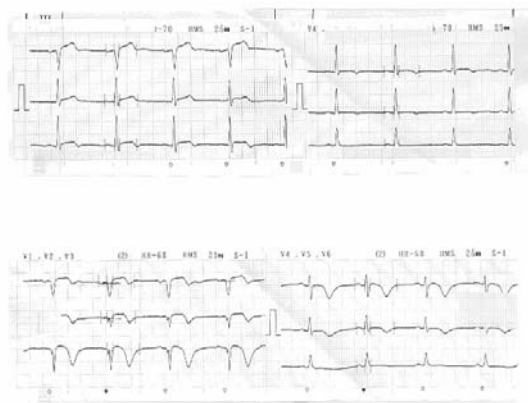1. acute coronary syndrome

2. ejection fraction

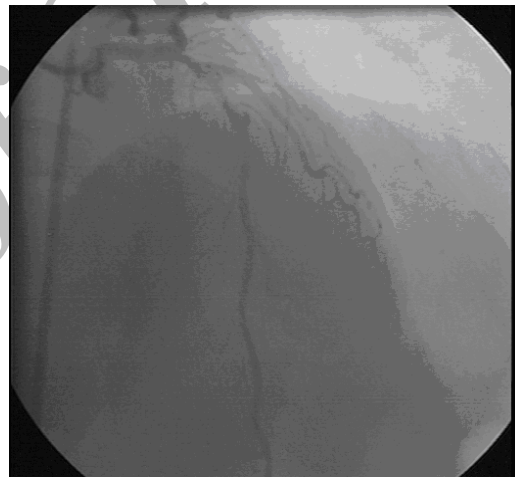
3. intravascular ultrasonography



شکل شماره ۴: دومین آنژیوگرافی بیمار



شکل شماره ۱: نوار قلب در زمان بستری اولیه

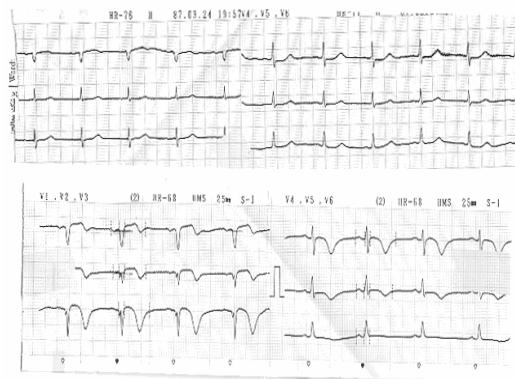


شکل شماره ۲: آنژیوگرافی و تشکیل ترومبوز داخل استنت

بحث

ترومبوز stent حادثه‌ای با شیوع کم ولی با نتایج مرگ‌آور است. تعاریف ترومبوز stent یکسان نمی‌باشد. انسیدانس تجمعی موارد قطعی، محتمل و ممکن ترومبوز بسیار دیررس stent بعد از ۴-۱ سال ۰/۴-۰/۹ گزارش شده است (۱۳). ولی ما در بررسی مقالات فراوان موارد قطعی ترومبوز بسیار دیررس stent را نیافتیم.

ترومبوز قطعی stent که نیاز به تأیید تشخیص با آنژیوگرافی دارد، می‌تواند منجر به حوادثی مانند مرگ و انفارکتوس قلبی شود. فراوانی ترومبوز stent بعد از درمان تنگی‌های مجدد stent بیشتر است. برای تری‌پای جهت درمان تنگی‌های مجدد خطر ترومبوز دیررس stent را افزایش می‌دهد (۱۷، ۱۸)، لیکن بیمار ما سابقه درمان جهت تنگی مجدد stent و برای تری‌پای را نداشت. قطع زودرس clopidogrel در بیماران با تنگی مجدد که DES دارند، اغلب گزارش می‌گردد (۱۹). لیکن یک مطالعه مشاهده‌ای جدید تداوم ریسک ترومبوز stent را با وجود ادامه درمان



شکل شماره ۳: نوار قلب به هنگام انفارکتوس دوم

نیاز است (۱۳). با توجه به اینکه خصوصیات بیماران، خصوصیات ضایعات و عوامل مربوط به عمل آنژیوپلاستی زمینه‌ساز ترومبوز stent می‌باشند (۲۰)، بنابراین در بیماران با ریسک بالا، ریسک ترومبوز بالاتر خواهد بود. این ریسک بالا در بیمارانی که درمان طولانی تر ضدپلاکتی ادامه نیابد نیز افزایش می‌یابد. فاکتورهای پیشگویی کننده دیگر ترومبوز stent شامل نارسایی کلیوی، درمان ضایعات در محل دو شاخه شدن عروق، دیابت و EF پایین می‌باشد (۲۱). در هر حال جهت مشخص شدن طریقه پیشگیری از این حوادث با شیوع پایین لیکن کشنده، نیاز به مطالعات طولانی و وسیع تر می‌باشد.

دارویی ضدپلاکتی گزارش نموده است (۱۶). در بیمار ما انفارکتوس اولیه قلبی بعد از ۲۰ ماه زمانی بود که clopidogrel قطع شده بود ولی در زمان انفارکتوس دوم تحت درمان با داروی ضدپلاکتی بوده است. تصور می‌شود انفارکتوس قلبی دوم بیمار می‌تواند یک حادثه آمبولیک از ترومبوز قلبی stent باشد. زیرا انفارکتوس مجدد بیمار همراه با بهبودی سریع تر وضعیت کلینیک بیمار بود و به علاوه آنژیوگرافی دوم هیچ اختلال جدیدی در کرونر مربوطه را نشان نداد. بر اساس میزان ترومبوز stent مشاهده شده در چند مطالعه مشاهده‌ای، جهت مشخص شدن ریسک ۲ برابر ترومبوز stent، با قدرت ۹۰ درصد به حدود ۸۰۰۰ بیمار

References

1. Rao SV, Shaw RE, Brindis RG, Klein LW, Weintraub WS, Krone RJ, et al. Patterns and outcomes of drug-eluting coronary stent use in clinical practice. *AM Heart J* 2006; 152: 326.
2. Marzocchi A, Saia F, Pivaccari B. Long-term safety and efficacy of drug-eluting stents. *Circulation* 2007; 115: 3181-3188.
3. Morice MC, Serruys PW, Sousa JE, Fajadet J, BanHayashi E, Perin M, et al. A randomized comparison of a sirolimus-eluting stent with a standard stent for coronary revascularization. *N Engl J Med* 2002; 346: 1773-1780.
4. Moses JW, Leon MB, Popma JJ, Fitzgerald PJ, Holmes O, Shaughnessy C, et al. Sirolimus-eluting stents versus standard stents in patients with stenosis in a native coronary artery. *N Engl J Med* 2003; 349: 1315-1323.
5. Schofer J, Schluter M, Gershlick AH, Wijns W, Garcia E, Schampaert E, et al. Sirolimus-eluting stents for treatment of patients with long atherosclerotic lesions in small coronary arteries: double-blind, randomized controlled trial (E-SIRUS). *Lancet* 2003; 362: 1093-1099.
6. Colombo A, Drzewiecki J, Banning A, Grube E, Hauptmann K, Siber S, et al. Randomized study to assess the effectiveness of slow-and moderate-release polymer-based paclitaxel-eluting stents for effectiveness of slow-and moderate-release polymer-based paclitaxel-eluting stents for coronary artery lesions. *Circulation* 2003; 108: 788-794.
7. Stone GW, Ellis SG, Cox DA, Hermiller JO, Shaughnessy C, Mann JT, et al. A polymer-based, paclitaxel-eluting stent in patients with coronary artery disease. *N Engl J Med* 2004; 350: 221-231.
8. Schomig A, Neumann FJ, Kastrati A. A randomized comparison of antiplatelet and anticoagulant therapy after the placement of coronary-artery stents. *N Engl J Med* 1996; 334: 1084-1089.
9. Moussa I, Di Mario C, Reimers B, Akiyama T, Tobis J, Colombo A. Subacute stent thrombosis in the era of intravascular ultrasound-guided coronary stenting without anticoagulation: frequency, predictors and clinical outcome. *J Am Coll Cardiol* 1997; 29: 6-12.

10. Stone GW, Ellis SG, Cox DA. One-year clinical results with the slow-release, polymer- based, paclitaxel-eluting TAXUS stent: the TAXUS-IV trial. *Circulation* 2004; 109: 1942-1947.
11. Holmes JR, Leon MB, Moses JW. Analysis of 1-year clinical outcomes in the SIRIUS trial: a randomized trial of a sirolimus-eluting stent versus a standard stent in patients at high risk for coronary restenosis. *Circulation* 2004; 109: 634-640.
12. Moreno R, Fernandez C, Hernandez R. Drug-eluting stent thrombosis: results from a pooled analysis including 10 randomized studies. *J Am Coll Cardiol* 2005; 45: 954-959.
13. Mauri M, Hsieh WH, Massaro J.M. Stent thrombosis in randomized clinical trials of drug-eluting stents. *N Engl J Med* 2007; 356: 1020-1029.
14. Ong AT, Mcfadden EP, Regar E, De Jaefgere pp, Van Domburg RT, Serruys PW. Late angiographic stent thrombosis (LAST) events with drug-eluting stents. *J Am Coll Cardiol* 2005; 45: 2088-2092.
15. Pfisterer M, Brunner-LA Rocca HP, Buser PT. Late clinical events after clopidogrel eluting versus bare-metal stents. *J Am Coll Cardiol* 2006; 48: 258-2591.
16. Daemen J, Wenaweser P, Tsuchida K. Early and late coronary stent thrombosis of sirolimus-eluting and paclitaxel-eluting stents in routine clinical practice: data from a large two-institutional cohort study. *Lancet* 2007; 369: 667-678.
17. Waksman R, Bhargava B, Mintz GS. Late total occlusion after intracoronary brachytherapy for patients with in-stent restenosis. *J Am Coll Cardiol* 2000; 36: 65-68.
18. Popma JJ, Suntharalingam M, Lansky AJ. Randomized trial of 90Sr/90Y beta- radiation versus placebo control for treatment of in-stent restenosis. *Circulation* 2002; 106: 1090-1096.
19. Iakovou I, Schmidt T, Bonizzoni E. Incidence, predictors, and outcome of thrombosis after successful implantation of drug-eluting stents. *JAMA*. 2005; 293: 2126-2130.
20. Mak KH, Belli G, Ellis SD, Moliterno DJ. Subacute stent thrombosis: evolving issues and current concepts. *J Am Coll Cardiol* 1996; 27: 494-505.
21. Iakovou I, Schmidt T, Boni22oni E. Incidence, predictors, and outcome of thrombosis after successful implantation of drug-eluting stents. *JAMA* 2005; 293: 2126-2130.