

# *Nonsurgical Management of a Perforative Internal Root Resorption Using Mineral Trioxide Aggregate: A Case Report*

Salma Omid

Assistant Professor, Department of Endodontics, Faculty of Dentistry, Mazandaran University of Medical Sciences, Sari, Iran

(Received June 30, 2015 ; Accepted October 25, 2015)

### *Abstract*

**Background and purpose:** Internal inflammatory root resorption (IIRR) is an uncommon lesion in permanent tooth that could lead to destruction of root and the surrounding dental hard tissues if it is left untreated. This article describes treatment of an extensive perforating internal root resorption in a maxillary second premolar using mineral trioxide aggregate (MTA).

**Case report:** After chemomechanical cleaning of the root canal and the resorption lacuna, calcium hydroxide was placed as an intracanal dressing. At next visit, the root canal and defect space were filled by MTA. After one day, coronal access was restored by amalgam. Radiography and clinical examination at the two year follow up showed that the tooth was in function and bone repair occurred.

**Conclusion:** According to these findings, it is possible to have a successful treatment of extensive perforative internal root resorption by MTA without surgery.

**Keywords:** mineral trioxide aggregate, internal, root resorption, perforation

J Mazandaran Univ Med Sci 2015; 25(132): 338-344 (Persian).

## درمان غیر جراحی تحلیل داخلی همراه با پر فوریشن توسط MTA: گزارش مورد

سلما امیدی

### چکیده

**سابقه و هدف:** تحلیل داخلی ریشه دندان، یک ضایعه غیر معمول در دندان‌های دایمی می‌باشد که در صورت عدم درمان، تخریب ساختار دندان و بافت سخت اطراف آن رخ می‌دهد. این مقاله درمان یک مورد تحلیل داخلی شدید همراه با پر فوریشن ریشه توسط MTA را شرح می‌دهد.

**گزارش مورد:** پس از پاک‌سازی شیمیایی و مکانیکی کانال و لاکونای تحلیلی، کلسیم هیدروکساید به عنوان پانسمان داخل کانال گذاشته شد. در جلسه بعد، فضای کانال و منطقه تحلیل با MTA پر شد. بعد از یک روز، حفره دسترسی با آمالگام ترمیم شد. پس از دو سال معاینات پیگیری رادیوگرافیک و بالینی، دندان در فانکشن بود و ترمیم استخوان رخ داد.

**استنتاج:** بر اساس نتایج این مطالعه، درمان موفقیت‌آمیز تحلیل داخلی شدید همراه با پر فوریشن با MTA و بدون نیاز به جراحی امکان‌پذیر می‌باشد.

**واژه‌های کلیدی:** مینرال تری اکساید اگریگیت، تحلیل داخلی ریشه، پر فوریشن ریشه

### مقدمه

تحلیل ریشه دندان شامل از دست رفتن ساختار دندان در نتیجه فعالیت کلاستیک می‌باشد (۱) که با توجه به محل وقوع، نسبت به سطح ریشه به دو نوع داخلی و خارجی تقسیم می‌شود (۲). تحلیل داخلی ریشه که اولین بار در سال ۱۸۳۰ گزارش شد (۱)، در دندان‌های دایمی، وضعیت نادری است و در مقایسه با تحلیل خارجی به ندرت رخ می‌دهد. هم‌چنین اتیولوژی و پاتوژنز آن به طور کامل شناخته نشده است (۳). مشخصه تحلیل داخلی ریشه، از دست رفتن پیشرفته ساختار دندانی می‌باشد که از دیواره داخلی کانال شروع می‌شود. علت این روند تبدیل بافت پالپی نرمال دندان به بافت جوانه‌ای

تحلیل ریشه دندان شامل از دست رفتن ساختار دندان در نتیجه فعالیت کلاستیک می‌باشد (۱) که با توجه به محل وقوع، نسبت به سطح ریشه به دو نوع داخلی و خارجی تقسیم می‌شود (۲). تحلیل داخلی ریشه که اولین بار در سال ۱۸۳۰ گزارش شد (۱)، در دندان‌های دایمی، وضعیت نادری است و در مقایسه با تحلیل خارجی به ندرت رخ می‌دهد. هم‌چنین اتیولوژی و پاتوژنز آن به طور کامل شناخته نشده است (۳). مشخصه تحلیل داخلی ریشه، از دست رفتن پیشرفته ساختار دندانی می‌باشد که از دیواره داخلی کانال شروع می‌شود. علت این روند تبدیل بافت پالپی نرمال دندان به بافت جوانه‌ای

E-mail: salmaomidi@yahoo.com

**مؤلف مسئول:** سلما امیدی - ساری: دانشکده دندانپزشکی، بخش اندو

۱. استادیار، دانشکده دندانپزشکی، دانشگاه علوم پزشکی مازندران، ساری، ایران

تاریخ دریافت: ۱۳۹۴/۴/۹ تاریخ ارجاع جهت اصلاحات: ۱۳۹۴/۴/۲۱ تاریخ تصویب: ۱۳۹۴/۸/۳

می‌باشد (۹). زمانی که تحلیل داخلی پرفوره شونده رخ می‌دهد، مینرال تری اکساید اگریگیت (MTA)، یک ماده مطلوب جهت ترمیم پرفوراسیون می‌باشد. خواص مناسب آن جهت ترمیم پرفوراسیون شامل خصوصیات سیل عالی، ضد عفونی کنندگی، سازگاری نسجی و رادیوپاسیتی و همین‌طور خواص مهم‌تر مانند القا استئوژنز و سمینوژنز و بازسازی اتصالات پریودنتال می‌باشد. به علاوه القا پوشش سمتمومی جدید بر روی MTA خاصیت بی‌نظیری است که در ماده دیگری دیده نشده است (۱۳،۱۲،۴). در این مقاله، درمان غیر جراحی یک مورد تحلیل داخلی ریشه در دندان پرمولر دوم چپ ماگزیلا با پرفوراسیون وسیع توسط MTA با دو سال معاینات پیگیری شرح داده می‌شود.

### معرفی بیمار

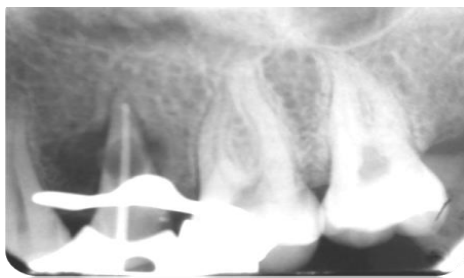
خانم ۲۸ ساله با شکایت حساسیت به سرما و درد خودبه‌خود در دندان پرمولر دوم چپ فک بالا به کلینیک تخصصی دانشکده دندانپزشکی مشهد مراجعه کرد. بیمار از نظر تاریخچه پزشکی سالم بود. در معاینه بالینی، در دیستال دندان مذکور پوسیدگی عمیق مشاهده شد، اما در بافت لثه‌ای اطراف، موقعیت غیر طبیعی دیده نشد. پاسخ دندان به تست سرما، حساسیت بیش از نرمال بود. رادیوگرافی پری اپیکال تجویز شد. در نمای رادیوگرافی، وسیع شدن یکنواخت کانال ریشه دندان در یک سوم میانی کانال مشاهده شد (تصویر شماره ۱) که مشخصه تحلیل داخلی ریشه می‌باشد. با توجه به تست‌های تشخیصی و نمای رادیوگرافی، تشخیص پالپیت غیرقابل برگشت همراه با تحلیل داخلی داده شد. درمان هر چه سریع‌تر ریشه دندان تجویز شد.

با توجه به گسترش ناحیه تحلیل، احتمال پرفوراسیون داده شد. پس از تزریق لیدو کابین ۲ درصد همراه با اپی‌نفرین ۱/۸۰۰۰۰ (داروپخش، تهران، ایران)، حفره دسترسی تهیه شد. بعد از بستن رابردم فایل دستی ۲۰ (Dentsply Maillefer, Ballaigues, Switzerland) وارد

داخلی ریشه، بزرگ شدن یکنواخت و رادیولوسنت فضای کانال می‌باشد (۷-۹،۵،۲،۱) اگر تاج سوراخ شود و بافت متاپلاستیک جوانه‌ای در معرض مایعات دهان قرار گیرد، درد ممکن است ایجاد شود. برای فعال بودن تحلیل داخلی حداقل قسمتی از پالپ باید زنده باشد، بنابراین احتمال پاسخ مثبت به آزمایشات حساسیت پالپ وجود دارد. قسمت تاجی پالپ اغلب نکروتیک است، در حالی که پالپ اپیکال که دربرگیرنده تحلیل داخلی است، می‌تواند زنده بماند. بنابراین پاسخ منفی به آزمایش حساسیت، احتمال تحلیل داخلی فعال را رد نمی‌کند. به‌طور معمول دندان صورتی (pink tooth) مشخصه تحلیل داخلی ریشه تصور می‌شود که علت آن بافت جوانه‌ای در پالپ تاجی است که مینای تاج را از زیر خالی می‌کند (۲). اگر تحلیل پیشرفت کند، سطح جانبی ریشه را سوراخ کرده و مشابه تحلیل خارجی سرویکال دیده می‌شود. افتراق بالینی این دو به این صورت است که تحلیل داخلی ریشه، به صورت لوسنسی با حدود مشخص در فضای کانال ریشه است، در مقایسه با لوسنسی مبهم فضای کانال در تحلیل خارجی سرویکال. جهت افتراق این دو وضعیت می‌توان از قانون MBD برای تهیه رادیوگرافی استفاده نمود. تحلیل داخلی با تغییر زاویه‌ی تابش جابجا نمی‌شود، ولی تحلیل خارجی سرویکال از وضعیت خود روی فضای کانال ریشه به سمت سطح ریشه جابه‌جا می‌شود (۲).

طبق نظر اندریاسن، پیشرفت تحلیل داخلی وابسته به وجود بافت پالپی است (۱۰). بنابراین درمان کانال ریشه فوری و حذف کامل بافت تحلیل برنده تنها درمان ضروری در موارد بدون پرفوراسیون می‌باشد (۱۱،۱۰). اما اگر تحلیل داخلی گسترش پیدا کرد و به سطح خارجی ریشه دندان راه یافت، مسیری بین ریشه دندان و بافت پریودنتال ایجاد می‌شود و تخریب بافت‌های اطراف رخ می‌دهد. در چنین مواردی پس از درمان کانال ریشه، باید ناحیه پرفوراسیون به‌طور کامل سیل شود (۱۱) که در این موارد درمان مشکل می‌شود و معمولاً نیاز به جراحی

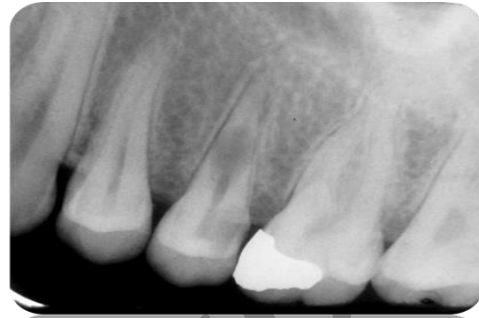ملاقات بعدی مراجعه کند. بیمار دو ماه بعد، با تماس‌های مکرر عمل‌کننده، مراجعه کرد. در روز ملاقات، ابتدا تست لقی و پروبینگ پرپودنتال انجام شد که در محدوده نرمال بود. پس از تزریق بی‌حسی و برداشتن پانسمان، مجدداً فایل داخل کانال برده شد. خونریزی کاملاً برطرف شده بود. پس از شستشوی مجدد با هیپوکلریت ۵/۲۵ درصد، گوتای اصلی داخل کانال گذاشته شد و رادیوگرافی پری اپیکال تهیه شد (تصویر شماره ۳).



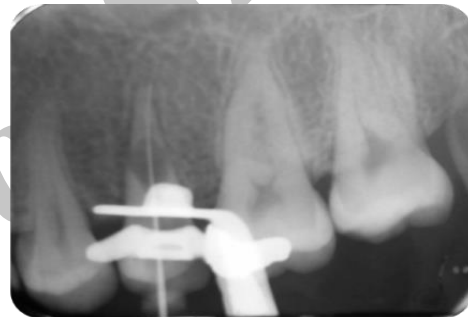تصویر شماره ۳: ملاقات دوم پس از دو ماه

در رادیوگرافی، رادیولوژی وسیع در اطراف ریشه دندان مشاهده شد که در نمای قبلی دیده نشده بود. با توجه به خونریزی وسیع در جلسه قبل و لوسنسی گسترده در اطراف ریشه، تشخیص پرفوریشن قطعی شد. پروگنوز دندان poor تشخیص داده شد. با توجه به درخواست بیمار و اصرار وی به حفظ دندان، درمان ادامه پیدا کرد. با توجه به این که در مطالعات، MTA ماده انتخابی جهت پرفوراسیون می‌باشد (۱۴-۱۷)، تصمیم گرفته شد کل کانال و ناحیه تحلیل با MTA (Angelus Industria de Productos Odontologicos S/A, Londrina, Brazil) پر شود. MTA به صورت خمیر با استفاده از پلاگر دستی (Dentsply Maillefer, Ballaigues, Switzerland) و کن کاغذی داخل کانال و منطقه تحلیل گذاشته شد. در طی کار چندین مرتبه رادیوگرافی تهیه شد تا از پر شدن هر قسمت توسط MTA اطمینان حاصل شود. در انتها پنبه مرطوب روی کانال گذاشته شد و حفره دسترسی با cavisol (گلچای، تهران، ایران) پانسمان شد (تصویر شماره ۴). روز بعد پانسمان برداشته شد و پس از

کانال شد که با خونریزی شدید کانال همراه بود که با توجه به تشخیص تحلیل، قابل انتظار بود. رادیوگرافی تعیین طول تهیه شد (تصویر شماره ۲).



تصویر شماره ۱: رادیوگرافی تشخیصی

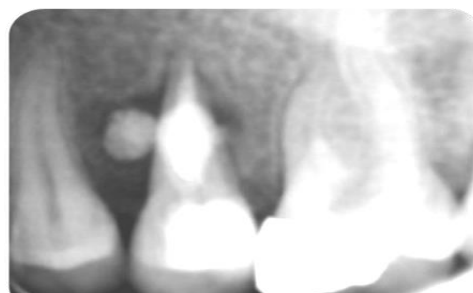


تصویر شماره ۲: رادیوگرافی تعیین طول

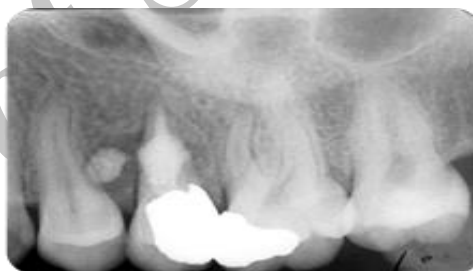برای شستشوی از هیپوکلریت ۵/۲۵ درصد و نرمال سالین (داروپخش، تهران، ایران) به طور متناوب استفاده شد. آماده‌سازی کانال با استفاده از فایل دستی استنلس استیل به طریقه step back تا شماره ISO ۶۰ انجام شد و در انتها گیتز گیلدن (Dentsply Maillefer, Ballaigues, Switzerland) شماره‌های ۲ و ۳ استفاده شد. مرتباً از شستشودهنده استفاده شد. اما خونریزی شدید به هیچ عنوان قابل کنترل نبود. جهت کنترل خونریزی پودر کلسیم هیدروکساید (گلچای، تهران، ایران) به داخل کانال گذاشته شد که توسط خونریزی کانال شسته شد. به ناچار مجدداً کلسیم هیدروکساید به صورت پودر داخل کانال فشرده شد و حفره دسترسی توسط cavisol (گلچای، تهران، ایران) مسدود شد. به بیمار توصیه شد که ده روز بعد جهت

پروبینگ ضایعه) تحلیل داخلی تشخیص داده شد. درمان در این موارد، خروج هر چه سریع تر بافت التهابی و سیل کامل فضای ریشه می باشد (۵،۲۱). بنابراین در بیمار مورد نظر پس از تشخیص ضایعه، درمان ریشه دندان تجویز شد. ورود به فضای کانال با خونریزی بسیار شدید همراه بود که با شوینده‌ها و اینستر و متیشن، کاهش قابل ملاحظه ای نیافت که وجود پرفوراسیون را تقویت کرد. جهت کنترل خونریزی و ضد عفونی شدن فضای کانال، خمیر کلسیم هیدروکساید داخل کانال گذاشته شد و به بیمار توصیه شد که ۱۰ روز بعد مراجعه کند. به علت بهبود علائم و مشکلات شخصی، بیمار تا دو ماه بعد مراجعه نکرد. در جلسه دوم ملاقات بیمار شکایتی نداشت. با توجه به نرمال بودن تست‌های بالینی (لقی و پروبینگ) مجدداً ورود به کانال صورت گرفت، اما بعد از تهیه رادیوگرافی، اطراف ناحیه تحلیل، رادیولوژی وسیع مشاهده شد که نشان دهنده این مطلب بود که در جلسه اول، تحلیل در مرحله فعال بود و پرفوراسیون تازه رخ داده بود و به علت عدم سیل ناحیه پرفوره، طی این مدت آسیب به ساختار استخوان اطراف گسترش پیدا کرده بود. از نظر تاریخی و سنتی درمان تحلیل داخلی همراه با پرفوراسیون، دبریدمان فضای کانال، گذاشتن پانسمان کلسیم هیدروکساید و پر کردن فضای کانال با سیستم گوتاپرکاگرم می باشد که به دنبال آن جراحی اصلاحی جهت بستن ناحیه با مواد ترمیمی انجام می گرفت (۱۱،۱). اگرچه امروزه نیز در بسیاری از موارد تحلیل داخلی با پرفوراسیون وسیع، درمان ریشه دندان همراه با جراحی، تنها روش درمان می باشد (۲۱-۱۸)، اما با معرفی MTA به عنوان ماده با خواص عالی جهت سیل کردن پرفوراسیون که در ابتدا به آن اشاره شد، اولاً استفاده از مواد ترمیمی مانند گلاس ایونومر، کویت، آمالگام و super EBA به علت تشکیل بافت فیروزه اطراف ناحیه پرفوره و ایجاد پاکت پر یودنتال منسوخ شد (۵،۱)؛ دوماً گزارش موارد متعددی از درمان‌های غیر جراحی موفقیت آمیز تحلیل داخلی پرفوره شونده با MTA منتشر شده

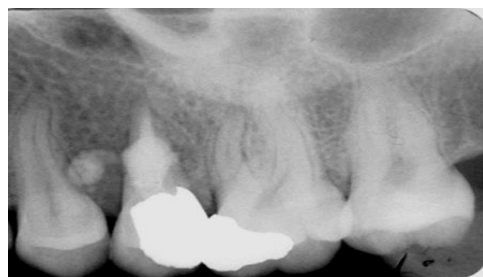این که از ست شدن MTA اطمینان حاصل شد، تاج دندان با آمالگام ترمیم شد. پس از شش ماه (تصویر شماره ۵) و ۲ سال (تصویر شماره ۶) معاینات پیگیری انجام شد. دندان بدون علامت بود و در رادیوگرافی بهبودی استخوان اطراف ریشه مشاهده شد.



تصویر شماره ۴: پس از پر کردن کانال



تصویر شماره ۵: شش ماه پس از درمان



تصویر شماره ۶: دو سال پس از درمان

## بحث

تحلیل داخلی ریشه دندان، یک روند التهابی با منشأ عفونی می باشد که از فضای داخلی کانال ریشه آغاز می شود. ضایعه موجود در این مطالعه بر اساس معاینات رادیوگرافی (مارجین‌های کاملاً مشخص، دانسیته یکنواخت و اتساع بالنی شکل دیواره کانال) و بالینی (عدم

ملاحظه ای یافت. با وجود این که ناحیه پرفورده در این مورد وسیع بود (با توجه به push قابل ملاحظه MTA به فضای اطراف) و ساختار ریشه تضعیف شده بود، پاسخ قابل قبولی به درمان با MTA بدون نیاز به جراحی دیده شد. بنابراین می توان گفت استفاده از MTA جهت سیل پرفوراسیون و درمان تحلیل داخلی وسیع بدون احتیاج به جراحی موثر و مفید است. اگرچه معاینات پیگیری بلند مدت تری جهت بررسی موفقیت طولانی مدت نیاز می باشد.

است (۲۳،۲۲،۱۱،۹،۷،۴). بنابراین با توجه به وسعت ناحیه تحلیل، تضعیف ریشه دندان و تخریب گسترده استخوان اطراف، تصمیم گرفته شد کل کانال و ناحیه تحلیل به صورت غیر جراحی با MTA مسدود شود. از آن جا که تاج دندان چندان تخریب نشده بود، ترمیم آمالگام جهت بازسازی تاج تجویز شد. پس از شش ماه و دو سال معاینات رادیوگرافیک و بالینی (پروبینگ و تست لقی) دندان در فانکشن بود و استخوان اطراف بهبودی قابل

## References

1. Patel S, Ricucci D, Durak C, Tay F. Internal root resorption: a review. *J Endod* 2010; 36(7): 1107-1121.
2. Hargreaves KM, Cohen S. internal resorption. *Pathways of pulp*. 10 ed. USA: Elsevier; 2011. p. 643-646.
3. Gabor C, Tam E, Shen Y, Haapasalo M. Prevalence of Internal Inflammatory Root Resorption. *J Endod* 2012; 38(1): 24-27.
4. Bendyk-Szeffer M, Lagocka R, Trusewicz M, Lipski M, Buczkowska-Radlinska J. Perforating internal root resorption repaired with mineral trioxide aggregate caused complete resolution of odontogenic sinus mucositis: a case report. *J Endod* 2015; 41(2): 274-278.
5. Meire M, De Moor R. Mineral Trioxide Aggregate Repair of a Perforating Internal Resorption in a Mandibular Molar. *J Endod* 2008; 34(2): 220-203.
6. Kerner S, Bronnec F. Conservative treatment of a large facial midroot perforation. *Case Rep Dent* 2015; 2015: 326302.
7. Altundasar E, Demir B. Management of a Perforating Internal Resorptive Defect with Mineral Trioxide Aggregate: A Case Report. *J Endod* 2009; 35(10): 1441-1444.
8. Esnaashari E, Pezeshkfar A, Fazlyab M. Nonsurgical management of an extensive perforative internal root resorption with calcium-enriched mixture cement. *Iran Endod J* 2015; 10(1):75-78.
9. Mohammadi Z, Yazdizadeh M, Shalavi S. Non-Surgical Repair of Internal Resorption with MTA: A Case Report. *Iran Endod J* 2012; 7(4): 211-214.
10. Hsien HC, Cheng YA, Lee YL, Lan WH, Lin CP. Repair of Perforating Internal Resorption with Mineral Trioxide Aggregate: A Case Report. *J Endod* 2003; 29(8): 538-539.
11. Brito-Júnior M, Quintino AF, Camilo CC, Normanha JA, Faria-e-Silva AL. Nonsurgical endodontic management using MTA for perforative defect of internal root resorption: report of a long term follow-up. *Oral Surg Oral Med Oral Pathol Oral Radiol Endod* 2010; 110(6): 784-788.
12. Tawil PZ, Duggan DJ, Galicia JC. Mineral trioxide aggregate (MTA): its history, composition, and clinical applications. *Compend Contin Educ Dent* 2015; 36(4): 2472-52; quiz 254, 264.
13. Azim AA, Lloyd A, Huang GT. Management of longstanding furcation perforation using a novel approach. *J Endod* 2014; 40(8): 1255-1259.

- 
14. Sari Ş, Sönmez D. Internal Resorption Treated with Mineral Trioxide Aggregate in a Primary Molar Tooth: 18-Month Follow-Up. *J Endod* 2006; 32(1): 69-71.
  15. Parirokh M, Torabinejad M. Mineral trioxide aggregate: a comprehensive literature review-Part III: Clinical applications, drawbacks, and mechanism of action. *J Endod* 2010; 36(3): 400-413.
  16. Parirokh M, Torabinejad M. Mineral Trioxide Aggregate: A Comprehensive Literature Review Part I: Chemical, Physical, and Antibacterial Properties. *J Endod* 2010; 36(1): 16-27.
  17. Heward S, Sedgley CM. Effects of Intracanal Mineral Trioxide Aggregate and Calcium Hydroxide During Four Weeks on pH Changes in Simulated Root Surface Resorption Defects: An In Vitro Study Using Matched Pairs of Human Teeth. *J Endod* 2011; 37(1): 40-44.
  18. Abuabara A, Costa RG, Morais EC, Furuse AY, Gonzaga CC, Filho FB. Prosthetic rehabilitation and management of an MTA-treated maxillary central incisor with root perforation and severe internal resorption. *J Prosthodont* 2013; 22(5): 413-418.
  19. Al-Momani Z, Nixon PJ. Internal and external root resorption: aetiology, diagnosis and treatment options. *Dent Update* 2013; 40(2): 102-104, 107-108, 111-112.
  20. Asgary S, Nosrat A, Seifi A. Management of Inflammatory External Root Resorption by Using Calcium-enriched Mixture Cement: A Case Report. *J Endod* 2011; 37(3): 411-413.
  21. Gayathri P, Pandey RK, Jain E. Management of internal resorption of central incisor using hybrid technique. *BMJ Case Rep* 2014; 2014.
  22. Silveira FF, Nunes E, Soares JA, Ferreira CL, Rotstein I. Double 'pink tooth' associated with extensive internal root resorption after orthodontic treatment: a case report. *Dent Traumatol* 2009; 25(3): e43-47.
  23. Nunes E, Silveira FF, Soares JA, Duarte MA, Soares SM. Treatment of perforating internal root resorption with MTA: a case report. *J Oral Sci* 2012; 54(1): 127-131.

Archive of SID