

Protective Effect of Zingiber officinale against Diazinon-Induced Heart Injury via Suppression of Oxidative Stress

Saeed Yaghubi Beklar¹,
Maedeh Hamzeh²,
Fereshteh Talebpour Amiri³

¹ MSc Student in Toxicology, Student Research Committee, Faculty of Pharmacy, Mazandaran University of Medical Sciences, Sari, Iran

² MSc Student in Anatomical Sciences, Student Research Committee, Faculty of Medicine, Mazandaran University of Medical Sciences, Sari, Iran

³ Assistant Professor, Department of Anatomy, Molecular and Cell Biology Research Center, Mazandaran University of Medical Sciences, Sari, Iran

(Received October 16, 2017 Accepted January 31, 2018)

Abstract

Background and purpose: Diazinon (DZN), as an organophosphate insecticide, is used in agriculture and have destructive effects on heart. *Zingiber officinale* (*ginger*), as a medicinal plant has antioxidant properties. This study was designed to evaluate the effect of *ginger* against DZN-induced cardiotoxicity in rats.

Materials and methods: In this experimental study, 32 adult female Wistar rats were randomly divided into 4 groups, including control, and experimental groups that received ginger (100 mg/kg/day, gavage), DZN (10 mg/kg/day, IP injection), and ginger plus DZN. Ginger was given one hour before diazinon. All drugs were treated for 30 consecutive days. One day after receiving the last drug, oxidative stress parameters (MDA and GSH), serum biochemical, and histopathological assays of heart have been done. Data were analysed using One-Way ANOVA and Tukey test.

Results: The results revealed that DZN significantly increased oxidative stress (increased MDA and decreased GSH content). Histopathological changes induced in heart tissue, were associated with a significant increase in level of cardiac injury markers (CPK and LDH level) in serum. Ginger significantly reduced oxidative stress, decreased CPK, LDH, and improved histopathological damages.

Conclusion: *Ginger* with antioxidant activity has an effective role against DZN-induced cardiac injury by reducing oxidative stress.

Keywords: organophosphate insecticides, diazinon, ginger, cardiotoxicity, oxidative stress

اثر محافظتی زنجبیل بر آسیب قلبی ناشی از دیازینون از طریق سرکوب کردن فرایند استرس اکسیداتیو

سعید یعقوبی بکلا^۱مائده حمزه^۲فرشته طالب پور امیری^۳

چکیده

سابقه و هدف: دیازینون (DZN)، به عنوان یک سم ارگانو فسفره، در کشاورزی استفاده می شود و اثرات مخربی بر روی قلب دارد. زنجبیل، به عنوان یک گیاه دارویی دارای خواص آنتی اکسیدانی است. این مطالعه به منظور بررسی اثر زنجبیل در برابر سمیت قلبی ناشی از دیازینون در مدل رت، انجام پذیرفت.

مواد و روش ها: در این مطالعه تجربی، ۳۲ رت ماده از نژاد ویستار به صورت تصادفی به چهار گروه، کنترل، زنجبیل (۱۰۰ میلی گرم/کیلو گرم/روز- گاواژ)، دیازینون (۱۰ میلی گرم/کیلو گرم/روز- داخل صفاقی)، زنجبیل + دیازینون تقسیم شدند. زنجبیل یک ساعت قبل از درمان با دیازینون تجویز گردید و همه داروها به مدت ۳۰ روز دریافت شدند. یک روز بعد از دریافت آخرین دارو، پارامترهای استرس اکسیداتیو (MDA و GSH)، تست های بیوشیمیایی سرمی و هیستوپاتولوژیکی قلب، ارزیابی شدند.

یافته ها: در این مطالعه، دیازینون به طور معنی داری استرس اکسیداتیو را افزایش داده است (افزایش MDA و کاهش GSH). تغییرات هیستوپاتولوژیکی القاء شده در بافت قلب با افزایش معنی دار مارکرهای آسیب قلبی (LDH و CPK) در سرم همراه بود. زنجبیل به طور قابل ملاحظه ای استرس اکسیداتیو، CPK و LDH را کاهش داده، و تغییرات هیستوپاتولوژیکی را بهبود بخشید و داده ها با تست های one-way ANOVA و Tukey ارزیابی شدند.

استنتاج: زنجبیل با فعالیت آنتی اکسیدانی، با کاهش استرس اکسیداتیو نقش موثری در آسیب های قلبی ناشی از DZN دارد.

واژه های کلیدی: حشره کش ارگانو فسفره، دیازینون، زنجبیل، سمیت قلبی، استرس اکسیداتیو

مقدمه

غذایی باقی مانده و شناسایی شده اند (۲). مسمومیت با سموم اورگانو فسفره به طور گسترده ای رو به افزایش می باشد، و این مشکل عمدتاً به دلیل فقدان آموزش پایه در مسائل ایمنی و نحوه استفاده از آفت کش ها در میان بیش تر کارگران مزرعه دیده می شود. دیازینون

آفت کش های شیمیایی در کشورهای در حال توسعه به خصوص در صنعت کشاورزی، جهت افزایش تولید محصولات کشاورزی مصرف می گردند (۱). مقادیری از این سموم به ویژه سموم اورگانو فسفره (OP) در خاک، آب های زیرزمینی، سبزیجات و مواد

Email: ftaleb2001@yahoo.co.uk

مؤلف مسئول: فرشته طالب پور - ساری: کیلومتر ۱۸ جاده فرح آباد، مجتمع دانشگاهی پیامبر (ص)، دانشکده پزشکی

۱. دانشجوی کارشناسی ارشد سم شناسی، کمیته تحقیقات دانشجویی، دانشکده داروسازی، دانشگاه علوم پزشکی مازندران، ساری، ایران

۲. دانشجوی کارشناسی ارشد علوم تشریح، کمیته تحقیقات دانشجویی، دانشکده پزشکی، دانشگاه علوم پزشکی مازندران، ساری، ایران

۳. استادیار، گروه علوم تشریح، مرکز تحقیقات بیولوژی سلولی و مولکولی، دانشگاه علوم پزشکی مازندران، ساری، ایران

* تاریخ دریافت: ۱۳۹۶/۷/۲۴ تاریخ ارجاع جهت اصلاحات: ۱۳۹۶/۱۰/۳ تاریخ تصویب: ۱۳۹۶/۱۱/۱۱

روماتوئید، تسکین علائم تهوع و استفراغ می‌باشد (۱۳).
 (۱۲). از خواص بیولوژیکی زنجبیل، خواص آنتی
 اکسیدانی و ضد التهابی آن می‌باشد (۱۴). برخی از
 ترکیبات موجود در زنجبیل بخصوص جینجرول‌ها، با
 زدودن رادیکال‌های آزاد، دارای خاصیت
 آنتی‌اکسیدانی قوی می‌باشند (۱۵). محققین اخیرا گزارش
 کرده‌اند که زنجبیل نقش محافظتی در برابر
 کاردیوتوکسیسیتی ناشی از سیس پلاتین و
 دوکسوروبیسین (doxorubicin) دارد (۱۶، ۱۷). زنجبیل
 قادر است با کاهش رادیکال‌های آزاد سمیت قلبی ناشی
 از استرس اکسیداتیو را بهبود بخشد (۱۸). از طرفی،
 داروی پرالیدوکسیم Pralidoxime از داروهای رایج
 برای درمان مسمومیت با سموم اورگانو فسفره‌ها می‌باشد
 که در دوزهای بالا موجب عوارض شدید می‌گردد (۱۹).
 این مطالعه با هدف بررسی اثر محافظتی زنجبیل بر
 کاردیوتوکسیسیتی ناشی از دیازینون، که با ارزیابی
 بیوشیمیایی بافتی، سرمی و هیستوپاتولوژیکی مورد
 بررسی قرار گرفت انجام پذیرفت و برای اولین بار در
 این مطالعه اثر عصاره اتانولی زنجبیل بر سمیت قلبی
 ناشی از سم اورگانو فسفره دیازینون در مدل رت
 بررسی گردید.

مواد و روش‌ها

در این مطالعه تجربی، ۳۲ سر رت بالغ ماده از نژاد
 ویستار با وزن ۲۰۰-۱۸۰ گرم از مرکز تحقیقات
 حیوانات آزمایشگاهی، دانشگاه علوم پزشکی مازندران
 تهیه شد. روش تحقیق بر اساس پروتکل کمیته اخلاق
 پذیرفته شد. حیوانات در شرایط استاندارد نور، دما،
 رطوبت و دسترسی آزاد به آب و غذا در طول دوره
 درمان قرار گرفتند. در این مطالعه پروتکل القا سمیت
 قلبی توسط دیازینون و دوز عصاره اتانولی زنجبیل برای
 کاهش استرس اکسیداتیو بر اساس مطالعات قلبی بوده

حشره کش غیر سیستمیک، از گروه ارگانو فسفره است
 که با نحوه اثر تنفسی، تماسی و گوارشی، طیف وسیعی
 از آفات جونده و مکنده را کنترل می‌کند. مهم‌ترین
 مکانیسم القاء سمیت سموم اورگانو فسفره، مهار آنزیم
 استیل کولین استراز می‌باشد که بر روی بسیاری از
 ارگان‌های بدن از جمله قلب، مغز، کبد اثر می‌گذارد (۳).
 بخش زیادی از ساختار حشره کش‌ها مولکول‌های
 هیدروفوب می‌باشد که عمدتاً به غشاهای بیولوژیک
 بدن متصل می‌شوند. هم‌چنین دیازینون از طریق مهار
 آنزیم استیل کولین استراز، می‌تواند غشای میتوکندری
 را تحت تاثیر قرار دهد (۴). مطالعات اخیر نشان می‌دهد
 که مسمومیت با سموم اورگانو فسفره از جمله دیازینون
 با تولید رادیکال‌های آزاد، منجر به استرس اکسیداتیو و
 در نتیجه افزایش سطح مالون دی‌آلدید در بافت‌های
 مختلف می‌گردد (۵). سمیت قلبی ناشی از دیازینون در
 چندین مطالعه تایید شده است (۶، ۸). جهت کاهش
 استرس اکسیداتیو ناشی از دیازینون، استفاده از
 آنتی‌اکسیدان‌های اگزوژنوس نقش بسزایی دارند (۸).
 زنجبیل به عنوان یک رژیم غذایی مناسب برای کاهش
 استرس اکسیداتیو ناشی از دیازینون در مطالعات بیان
 شده است (۹، ۱۰).

امروزه از بسیاری از گیاهان دارویی برای درمان انواع
 بیماری‌ها استفاده می‌شود. زنجبیل، ریزوم تازه یا خشک
 شده گیاه *Zingiber officinale* به عنوان یکی از گیاهان
 طب سنتی محبوبیت زیادی در میان مردم داشته است و
 قدمت استفاده از آن به عنوان ادویه و گیاه دارویی به
 زمان باستان بر می‌گردد. مهم‌ترین ترکیبات موجود در
 زنجبیل کامفن (camphene)، ساینین (sabinene)،
 آلفا-کورکومین (α -curcumene)، زینجیبرن
 (zingiberene)، آلفا-فارنسن (α -farnesene)، بتا-
 سز کویی فلاندرن (sesquiphellandrene)، نرال
 (neral) و جرانیا (geranial) می‌باشد (۱۱). از اثرات
 درمانی زنجبیل در طب سنتی از قبیل درمان آرتروز

است (۲۰، ۲۱). حیوانات به صورت تصادفی در چهار گروه هشت تایی قرار گرفتند. گروه‌ها عبارتند از:

۱. گروه کنترل، برای مدت ۳۰ روز، روزانه نرمال سالین از راه گاوژ دریافت کردند.

۲. گروه دیازینون (DZN)، دیازینون با دوز mg/kg ۱۰ روزانه به مدت ۳۰ روز به صورت داخل صفاقی تزریق گردید.

۳. گروه زنجبیل (Ginger)، زنجبیل با دوز mg/kg ۱۰۰ روزانه به مدت ۳۰ روز به صورت گاوژ تجویز شد.

۴. گروه دیازینون و زنجبیل (DZN+Ginger)، زنجبیل با دوز mg/kg ۱۰۰ روزانه و دیازینون با دوز mg/kg ۱۰ روزانه به مدت ۳۰ روز دریافت کردند.

عصاره اتانولی زنجبیل یک ساعت قبل از دیازینون تجویز شد. بعد از دریافت آخرین دارو، حیوانات با تزریق داخل صفاقی کتامین (۵۰ mg/kg) زایلازین (۵ mg/kg) بیهوش شدند (۲۲). پس از این که نمونه خون از قلب گرفته شد، تمام نمونه خون برای جداسازی سرم لخته گردید. بعد از سانتریفیوژ، سرم برای ارزیابی پارامترهای بیوشیمیایی استرس اکسیداتیو جدا شده و در فریزر در دمای ۸۰- درجه نگهداری شد. پس از کشتن حیوان با جابه جایی مهره‌های گردن، قلب خارج گردید. قسمتی از عضله قلب در بافر فرمالین ۱۰ درصد فیکس شد و بخش دیگر در فریزر با دمای ۷۰- درجه برای ارزیابی بیوشیمیایی بافتی نگهداری گردید.

برای ارزیابی استرس اکسیداتیو دو مارکر MDA و GSH در بافت اندازه گیری شد. غلظت پراکسیداسیون لیپیدی قلب با استفاده از تیوباریتوریک اسید (TBA) با روش اسپکتروفتومتری اندازه گیری گردید. برای شروع تجزیه و تحلیل، ۰/۲۵ میلی لیتر اسید فسفریک (۰/۰۵ مولار) به ۰/۲ میلی لیتر نمونه مخلوط شد و سپس ۰/۳ میلی لیتر تیوباریتوریک اسید (TBA) ۰/۲ درصد اضافه شدند. نمونه‌ها در یک حمام آب جوش به مدت ۳۰ دقیقه قرار گرفته و سپس بلافاصله لوله‌های نمونه به

حمام یخ منتقل شدند. به هر نمونه ۰/۴ میلی لیتر - n بوتانول اضافه شد. پس از آن ۱۰ دقیقه سانتریفیوژ شدند (۳۵۰۰ دور در دقیقه به مدت ۱۰ دقیقه) و MDA بر اساس واکنش با اسید تیوباریتوریک اندازه گیری شدند. MDA ایجاد شده در هر نمونه در مایع رویی (سوپرناتانت) در طول موج ۴۹۰ نانومتر با استفاده از ELISA reader (Rainbow Thermo, Tecan) اتریش) محاسبه شد. محتوای MDA به صورت پروتئین nmol / mg بیان گردید. تترامتوکسی پروپان (TEP) در این آزمایش به عنوان استاندارد مورد استفاده قرار گرفت (۲۳).

برای اندازه گیری گلوکوتایون (GSH)، محتوای گلوکوتایون در نمونه‌ها با استفاده از اسپکتروفتومتر (UV-1601 PC, Shimadzu, Japan) و با ۵، ۵' دی تیوبیس-۲-نیتروبنزویک اسید (DTNB) به عنوان شاخص در ۴۱۲ نانومتر و به صورت (μM) بیان شد (۲۳).

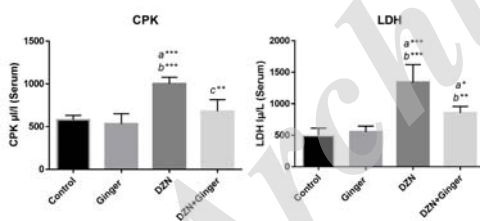
جهت ارزیابی هیستولوژیکی، ۲۴ ساعت پس از فیکس شدن نمونه‌ها، آماده‌سازی و قالب گیری بافت انجام شد. برش‌های ۵ میکرونی تهیه شده از قالب پارافینی با هماتوکسیلین و ائوزین رنگ شدند و ساختار بافتی عضله قلب با میکروسکوپ نوری به صورت blind توسط هیستولوژیست ارزیابی شد. برای ارزیابی هیستوپاتولوژیکی، معیارها با توجه به مطالعه‌ی Sharkey ارزیابی شد (۲۴). برای ارزیابی سمیت قلبی ناشی از دیازینون، احتقان، خونریزی، ادم، التهاب، واکوئوله شدن، فیروز و میونکروز نمونه‌ها مورد ارزیابی قرار گرفت. ضایعه هر سکشن به طور جداگانه در مقیاس ۰-۴ امتیاز دهی شد به طوری که در صورت تشخیص ندادن ضایعه امتیاز ۰، ضایعه حداقل امتیاز ۱، ضایعه خفیف امتیاز ۲، ضایعه متوسط امتیاز ۳ و به ضایعه شدید امتیاز ۴ داده شد.

فعالیت مارکرهای آنزیمی تشخیص آسیب میوکاردا، لاکتات دهیدروژناز (LDH) و کراتین فسفو کیناز (CPK) سرم به ترتیب به وسیله کیت (شرکت

زنجبیل در رت هایی که دیازینون دریافت کردند به طور قابل ملاحظه ای میزان MDA را کاهش و میزان GSH را افزایش داد. تمام ارزش ها به صورت میانگین \pm انحراف معیار بیان شدند. a: معنی دار بودن در برابر گروه کنترل، b: معنی دار بودن در برابر گروه زنجبیل، c: معنی دار بودن در برابر دیازینون می باشد. * $P < 0.05$ ، ** $P < 0.01$ ، *** $P < 0.001$

اثر زنجبیل بر مارکرهای آنزیمی در بافت عضلانی قلب آسیب دیده ناشی از دیازینون

فعالیت مارکرهای آنزیمی آسیب قلبی سرم (LDH، CPK) در کلینیک به طور گسترده ای به عنوان پارامترهایی برای تشخیص بیماری های قلبی استفاده می شوند. همان طور که در شکل شماره ۲ نشان داده شده است، دیازینون افزایش معنی داری را در میزان CPK و LDH در سرم در مقایسه با گروه کنترل و زنجبیل القاء کرد ($P < 0.001$). این افزایش به طور موثر و معنی داری با دریافت زنجبیل کاهش یافته است ($P < 0.007$)، ($P < 0.003$).



شکل شماره ۲: اثر زنجبیل بر میزان CPK و LDH در سمیت قلبی ناشی از دیازینون در رت. رت هایی که با دیازینون تیمار شدند افزایش معنی دار در CPK و LDH در مقایسه با گروه کنترل نشان دادند. درمان با زنجبیل در رت هایی که دیازینون دریافت کردند به طور قابل ملاحظه ای میزان CPK و LDH را افزایش داد. تمام ارزش ها به صورت میانگین \pm انحراف معیار بیان شدند. a: معنی دار بودن در برابر گروه کنترل، b: معنی دار بودن در برابر گروه زنجبیل، c: معنی دار بودن در برابر دیازینون می باشد. * $P < 0.05$ ، ** $P < 0.01$ ، *** $P < 0.001$

پارس آزمون (۱۰۵۰۱۶) و کیت تشخیصی LDH (Cat. No. 3000 BTarga، FSDGKG 2201) تشخیصی کمی در سرم با روش فتومتریک طبق شرکت سازنده انجام گردید.

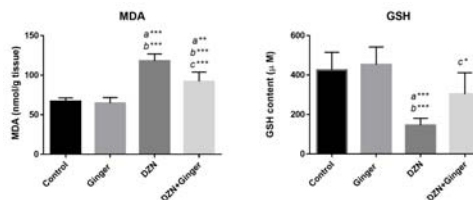
آنالیز داده با نرم افزار SPSS با نسخه ۱۹ (آمریکا) انجام شد. داده های با توزیع نرمال توسط تست های one-way ANOVA و Tukey مورد تجزیه و تحلیل قرار گرفتند و اختلاف بین گروه ها با $P < 0.05$ به عنوان حد معنادار تعریف گردید.

یافته ها

اثرات زنجبیل بر استرس اکسیداتیو در بافت

عضلانی قلب آسیب دیده ناشی از دیازینون

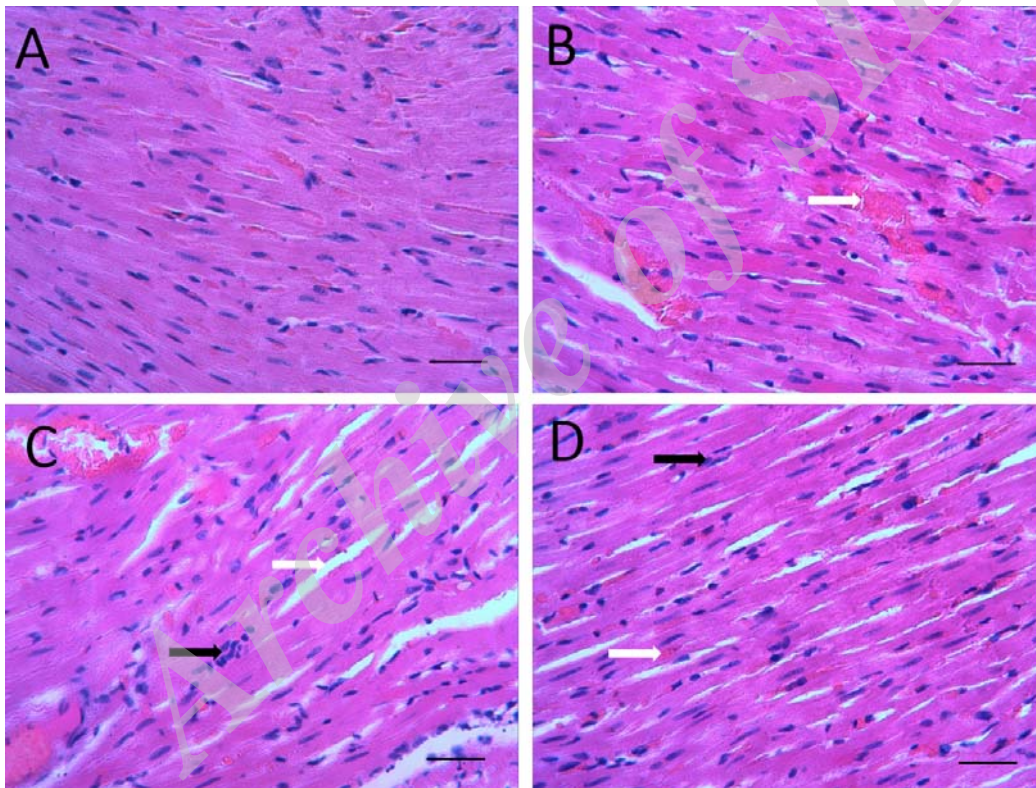
میزان پارامترهای استرس اکسیداتیو در شکل شماره ۱ نشان داده شده است. دیازینون استرس اکسیداتیو را در رت ها القاء کرده است و میزان MDA به عنوان محصول نهایی لیپید پراکسیداسیون، در گروه تیمار با دیازینون در مقایسه با گروه کنترل و زنجبیل افزایش معنی داری داشته است ($P < 0.001$). گلو تاتیون GSH)، به عنوان آنتی اکسیدان اندوژنوس، در گروه دیازینون کاهش معنی داری در مقایسه با دو گروه کنترل و زنجبیل داشته است ($P < 0.001$). درمان با زنجبیل یک ساعت قبل از تیمار با دیازینون توانست به طور معنی داری میزان MDA را کاهش ($P < 0.001$) و میزان GSH را افزایش دهد ($P < 0.004$).



شکل شماره ۱: اثر زنجبیل بر میزان مالون دی آلدئید و گلو تاتیون در سمیت قلبی ناشی از دیازینون در رت. رت هایی که با دیازینون تیمار شدند افزایش معنی دار در MDA و کاهش معنی دار در GSH را در مقایسه با گروه کنترل نشان دادند. درمان با

اثر زنجبیل بر تغییرات هیستوپاتولوژیکی در بافت عضلانی قلب آسیب دیده ناشی از دیازینون
 شکل شماره ۳ فتومیکروگرافی از ساختار بافتی عضله قلب را در تمام گروه‌ها نشان می‌دهد. یافته‌های هیستومورفولوژیک عضله قلب با ویژگی طبیعی (یک پارچگی در غشاء سلول عضلانی میکارد، ساختار نرمال میوفیبریل‌ها با ظاهر مختلط و با عروق نرمال) در گروه کنترل دیده شد. در گروه دریافت کننده زنجبیل، مورفولوژی میکارد مشابه گروه کنترل بوده است. موش‌های تجویز شده با DZN، سمیت قلبی را به

شکل خونریزی، احتقان، ادم، فیروز، ارتشاح سلول‌های التهابی، هسته پیکنوتیک در سلول عضلانی قلب، ادم بینابینی، واکوئوله شدن سیتوپلاسم، تخریب در فیبر عضلانی قلب و کم شدن میوفیبریل به همراه نقاط فیروزه را نشان دادند. در سیستم نمره دهی اکثر گروه‌ها نمره سه الی چهار را داشتند. در گروه دریافت کننده زنجبیل به همراه دیازینون، ساختار بافتی عضله قلب تقریباً حفظ شده و این تغییرات توانست به مقدار زیاد کاهش یابد. در این گروه اکثر نمونه‌ها در سیستم نمره دهی نمره دو داشتند.



شکل شماره ۳: فتومیکروگراف‌ها از بافت عضله قلب در گروه‌ها. A ساختار بافتی نرمال در گروه کنترل، B و C گروهی که دیازینون دریافت کردند خونریزی (B-پیکان سفید)، احتقان، ارتشاح سلول‌های التهابی (C-پیکان سیاه)، هسته پیکنوتیک در سلول عضلانی قلب و ادم بینابینی (C-پیکان سفید) دیده می‌شود. D گروهی که دیازینون و زنجبیل دریافت کردند تا حد زیادی ساختار بافتی عضله قلب حفظ شد (پیکان سفید کم شدن خونریزی و پیکان سیاه کم شدن ارتشاح سلولی)، رنگ آمیزی H&E با بزرگنمایی $\times 40$. Scale bar = 100 μ m.

بحث

با افزایش فعالیت مارکرهای بیوشیمیایی از قبیل CPK و LDH همراه است. مطالعات قبلی نشان داد که استفاده از آنتی‌اکسیدان‌های برونزاد می‌تواند از افزایش استرس

دیازینون، به عنوان یک سم ارگانو فسفره اثر سمی شدیدی بر ارگان‌ها دارد. سمیت قلبی ناشی از دیازینون

دهد، که اثرات آنتی اکسیدانی زنجبیل را تایید می‌کند (۲۹).

به دنبال آسیب عضله قلب، لاکتات دهیدروژناز (LDH) و کراتین فسفو کیناز (CPK) به جریان خون منتقل شده و به عنوان نشان گر تشخیصی آسیب بافت میوکاردا عمل می‌کنند. افزایش میزان این آنزیم‌های سلولی موجود در خون، تغییرات در یکپارچگی غشای پلازما و یا نفوذپذیری را نشان می‌دهد (۳۰). دیازینون علاوه بر ایجاد سمیت در عضله قلب، در شاخص‌های هماتولوژیک نیز تغییر ایجاد می‌کند و این تغییرات با کمک آنتی اکسیدان بهبود می‌یابد (۳۱، ۲۰). در مطالعه حاضر، در رت‌هایی که با دیازینون تیمار شدند افزایش معنی‌دار در میزان آنزیم‌های مارکر تشخیصی CPK و LDH دیده شد. سطوح بالای این آنزیم‌ها نشان دهنده شدت آسیب‌های میوکاردا ناشی از DZN است، که مطابق با گزارش قلبی می‌باشد (۳۲). تجویز زنجبیل کاهش معنی‌داری در آنزیم‌های نشان گر سرمی آسیب قلبی را نشان داد. این کاهش در سطح آنزیم‌ها تایید می‌کند که زنجبیل می‌تواند مسئول حفظ یکپارچگی ساختاری میوسیت‌های قلب باشد، به طوری که نشأت این آنزیم‌ها را محدود می‌کند و می‌تواند به عنوان ویژگی تثبیت کننده غشاء در نظر گرفته شود.

در مطالعه‌ی Ogutcu و همکاران، نشان داده شد که تجویز دیازینون با دوز ۱۰ میلی‌گرم/کیلوگرم باعث ایجاد واکنش و تورم میتوکاندری در سلول عضلانی قلب می‌شود. دیازینون با تاثیری که بر روی میتوکاندری می‌گذارد استرس اکسیداتیو را افزایش داده و به دنبال آن میزان MDA افزایش می‌یابد. هم‌چنین نشان داده شد که استفاده از آنتی اکسیدان برونزاد می‌تواند استرس اکسیداتیو ناشی از دیازینون را کاهش دهد (۵). زنجبیل قادر است سمیت قلبی ناشی از استرس اکسیداتیو را بهبود بخشد و اثر محافظتی زنجبیل بر سمیت کلیوی و کبدی نیز دیده شده است (۱۸، ۱۳، ۶- جینجرول (6-gingerol) از ترکیبات زنجبیل، با ربودن

اکسیداتیو و آسیب ناشی از دیازینون اثر محافظتی داشته باشد (۲۵). هدف از مطالعه حاضر، بررسی تأثیرات دراز مدت در مواجهه با دیازینون بر ساختار بافتی و مارکرهای بیوشیمیایی سرمی و بافتی قلب بوده است. در این مطالعه نشان داده شد که دیازینون استرس اکسیداتیو را افزایش می‌دهد (افزایش MDA و کاهش GSH) هم‌چنین، دیازینون میزان آنزیم‌های شاخص آسیب قلبی از قبیل CPK و LDH را در سرم افزایش داده و ارزیابی هیستولوژیکی آسیب قلبی را تایید می‌کند و این که، تجویز زنجبیل توانست میزان استرس اکسیداتیو، مارکرهای بیوشیمیایی آسیب قلبی و ساختار بافتی عضله قلب را حفظ کند.

دیازینون با افزایش پراکسیداسیون لیپیدی، سطح TBARS را افزایش و فعالیت کاتالاز را به عنوان مهم‌ترین آنزیم آنتی اکسیدانی کاهش می‌دهد (۷). مکانیسم القاء سمیت قلبی ناشی از دیازینون، وجود رادیکال‌های آزاد و استرس اکسیداتیو می‌باشد. حشره‌کش‌های ارگانو فسفره با داشتن اثرات پراکسیداتیو، استرس اکسیداتیو ایجاد کرده و منجر به پراکسیداسیون لیپیدی می‌شوند و MDA به عنوان محصول نهایی پراکسیداسیون لیپیدی در استرس اکسیداتیو افزایش می‌یابد (۲۷، ۲۶). گاهی این تناقض ظاهری وجود دارد که در شرایط استرس اکسیداتیو، تولید مولکول‌های آنتی اکسیدان به عنوان یک مکانیسم جبرانی علیه رادیکال‌های آزاد در بدن ارگانیزم افزایش می‌یابد (۲۸). در این مطالعه، تجویز ۱۰ میلی‌گرم/کیلوگرم دیازینون برای مدت ۳۰ روز در مقایسه با گروه کنترل میزان MDA را افزایش و GSH را کاهش داد. تیمار هم‌زمان زنجبیل با دیازینون توانست میزان استرس اکسیداتیو ناشی از دیازینون را کاهش دهد، که می‌تواند به ربودن رادیکال‌های آزاد و سرکوب کردن استرس اکسیداتیو نسبت داد. در مطالعات قبلی نشان داده شد که زنجبیل قادر است استرس اکسیداتیو ناشی از مالاتیون (malathion) به عنوان یک سم ارگانو فسفره را کاهش

عضلاتی قلب آپوتوز وابسته به میتوکندری ایجاد می‌کند (۶). سم‌های ارگانوفسفره می‌توانند حتی در عضلات اسکلتی سمیت ایجاد کنند که به شکل پرش عضلانی، همراه با آسیب فیبرهای عضلانی می‌باشند و سمیت قلبی ناشی از دیازینون باعث واکنش دژنراتیو و التهابی در قلب می‌شود (۳۹، ۴۰). هم‌چنین سباب اندوکاردیال نکروز و گشاد شدن مویرگ و خون‌ریزی از علایم دیگر دیازینون می‌باشد (۷). نتایج این مطالعه نشان داد در رت‌هایی که با زنجبیل و دیازینون درمان شدند، تغییرات هیستوپاتولوژیکی بهبود یافته است. این نتایج دلالت بر موثر بودن زنجبیل بر سمیت قلبی ناشی از دیازینون بوده، و این نقش محافظتی به علت اثر آنتی‌اکسیدانی و پاک‌سازی رادیکال‌های آزاد می‌باشد.

در نهایت، نتایج بیوشیمیایی و هیستوپاتولوژیکی در این مطالعه نشان داد که سمیت قلبی ناشی از DZN در ارتباط با استرس اکسیداتیو است. هم‌چنین تایید کرد زنجبیل با داشتن خاصیت آنتی‌اکسیدانی قادر است از آسیب میوسیت‌ها در برابر DZN محافظت کند. هم‌چنین این مطالعه نشان داد که زنجبیل ممکن است به عنوان یک کاندید مناسب برای محافظت آسیب‌های قلبی در کشاورزانی باشد که دائماً با سم‌های ارگانو فسفره بخصوص دیازینون در تماس هستند.

سپاسگزاری

پژوهش حاضر نتیجه طرح تحقیقاتی شماره IR.MAZUMS.REC.1396.S216 می‌باشد. بدین وسیله از معاونت محترم تحقیقات و فناوری دانشگاه علوم پزشکی مازندران و مسئول محترم کمیته تحقیقات دانشجویی در این پژوهش قدردانی می‌گردد.

رادیکال‌های آزاد، خاصیت ضد التهابی و آنتی‌آپوتوزی نقش محافظتی در برابر سمیت قلبی ناشی از دوکسورویسین دارد (۳۳، ۳۴). اثر محافظتی زنجبیل بر سمیت قلبی ناشی از سیس پلاتین، دوکسورویسین در مطالعات قلبی دیده شد (۱۶، ۱۷). در مطالعه‌ی Subbaiah، نشان داده شد که زنجبیل با کاهش چربی خون و بیومارکرهای قلبی قادر است آسیب قلبی ناشی از مصرف مشروبات الکلی را کاهش دهد (۲۸). دیازینون از طریق مهار استیل کولین استراز، باعث تجمع استیل کولین و تحریک بیش از حد گیرنده‌های کولینرژیک می‌شود و از این طریق سمیت ایجاد می‌کند (۳۵). زنجبیل قادر است با مهار فعالیت استیل کولین استراز از لیبید پراکسیداسیون جلوگیری کند (۳۶).

به علت فعالیت متابولیکی اکسیداتیو و مقاومت آنتی‌اکسیدانی پایین، قلب به آسیب‌های ناشی از رادیکال آزاد در مقایسه با سایر قسمت‌های بدن بسیار حساس است. هم‌چنین بافت قلب به علت وجود اسید چرب اشباع نشده و اکسیژن بالا، به آسیب اکسیداتیو حساس بوده و تغییرات اکسیداتیو در میوسیت‌ها ایجاد می‌کند (۳۷، ۷). دیازینون با اکسیداسیون غشاء سلول‌های میوکاردیال و ساختارهای لیپیدی داخلی سمیت قلبی را القاء می‌کند (۵). در مطالعه حاضر اثرات نامطلوب دیازینون بر روی مورفولوژی قلب ارزیابی شد. نتایج هیستوپاتولوژی نشان داد که دیازینون باعث ایجاد بسیاری از تغییرات در ساختار قلب از قبیل خونریزی، احتقان، فیبروز، نکروز، ارتشاح سلول‌های التهابی، هسته پیکنوتیک در سلول عضلانی قلب و ادم بینابینی می‌شود. مشابه این یافته‌ها، توسط برخی از محققین به دست آمده است (۶، ۳۸). در مطالعه Zafiroopoulos و همکاران، نشان داده شد که دیازینون باعث کاهش ضخامت دیواره بطن چپ، کاهش توده عضلانی قلب و عملکرد دیاستولیک قلب می‌شود (۷). هم‌چنین دیازینون در سلول

References

1. Donkor A, Osei-Fosu P, Dubey B, Kingsford-Adaboh R, Ziwu C, Asante I. Pesticide residues in fruits and vegetables in Ghana: a review. *Environ Sci Pollut Res*. 2016; 23(19): 18966-18987.
2. Poet TS, Kousba AA, Dennison SL, Timchalk C. Physiologically based pharmacokinetic/pharmacodynamic model for the organophosphorus pesticide diazinon. *Neurotoxicology*. 2004; (6): 1013-1030.
3. Kalender S, Ogutcu A, Uzunhisarcikli M, Açikgoz F, Durak D, Ulusoy Y, et al. Diazinon-induced hepatotoxicity and protective effect of vitamin E on some biochemical indices and ultrastructural changes. *Toxicology*. 2005; 211(3): 197-206.
4. Boussabbeh M, Salem IB, Hamdi M, Fradj SB, Abid-Essefi S, Bacha H. Diazinon, an organophosphate pesticide, induces oxidative stress and genotoxicity in cells deriving from large intestine. *Environ Sci Pollut Res*. 2016; 23(3):2882-2889.
5. Ogutcu A, Uzunhisarcikli M, Kalender S, Durak D, Bayrakdar F, Kalender Y. The effects of organophosphate insecticide diazinon on malondialdehyde levels and myocardial cells in rat heart tissue and protective role of vitamin E. *Pestic Biochem Phys*. 2006; 86(2):93-98.
6. Razavi BM, Hosseinzadeh H, Movassaghi AR, Imenshahidi M, Abnous K. Protective effect of crocin on diazinon induced cardiotoxicity in rats in subchronic exposure. *Chem Biol Interact*. 2013; 203(3):547-555.
7. Zafiroopoulos A, Tsarouhas K, Tsitsimpikou C, Fragkiadaki P, Germanakis I, Tsardi M, et al. Cardiotoxicity in rabbits after a low-level exposure to diazinon, propoxur, and chlorpyrifos. *Hum Exp Toxicol*. 2014; 33(12): 1241-1452.
8. Irungu EM, Mwangi PW, Bukachi FO. Pre-treatment with the methanol extract of *Withania somnifera* prevents Diazinon-induced cardiotoxic effects of organophosphate poisoning. *bioRxiv*. 2016:042523.
9. Afifi EA. Influence of ginger on some biochemical changes induced by diazinon pesticide or fat in male rats. *Isotope and Radiation Research*. 2009; 41(4): 1027-1041.
10. Mohamed IK. Ameliorative Effect of an Aqueous Mixture of Cinnamon and Ginger Tea Against Hepatotoxicity Induced in Rats by the Insecticide Diazinon: A Histopathological and Ultrastructural Study. *Int J Pure App Biosci*. 2017; 5(2): 56-71.
11. Yeh H-y, Chuang C-h, Chen H-c, Wan C-j, Chen T-l, Lin L-y. Bioactive components analysis of two various gingers (*Zingiber officinale* Roscoe) and antioxidant effect of ginger extracts. *Food SCI Technol- LEB*. 2014; 55(1): 329-334.
12. Dugasani S, Pichika MR, Nadarajah VD, Balijepalli MK, Tandra S, Korlakunta JN. Comparative antioxidant and anti-inflammatory effects of [6]-gingerol,[8]-

- gingerol,[10]-gingerol and [6]-shogaol. *J Ethnopharmacol.* 2010; 127(2): 515-520.
13. Ebeye O, Ekundina V, Ugbeh I. Histomorphological effects of aqueous extract of ginger (rhizome) on the liver and kidney after paracetamol toxicity. *Asian J Biol Life Sci(AJBLS).* 2014; 3(1): 24-29.
 14. Nile SH, Park SW. Chromatographic analysis, antioxidant, anti-inflammatory, and xanthine oxidase inhibitory activities of ginger extracts and its reference compounds. *Industrial Crops and Products.* 2015; 70: 238-344.
 15. Amin A, Hamza AA. Effects of Roselle and Ginger on cisplatin-induced reproductive toxicity in rats. *Asian J Androl.* 2006; 8(5):607-612.
 16. Attyah AM, Ismail SH. Protective Effect of Ginger Extract Against Cisplatin-Induced Hepatotoxicity and Cardiotoxicity in Rats. *Iraqi J Pharm Sci.* 2017; 21(1): 27-33.
 17. Ajith TA, Hema U, Aswathi S. Zingiber officinale Roscoe ameliorates anticancer antibiotic doxorubicin-induced acute cardiotoxicity in rat. *J Exp Ther Oncol.* 2016; 11(3):171-175.
 18. Gala AAA, Eleiwa N, Kamel D. Protective effect of Zingiber officinale (ginger) on doxorubicin induced oxidative cardiotoxicity in rats. *Life Science Journal.* 2013; 10(2):2924-2934.
 19. Lokka K, Skandamis P, Kintzios S. Screening of total organophosphate pesticides in agricultural products with a cellular biosensor. *CellBio.* 2013; 2(03): 131-137.
 20. Kalender Y, Uzunhisarcikli M, Ogutcu A, Acikgoz F, Kalender S. Effects of diazinon on pseudocholinesterase activity and haematological indices in rats: the protective role of vitamin E. *Environ Toxicol Pharmacol.* 2006; 22(1): 46-51.
 21. El-Sharaky AS, Newairy AA, Kamel MA, Eweda SM. Protective effect of ginger extract against bromobenzene-induced hepatotoxicity in male rats. *Food Chem Toxicol.* 2009; 47(7): 1584-1590.
 22. Gunes S, Sahinturk V, Karasati P, Sahin IK, Ayhanci A. Cardioprotective effect of selenium against cyclophosphamide-induced cardiotoxicity in rats. *Biol Trace Elem Res.* 2017; 177(1): 107-114.
 23. Fathi H, Ebrahimzadeh MA, Ziar A, Mohammadi H. Oxidative damage induced by retching; antiemetic and neuroprotective role of Sambucus ebulus L. *Cell Biol Toxicol.* 2015; 31(4-5): 231-239.
 24. Sharkey LC, Radin MJ, Heller L, Rogers LK, Tobias A, Matise I, et al. Differential cardiotoxicity in response to chronic doxorubicin treatment in male spontaneous hypertension-heart failure (SHHF), spontaneously hypertensive (SHR), and Wistar Kyoto (WKY) rats. *Toxicol Appl Pharmacol.* 2013; 273(1): 47-57.
 25. Hariri AT, Moallem SA, Mahmoudi M, Memar B, Hosseinzadeh H. Sub-acute effects of diazinon on biochemical indices and specific biomarkers in rats: protective effects of

- crocin and safranal. *Food Chem Toxicol.* 2010; 48(10):2803-2808.
26. Shadnia S, Dasgar M, Taghikhani S, Mohammadirad A, Khorasani R, Abdollahi M. Protective effects of α -tocopherol and N-acetyl-cysteine on diazinon-induced oxidative stress and acetylcholinesterase inhibition in rats. *Toxicol Mech Methods.* 2007; 17(2): 109-115.
 27. Soltaninejad K, Abdollahi M. Current opinion on the science of organophosphate pesticides and toxic stress: a systematic review. *Med Sci Monit.* 2009; 15(3): RA75-RA90.
 28. Subbaiah GV, Mallikarjuna K, Shanmugam B, Ravi S, Taj PU, Reddy KS. Ginger treatment ameliorates alcohol-induced myocardial damage by suppression of hyperlipidemia and cardiac biomarkers in rats. *Pharmacogn Mag.* 2017; 13(Suppl 1): S69-S75.
 29. Ahmed RS, Seth V, Pasha S, Banerjee B. Influence of dietary ginger (*Zingiber officinales* Rose) on oxidative stress induced by malathion in rats. *Food Chem Toxicol.* 2000; 38(5): 443-450.
 30. Koti BC, Nagathan S, Vishwanathswamy A, Gadad PC, Thippeswamy A. Cardioprotective effect of Vedic Guard against doxorubicin-induced cardiotoxicity in rats: A biochemical, electrocardiographic, and histopathological study. *Pharmacogn Mag.* 2013; 9(34):176-181.
 31. Hamzeh M, Talebpour Amiri F, Karimpour Malekshah A, Yaghubi Beklar S, Hosseinimehr J. Protective Effect of Atorvastatin against Cardiotoxicity and Hematototoxicity Induced by Cyclophosphamide in Rat. *J Mazandaran Univ Med Sci.* 2017; 27(151): 1-11.
 32. Boussabbeh M, Ben Salem I, Neffati F, Najjar MF, Bacha H, Abid-Essefi S. Crocin Prevents Patulin-Induced Acute Toxicity in Cardiac Tissues via the Regulation of Oxidative Damage and Apoptosis. *J Biochem Mol Toxicol.* 2015; 29(10): 479-488.
 33. El-Bakly WM, Louka ML, El-Halawany AM, Schaalaa MF. 6-gingerol ameliorated doxorubicin-induced cardiotoxicity: role of nuclear factor kappa B and protein glycation. *Cancer Chemother Pharmacol.* 2012; 70(6): 833-841.
 34. Abolaji AO, Ojo M, Afolabi TT, Arowoogun MD, Nwawolor D, Farombi EO. Protective properties of 6-gingerol-rich fraction from *Zingiber officinale* (Ginger) on chlorpyrifos-induced oxidative damage and inflammation in the brain, ovary and uterus of rats. *Chem Biol Interact.* 2017; 270:15-23.
 35. Millard CB, Broomfield CA. Anticholinesterases: medical applications of neurochemical principles. *J Neurochem.* 1995; 64(5): 1909-1918.
 36. Oboh G, Ademiluyi AO, Akinyemi AJ. Inhibition of acetylcholinesterase activities and some pro-oxidant induced lipid peroxidation in rat brain by two varieties of ginger (*Zingiber officinale*). *Exp Toxicol Pathol.* 2012; 64(4): 315-319.
 37. Raimondi S, Garte S, Sram RJ, Binkova B, Kalina I, Lyubomirova K,

- et al. Effects of diet on biomarkers of exposure and effects, and on oxidative damage. *Mutation Research/Fundamental and Molecular Mechanisms of Mutagenesis*. 2007; 620(1-2): 93-102.
38. Razmaraii N, Babaei H, Nayebi AM, Assadnassab G, Helan JA, Azarmi Y. Crocin treatment prevents doxorubicin-induced cardiotoxicity in rats. *Life Sci*. 2016; 157: 145-151.
39. John M, Oommen A, Zachariah A. Muscle injury in organophosphorous poisoning and its role in the development of intermediate syndrome. *Neurotoxicology*. 2003; 24(1): 43-53.
40. Abdou H, El Mazoudy R. Oxidative damage, hyperlipidemia and histological alterations of cardiac and skeletal muscles induced by different doses of diazinon in female rats. *J Hazard Mater*. 2010; 182(1-3): 273-278.

Archive of SID