

Successful Treatment of Scleromyxedema with IVIG: A Case Report

Fatemeh Niksolat Roodposhti¹,
Hadi Majidi²,
Ghasem Rahmatpour Rokni³,
Saeed Dashti Dargahloo⁴,
Mohammad Tabarestani⁴,
Sara Sadr⁴

¹ Assistant Professor, Department of Internal Medicine, Orthopedic Research Center, Mazandaran University of Medical Sciences, Sari, Iran

² Assistant Professor, Department of Radiology, Orthopedic Research Center, Faculty of Medicine, Mazandaran University of Medical Sciences, Sari, Iran

³ Assistant Professor, Department of Dermatology, Dermatology Research Center, Mazandaran University of Medical Sciences, Sari, Iran

⁴ Medical Student, Student Research Committee, Faculty of Medicine, Mazandaran University of Medical Sciences, Sari, Iran

(Received November 11, 2017; Accepted March 5, 2018)

Abstract

Scleromyxedema (SM), a rare progressive cutaneous mucinosis with a systemic involvement, presents with progressive dermal mucin depositions, causing skin thickening. In addition to the skin involvement and paraproteinemia, patients with SM also have other complications. The systems which are commonly involved include the gastrointestinal, musculoskeletal, pulmonary, cardiovascular, renal, and central nervous systems. Scleromyxedema is difficult to treat. We present a patient with severe Scleromyxedema with cutaneous, gastrointestinal, musculoskeletal and renal manifestations. Following failed therapeutic attempts, she responded to treatment with intravenous gammaglobulin (IVIG), prednisolone, and azathioprine. As a result of treatment with IVIG, the patient showed dramatic improvement in her clinical symptoms and remained in remission throughout the course of combination IVIG infusions and prednisolone. We concluded that an IVIG-prednisolone combination may be an effective novel treatment of Scleromyxedema.

Keywords: Scleromyxedema, treatment, cutaneous involvement, intravenous immunoglobulin

J Mazandaran Univ Med Sci 2018; 28 (160): 173-181 (Persian).

درمان موفقیت آمیز اسکلرومیگزوما بوسیله IVIG: گزارش مورد

فاطمه نیک صولت رودپشتی^۱هادی مجیدی^۲قاسم رحمت پور رکنی^۳سعید دشتی درگاهلو^۴محمد طبرستانی^۴سارا صدر^۴

چکیده

اسکلرومیگزوما یک موسینوزیس نادر پیشرونده پوستی همراه با درگیری‌های سیستمیک است که با رسوب پیشرونده موسین در پوست تظاهر می‌یابد و باعث ضخیم شدن پوست می‌گردد. بیماران مبتلا به اسکلرومیگزوما علاوه بر درگیری‌های پوستی و پاراپروتئینمی عوارض دیگری نیز شامل گوارشی، عضلانی-اسکلتی، ریوی، قلبی عروقی، کلیوی، و سیستم عصبی مرکزی دارند. درمان اسکلرومیگزوما دشوار است. در این گزارش مورد، بیمار مبتلا به اسکلرومیگزومای شدید همراه با تظاهرات پوستی، گوارشی، کلیوی و عضلانی-اسکلتی معرفی می‌شود. این بیمار به دنبال درمان‌های ناموفق، به ایمونوگلوبولین داخل وریدی (IVIG)، پردنیزولون و آزاتیوپرین پاسخ داد. در پی درمان با IVIG، بیمار بهبودی قابل توجهی در علائم بالینی نشان داد و با دوره‌های IVIG و پردنیزولون در مرحله بهبودی باقی ماند. نتیجه گزارش مورد حاضر این بود که ترکیب IVIG و پردنیزولون می‌تواند یک درمان موثر برای اسکلرومیگزوما باشد.

واژه های کلیدی: اسکلرومیگزوما، درمان، درگیری پوستی، ایمونوگلوبولین داخل وریدی

مقدمه

یک بیماری با ضایعات پاپولر و اسکلرودرمئید منتشر، گاموپاتی مونوکلونال (بیش تر پاراپروتئینمی Ig-λ) و دارای تریادی شامل رسوب موسین درون درم رتیکولار فوقانی و میانی، تولید و تجمع فیبروبلاست و فیروز در یافته‌های بافت شناسی در غیاب اختلالات تیروئید، ارائه دادند (۸،۷). اسکلرومیگزوما می‌تواند یک بیماری مرگبار باشد. این بیماری با رسوب بیش از اندازه موسین در بافت پیوندی مشخص می‌شود (۹).

رسوب‌ها ممکن است ساخت کلاژن و گلیکوز آمینوگلیکان‌ها را تحریک کنند که باعث می‌شود

اسکلرومیگزوما یک بیماری موسینوزیس پیشرونده نادر است که معمولاً با درگیری‌های سیستمیک و پاراپروتئینمی همراه است. شیوع این بیماری در مردان و زنان یکسان است. در دنیا در یک گزارش مورد در سال ۲۰۰۹ ادعا شد که تا آن سال ۱۵۰ مورد گزارش از این بیماری داشتیم (۱). در ایران چند مورد از این بیماری به صورت گزارش مورد معرفی شده است ولی آمار دقیقی از آن در دسترس نمی‌باشد (۶-۲). این بیماری اولین بار توسط Arndt و Gottron توصیف شده بود که سپس Rongioletti و Reborra تعریف دوباره‌ای از آن به عنوان

E-mail:fniksolat@yahoo.com

مؤلف مسئول: فاطمه نیک صولت رودپشتی - ساری: دانشگاه علوم پزشکی مازندران، مرکز تحقیقات ارتوپدی

۱. استادیار، گروه داخلی، مرکز تحقیقات ارتوپدی، دانشکده پزشکی، دانشگاه علوم پزشکی مازندران، ساری، ایران

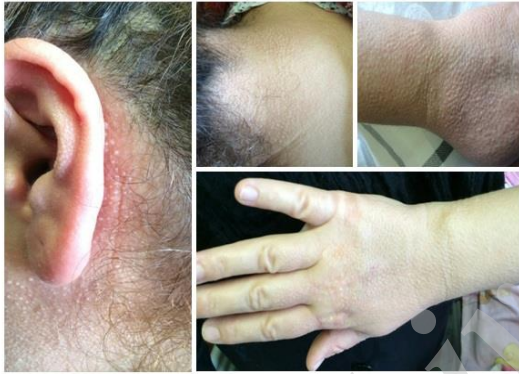۲. استادیار، گروه رادیولوژی، مرکز تحقیقات ارتوپدی، دانشکده پزشکی، دانشگاه علوم پزشکی مازندران، ساری، ایران

۳. استادیار، گروه درمانولوژی، مرکز تحقیقات پوست، دانشکده پزشکی، دانشگاه علوم پزشکی مازندران، ساری، ایران

۴. دانشجوی پزشکی، کمیته تحقیقات دانشجویی، دانشکده پزشکی، دانشگاه علوم پزشکی مازندران، ساری، ایران

* تاریخ دریافت: ۱۳۹۶/۸/۲۰ تاریخ ارجاع جهت اصلاحات: ۱۳۹۶/۹/۲۱ تاریخ تصویب: ۱۳۹۶/۱۲/۱۴

درمان با قرص رواکوتان (ایزوترتینوئین) ۲۰ میلی گرم دوبار در روز، متوترکسات ۲۵ میلی گرم به صورت هفتگی و فولیک اسید ۱ میلی گرم روزانه بر اساس تشخیص اسکرومیگرمادما برای بیمار شروع شد. به دنبال یک سال درمان، بیمار از مجموعه‌ای از علائم عضلانی-اسکلتی، گوارشی و ادراری شکایت داشت که این علائم شامل: ضعف در حین بالا رفتن از پله‌ها یا در حین برخاستن از روی صندلی، احساس خستگی و آرتراژی در کتف‌ها و زانوها و مفاصل MCP، PIP و DIP، رگورگیتاسیون، سختی در بلع مواد جامد و تکرر و سوزش ادرار بود. علائم تب یا کاهش وزن وجود نداشت.



تصویر شماره ۱: ضایعات پوستی قبل از درمان

در معاینات بالینی ابتدایی ما، بیمار دارای چندین راش ماکولوپاپولر با ارجحیت در اندام‌های فوقانی و همچنین سطح قدامی قفسه سینه، پشت گوش و بخش فوقانی کتف‌ها بود. در معاینه اندام‌ها، در اندام‌های فوقانی و تحتانی مفاصل آترتیت نداشتند و ابداکشن شانه‌ها محدودیت داشت که تاندونیت روتاتور کاف مطرح شد. در اندام فوقانی قدرت عضلانی پروکسیمال و دیستال ۵ از ۵ بود ولی در اندام تحتانی، قدرت عضلانی پروکسیمال به ۳ از ۵ کاهش یافته بود و قدرت عضلانی دیستال اندام تحتانی نرمال بود.

بررسی‌های آزمایشگاهی بدین گونه بوده است:

الکتروفورز پروتئین یک باند مینور مشخص در

پاپول‌های لیکنوئیدی تشکیل شوند که موجب ضخیم‌شدگی و سفت شدن بافت می‌شوند (۱۰). اسکرومیگرمادما یک بیماری مزمن و ناتوان‌کننده است که علت ناتوانی در آن درگیری شایع سیستمیک ارگان‌های داخلی است. اتیولوژی اسکرومیگرمادما ناشناخته باقی مانده است (۹). در حال حاضر، درمان کاملاً راضی‌کننده‌ای برای اسکرومیگرمادما وجود ندارد. نادر بودن اسکرومیگرمادما و عدم وجود مطالعات بالینی با طراحی مناسب برای بیماری، منجر به اتخاذ زنجیره‌ای درمانی بر اساس گزارش‌های غیرمعتبر و گزارش‌های چند موردی کوچک شده است (۱۱). اهمیت تشخیص و درمان اسکرومیگرمادما با توجه به سیر پیش‌رونده و کشنده در جلوگیری از عوارض بیماری می‌باشد، از جمله عوارض نورولوژیک می‌توان به عوارض اعصاب محیطی مثل نوروپاتی حسی و حرکتی و عوارض اعصاب مرکزی مثل از دست دادن حافظه، سکنه مغزی، تشنج، سایکوز و سندرم پوستی-عصبی و ... اشاره کرد. درمان انتخابی در این گزارش مورد با توجه به گزارش موردهای گذشته و کارآمدی و تحمل خوب آن از طرف بیماران نسبت به داروهای دیگر و نیز ماهیت غیر ایمنوساپرسیو بودن آن، IVIG است (۱۴، ۱۲) با توجه به همراهی این بیماری با میوزیت التهابی و همچنین نادر بودن اسکرومیگرمادما که پروتکل درمانی خاصی برای درمان این بیماری وجود ندارد و بیش‌تر بر مبنای گزارش موردی می‌باشد بر آن شدیم که به معرفی یک مورد اسکرومیگرمادما با میوپاتی که به خوبی به درمان پاسخ داد پردازیم.

گزارش مورد

یک زن ۴۲ ساله ایرانی با سابقه‌ی ضایعات ماکولوپاپولر جنرالیزه، سیستمیک و خارش دار با شروع آهسته داشت که بیش‌تر در اندام‌های فوقانی قرار داشتند (تصویر شماره ۱) بیمار اولین بار یک سال قبل از مراجعه به روماتولوژیست متوجه ضایعات شده و به متخصص پوست مراجعه نموده بود، در همان زمان، پس از بیوپسی پوست

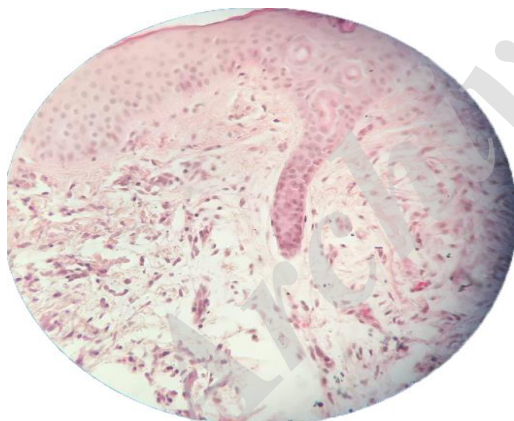
ناحیه گاما را نشان داد. در ایمنوتایپینگ IgE اختصاصی حدود 61 IU/ml اندازه گیری شد (محدود نرمال <188). سایر آزمایشات در جدول شماره ۱ آورده شده است. برای رد احتمال بدخیمی یا سندرم پارانئوپلاستیک، بررسی های بیش تر آزمایشگاهی و پاراکلینیکی انجام شد که بدین شرح اند: اولتراسونوگرافی شکم، سینه و زیربغل، سی تی اسکن اسپایرال شکم، لگن و قفسه سینه یافته غیرعادی ای نشان نداد. نتایج بلع باریوم، اسکن استخوانی کل بدن و پاپ اسمیر نرمال بود. بررسی اندوسکوپیک، گاستریت مزمن فعال، تغییرات جبرانی و تشکیل فولیکول لنفوئید را نشان داد. در بیوپسی، تست سریع اورناز برای H-Pylori مثبت بود. اکوکاردیوگرافی ناهنجاری ای در قلب نشان نداد.

جدول شماره ۱: جدول آزمایشات بیمار

NL Range	Range	Test
۴.۲-۵.۴	4.15 MILL/CU	RBC
۴-۱۲	5.5 THSD/CU	WBC
۱۲-۱۶	12.0 THSD/CU	HGB
۱۵۰-۴۵۰	229 THSD/CU	PLT
Up to 26	45 mm/1h	ESR
	Negative	CRP
	Negative	RF
	Negative	Anti-CCP
	Negative	ANA
	Negative	FANA
	Negative	Wright
	Negative	2ME
۰.۴-۰.۵	2.4 miu/ml	TSH
۷۵-۱۱۵	87 mg/dl	FBS
۸۰-۲۲	264 mg/dl	Chol
۰.۶-۱.۴	0.7 mg/dl	Cr
۱۰-۲۳	13 mg/dl	BUN
۲-۳۸	55 U/L	AST
۲-۴۱	60 U/L	ALT
۶۵-۳۱۰	167 U/L	ALK
۶.۴-۸.۳	5.8 g/dl	Total Pr
۳.۸-۵.۱	4.3 g/dl	Alb
۸.۵-۱۰.۵	9.8 mg/dl	Ca
۲.۵-۴.۸	4.1 mg/dl	P
۱۳۵-۱۴۵	138 mEq/L	Na
۳.۵-۵.۵	4.7 mEq/L	K
۱۴۰-۲۸۰	700 U/L	LDH
۱۰-۱۲۰	1593 mcg/L	CPK
	Negative	HBs Ag
	Negative	HCV Ab
	Negative	HIV Ab

بایوپس برآکیی راست احتمال میوپاتی التهابی مطرح شد که توصیه به MRI کردند.

MRI از ران تغییرات سیگنالی کوچکی را نشان داد و همچنین افزایش سایز ماهیچه اداکتور ماگنوس سمت چپ در قسمت خلفی ران چپ مشاهده گردید که می تواند ناشی از میوزیت باشد. بیوسی از عضله، ارتشاح های کوچک سلول های التهابی در فیبرهای عضلانی را نشان داد (لکوسیت ها پلی مورف و لنفوسیت). همچنین افزایش توده بافت چربی بین رشته های عضلانی وجود داشت. اگرچه این ویژگی های هیستوپاتولوژیک به تنهایی غیراختصاصی در نظر گرفته می شوند ولی وجود احتمالی میوپاتی اتوایمیون پیشنهاد می شود. بیوپسی و بررسی های هیستولوژی ضایعات پوستی، نواحی محدود فیبروپلازی، تجمع مومین، چینش غیرمعمول رشته های کلاژن ضخیم در درم را نشان می داد. تشخیص قطعی اسکرومیگردما براساس این یافته ها به دست آمد (تصویر شماره ۲).



تصویر شماره ۲: زمینه میکسوئید. افزایش فاصله فیبرهای کلاژن بواسطه رسوب مومین. افزایش تعداد فیبروبلاست ها

بعد از تشخیص اسکرومیگردما، بیمار تحت درمان با متوترکسات و رواکوتان برای مدت یک سال قرار گرفته بود که به آن پاسخ نداد، در بررسی ها، هرگونه علامت و نشانه ای از یک سندرم پارانئوپلاستیک را مورد جستجو قرار دادیم و به متعاقب آن هرگونه شانس برای وجود بدخیمی را رد کردیم. برای بیمار IVIG - با

برای تشخیص بیماری نیز تست های پاراکلینیکی انجام شد که به این صورت بودند:
نتایج الکترومیوگرافی: به دلیل فیبریلاسیون در گلو تئوس مدیوس راست و استوس مدیالیس راست و

آنتی‌بادی‌های آنتی‌ایدیوتایپ، بلوک فعالیت گیرنده FC آنتی‌بادی که روی ماکروفاژ قرار دارد و جلوگیری از فیروز با تعدیل تولید سایتوکاین‌ها و آنتاگونیست‌های سایتوکاین (۱۸).

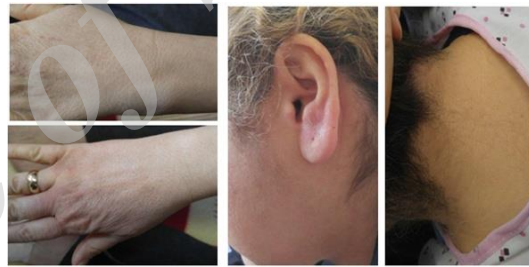دسای و جیمز، ملفالان، استروئیدها و پلاسمافورز را به عنوان خط اول درمان پیشنهاد می‌کنند. گزینه‌های خط دوم درمان شامل ایزوترینوئین، آسیترتین، و کورتیکواستروئیدهای معمول می‌شوند. در خط سوم درمان از ۲-کلرودئوکسی آدنوزین، سیکلوفسفاماید، سیکلوسپورین، متوترکسات، تالیدوماید و پیوند سلول‌های بنیادی اتولوگ، فتوفورز اکستراکورپورال، اینترفرون آلفا-۲b، ایمونوگلوبولین داخل وریدی (IVIg) پسورالن به علاوه فرابنفش A (PUVA) و رادیاسیون بهره می‌برند (۱۹، ۲۰). ملفالان نتایج خوبی را در چندین مورد شدید داشته، اما استفاده از آن به دلیل سمیت محدود گشته است. در بقیه موارد نتایج متفاوت بوده است. سیکلوسپورین در یک گزارش موردی، امتحان شد. سیکلوسپورین، با توجه به آثار سرکوب‌کنندگی ایمنی، می‌تواند بر تولید لنفوکین و فاکتور رشد تأثیر بگذارد و هم‌چنین می‌تواند به‌طور مستقیم، تجمع فیبروبلاستی و سنتز گلیکوزآمینوگلیکان را سرکوب کند (۲۱).

فیزل و همکاران برای اولین بار از این روش در درمان بیمار مبتلا به SM استفاده کردند. آن‌ها بهبود قابل ملاحظه‌ای در وضعیت عملکردی و معاینه پوستی خود نشان دادند (۲۲).

لیسی و همکاران ۶ بیمار مبتلا به SM را که تحت شیمی‌درمانی با دوزهای بالا با حفظ سلول‌های بنیادی قرار گرفتند، ارزیابی کردند. آن‌ها نتیجه گرفتند که شیمی‌درمانی با دوزهای بالا همراه با سلول‌های بنیادی در بسیاری از بیماران باعث بهبودی طولانی مدت می‌شود (۲۳).

ایلا و همکاران یک مرد ۶۶ ساله را گزارش کرده‌اند که SM و پاراپروتینمی G-لامبدا

توجه به عوارض کمتر و موفقیت موارد قبلی گزارش شده و هم‌چنین اثربخشی طولانی‌تر - (۴۰۰ mg/kg/day) در ۵ روز متوالی، همراه) شروع شد، پردنیزولون با دوز 50mg/day نیز برای بیمار شروع شد و سپس دوز دارو پس از مدت ۴ هفته به تدریج کاهش داده شد. آزاتیوپرین 50mg سه بار در روز و فولیک اسید 1mg روزانه برای بیمار تجویز شد. علائم بیمار پس از یک ماه از شروع درمان بهبود نسبی پیدا کرد. بعد از درمان به مدت یک سال، علائم بیمار شامل ضایعات پوستی، دیسفاژی و ضعف عضلانی به‌طور کامل از بین رفت (تصویر شماره ۳). در حال حاضر بیمار تحت درمان پردنیزولون (low dose) و سیکلوفسفاماید می‌باشد و علائم بیمار در این مدت عود نداشته است.



تصویر شماره ۳: از بین رفتن ضایعات بعد از درمان

بحث

اسکلرومیگدما (SM) به عنوان یک بیماری جداگانه با رویکرد تشخیصی و درمانی مخصوص و متفاوت می‌باشد (۱۵، ۱۶). داروهای متنوعی جهت درمان استفاده می‌شوند مثل دوز بالای کورتیکواستروئیدها و داروهای مختلف سرکوب‌کننده سیستم ایمنی و شیمی‌درمانی، فوتوتراپی PUVA و JVA1، فتوفورز اکستراکورپورال، پلاسما فورز و پرتودرمانی الکترونی، اینترفرون آلفا، ریتنوئیدها، تالیدوماید، IVIG، بورتروماید و پیوند سلول‌های بنیادی اتولوگ (۱۷). در این بین، مکانیسم دقیق IVIG واضح نیست ولی عموماً نظرها بر این است که تأثیرات تعدیل سیستم ایمنی توسط IVIG، شامل خنثی‌سازی اتو آنتی‌بادی‌های در گردش به‌واسطه

تشخیص داده شده بود و با برنامه BEAM (BCNU, etoposide, cytarabine [Ara-C], and melphalan) و پیوند سلول‌های بنیادی تحت درمان قرار گرفت. بیمار بعد از ۶ ماه کاملاً بهبود یافت و تا ۳ سال بعد از پیوند هنوز در شرایط بهبود به سر می‌برد، ولی هم‌چنان M-spike رویت می‌شود. نویسندگان، این پروتکل را انتخاب کردند، زیرا به نظر آن‌ها این استراتژی می‌تواند از عود بیماری در کسانی که فقط ملفلان مصرف می‌کنند، جلوگیری کند (۲۴). اثر درمان بیماران مبتلا به SM با IVIG در مطالعات اخیر مورد ارزیابی قرار گرفته است. این مطالعات نتایج اولیه دراماتیکی را گزارش می‌دهند، با این وجود، نیازمند درمان نگهدارنده‌ی مداوم و طولانی می‌باشند. در یک مطالعه چند موردی با ۱۰ بیمار مبتلا به SM مشخص شد که درمان موفق اولیه با IVIG همراه با نتایج دراماتیکی، نیاز به درمان نگهدارنده طولانی مدت دارد و درمان مکرر با IVIG می‌تواند به سرعت، بیماری پوستی و سایر علائم سیستمیک را برای دوره طولانی کنترل کند (۲۵).

در مطالعه لو مونیه و همکاران، بهبود کامل را با تالیدوماید و در فرد دیگری با دگزامتازون نشان دادند. کادیل و همکارانش بهبودی کامل اسکرومیگزوما را در یک مرد ۶۰ ساله با درمان IVIG گزارش کردند (۲۶، ۲۷). SM معمولاً همراه با اختلالات سیستمیک چندگانه مثل درگیری گوارشی، عصبی، قلبی، عضلانی، کلیوی، ریوی و چشمی می‌باشد. همه این همراهی‌ها اتفاقاتی را نشان می‌دهند که می‌تواند منجر به مرگ و میر شوند؛ بنابراین، مداخلات فوری و تهاجمی لازم است (۲۷). در موارد جدی و غیرقابل درمان، نتایج قابل توجهی در استفاده از IVIG و پیوند اتولوگ سلول‌های بنیادی به دست آمده است (۶). رونجیولتی و همکاران در گزارش خود آوردند که درمان با IVIG یک درمان نسبتاً ایمن می‌باشد ولی دائمی نیست و به تزریق‌های نگهدارنده نیاز دارد (۸).

بلوم و همکاران به طور خاص به استفاده از ایمونوگلوبولین وریدی (IVIG) به عنوان کنترل

بلندمدت SM پرداختند. آنها علائم بالینی ۱۰ بیمار را به صورت گذشته نگر بررسی کردند که نشانگر درگیری بالقوه اعضای بدن بود. ۸ نفر از ۱۰ بیمار با IVIG تحت درمان قرار گرفتند و به میزان کامل یا جزئی پاسخ به درمان داشتند. درمان با دوز ۲ g/kg (مجموع دوز، بین ۲-۵ روز تقسیم شد) برای ۶ ماه آغاز شد. در هر بیمار، تزریق دوز نگهدارنده برای حفظ کنترل بیماری ضروری است. آن‌ها بر روی مزایای بالقوه درمان با IVIG در استفاده طولانی مدت در چندین بیمار، تأکید کردند. این تزریق‌ها به طور ماهانه به مدت ۶ ماه در ابتدا و سپس در فواصل ۶ تا ۱۲ هفته برای دوز نگهدارنده انجام شد. آن‌ها گزارش دادند که IVIG نه تنها عامل درمانی کارآمد به عنوان درمان اولیه است بلکه یک درمان نگهدارنده طولانی مدت برای بسیاری از این بیماران می‌باشد. همه بیمارانشان به IVIG پاسخ دراماتیکی دادند و درمان را تحمل کردند. آن‌ها همچنین گزارش دادند که درمان‌های دیگر به اندازه IVIG اثربخش نیستند و سمیت‌های بالقوه و جدی آن‌ها اغلب از اثرات درمانیشان بیش‌تر است (۱۴).

ریگی و همکارانش در مطالعه خود درمان موفق با IVIG را در ۳ مورد از اسکرومیگزوما نشان دادند. میزان بهبودی در بیمارانشان نشان می‌داد که IVIG ممکن است سیر پیشرفت بیماری را کاهش دهد. نتایج، تاثیر IVIG را بر درگیری پوستی تأیید می‌کند. آن‌ها هم‌چنین بیان می‌کنند که بهبودی علائم پوستی با مدت تزریق IVIG مرتبط است. در همه بیماران، نتایج مفید، طولانی بودند. دو بیمار رفع کامل علائم را داشتند در حالی که در موارد دیگر، درمان با IVIG هم‌چنان لازم بود (۲۸).

بیدیر و همکاران در مطالعه خود، نتیجه گرفتند که پس از درمان موثر با IVIG برای SM، ممکن است یک پاسخ طولانی مدت یا یک عود در پیگیری بالینی طولانی مدت وجود داشته باشد. اگرچه، در موردی که عود داشت، بیماری به راحتی با شروع دوباره IVIG کنترل شد (۱۳).

کنترل می کند و کلید مهمی است که می تواند در فهم و توجیه مکانیسم بیماری - که در حال حاضر قابل درک نیست - یاری کننده باشد. اگر پاتوژن بیماری SM و مکانیسم IVIG مشخص شود، استراتژی درمانی برای این شرایط در آینده بهبود خواهد یافت.

جدول شماره ۲: نوع درمان و نتیجه درمان در مطالعات انجام شده

مطالعات	نوع درمان	نتیجه درمان
مقالان، استروئیدها و پلاسمافورز	مقالان، استروئیدها و پلاسمافورز	مقالان نتایج خوبی را در چندین مورد شدید
ایزوترتینوئین، آسیرتین، و کورتیکواستروئیدهای معمول	ایزوترتینوئین، آسیرتین، و کورتیکواستروئیدهای معمول	داشته، اما استفاده از آن بدلیل سمیت محدود گشته است. دوز بالای مقالان همراه با بهره گیری از سلولهای بنیادی در بیماران مبتلا به میلوم موفقیت آمیز بوده است.
Desai و James	۲-کلرودنوگسی آدنوسوزین، سیکلوفسفاماید، سیکلوسبورین، متوترکات، تالیدوماید و پوند	سلولهای بنیادی اتولوگ، فوفورز اکستراکورپورال، ایتزفرون آلفا-۲b، ایمونوگلوبولین داخل وریدی (IVIG) پسورال، پملاوه فرابنش (PUVA) و راداسیون
Feasel و همکاران	مشابه بالا	آنها بهبود قابل ملاحظه ای در وضعیت عملکردی و معاینه پوستی خود نشان دادند
Lacy و همکاران	شیمی درمانی با دوزهای بالا یا حفظ سلول های بنیادی	در بسیاری از بیماران باعث بهبودی طولانی مدت می شود، گرچه دارای خاصیت درمانی نیست.
Illa و همکاران	برنامه BCNU، etoposide، (cytarabine [Ara-C]، and melphalan) و پیوند سلول های بنیادی	بیمار بعد از ۶ ماه کاملا بهبود یافت و تا ۳ سال بعد از پیوند هنوز در شرایط بهبودی به سر می برد، ولی همچنان M-spike روت می شود.
Le Moigne و همکاران	در یک بیمار تالیدوماید	بهبود کامل
Karim و همکاران	در بیمار دیگر دکزامتازون	درمان موفق اولیه با IVIG همراه با نتایج درمانی، نیاز به درمان نگهدارنده طولانی مدت دارد. سطح آنتی بادی مونوکلونال توسط درمان IVIG کاهش نمی یابد و علامت بالینی SM در نهایت علی رغم پاسخ های درمانی اولیه، عود می کند. درمان مکرر با IVIG می تواند به سرعت، بسیاری پوستی و سایر علامت سیستمیک را برای دوره طولانی کنترل کند.
Caudill و همکارانش	IVIG	بهبود کامل
Rongioletti و همکاران	در موارد جدی و غیرقابل درمان، نتایج قابل توجهی در استفاده از IVIG و پیوند اتولوگ سلول های بنیادی بدست آمده است.	درمان نسبتا امین می باشد ولی دائمی نیست و به تزریق های نگهدارنده نیاز دارد.
Blum و همکاران	همه بیماران به IVIG پاسخ درمانی دادند و درمان را تحمل کردند.	درمان را تحمل کردند.
Righi و همکارانش	در موارد دیگر، درمان با IVIG همچنان لازم بود پس از درمان موثر با IVIG برای SM ممکن است یک پاسخ طولانی مدت با یک عود در پیگیری بالینی طولانی مدت وجود داشته باشد.	اگرچه، در مواردی که عود داشت، بسیاری به راحتی با شروع دوباره IVIG کنترل شد
Bidier و همکاران	IVIG و تالیدوماید	نگهداری بیمار در زمان بهبودی برای ۲ سال
Ethimiu و همکاران		

افتیمیو و همکاران، یک بیمار را با اسکرومیگرمای شدید همراه با گاموپاتی مونوکلونال زنجیره لامبدا و تظاهرات پوستی، گوارشی، خونی و عصبی معرفی کردند. آن‌ها تجربه‌ای موفق از IVIG و تالیدوماید به عنوان درمان در این بیمار داشتند. به عنوان درمان اولیه، یک کارآزمایی تجربی IVIG پیوسته در دوز جمعی ۲g/kg برای بیمار تجویز شد که پس از آن در بافت پوست و همچنین کاهش ضخامت پوست، بهبودی قابل توجهی دریافت شد. آن‌ها تزریق IVIG را به صورت ماهانه پس از ۳ ماه ادامه دادند تا اینکه ضخامت پوستی ۴۲ درصد تا ۶۰ درصد نسبت به ضخامت اولیه کاهش یافت و پس از آن بیمار با تجویز ترکیبی تزریق IVIG و تالیدوماید خوراکی (در ابتدا ۱۵۰ میلی گرم در روز، سپس به دلیل یبوست قابل پیشگیری به ۵۰ میلی گرم در روز کاهش یافت) در فاز بهبودی نگهداری شد. اضافه شدن تالیدوماید موجب کاهش تکرار درمان با IVIG از ماهانه به هر ۴ ماه شد. این رژیم منجر به نگهداری بیمار در زمان بهبودی برای ۲ سال می شود که در این زمان خود بیمار تالیدوماید را قطع کرد (۲۹). نوع درمان و نتیجه درمان در مطالعات انجام شده به صورت خلاصه و جمع بندی در جدول شماره ۲ آورده شده است.

در این مطالعه یک بیمار اسکرومیگرمای شدید با تظاهرات پوستی، گوارشی، عضلانی اسکلتی معرفی شد که به سرعت به تزریق های IVIG پاسخ داد و با IVIG و پردنیزولون و آزاتیوپرین در فاز بهبودی نگه داشته شد. در این مطالعه مشخص شد که IVIG یک درمان موثر برای بیمار اسکرومیگرمای می باشد و یک پاسخ درمانی اولیه را نشان می دهد که با درمان نگهدارنده منظم IVIG ادامه دار بوده است. در حقیقت تزریق IVIG درگیری پوستی و سایر تظاهرات بالینی همراه را

References

1. Mehta V, Balachandran C, Rao R. ARNDT gottron scleromyxedema: Successful response to treatment with steroid minipulse and

methotrexate. Indian Journal of Dermatology 2009; 54(2): 193-195.

2. Javinani A, Gharibdoost F, Jamshidi A, Kavosi H. Scleromyxedema associated with ankylosing spondylitis treated successfully with cyclosporine and high dose corticosteroids. *Rheumatology Research* 2017; 2(4): 145-149.
3. Naraghi ZS, Mortazavi PMMR. SCLEROMYXEDEMA. *Acta Medica Iranica* 1996; 34(3-4): 95-100.
4. Yaghoobi R, Bagherzade A, Aliabdi M, Kheradmand P, Kazerouni A, Feily A. Adult Variant of Self-healing Cutaneous Mucinosis in a Patient with Epilepsy. *Acta Medica Indonesiana* 2016; 48(1): 58.
5. Shams M, Javadi M, Daryabari S. Scleromyxedema Syndrome with Involvement of Eyelids. *BINA* 2015; 21(82): 75-78.
6. Saniee S, Davarnia G. Scleromyxedema without Paraproteinemia: Treatment with Thalidomide and Prednisolone. *Case Reports in Dermatology* 2016; 8(3): 327-332.
7. Koronowska SK, Osmola-Mańkowska A, Jakubowicz O, Żaba R. Scleromyxedema: a rare disorder and its treatment difficulties. *Advances in Dermatology and Allergology/Postępy Dermatologii I Alergologii* 2013; 30(2): 122-126.
8. Rongioletti F, Rebora A. Updated classification of papular mucinosis, lichen myxedematosus, and scleromyxedema. *Journal of the American Academy of Dermatology* 2001; 44(2): 273-281.
9. Serdar ZA, Altunay IK, Yasar SP, Erfan GT, Gunes P. Generalized papular and sclerodermoid eruption: scleromyxedema. *Indian J Dermatol Venereol Leprol* 2010; 76(5): 592.
10. Binitha MP, Nandakumar G, Thomas D. Suspected cardiac toxicity to intravenous immunoglobulin used for treatment of scleromyxedema. *Indian J Dermatol Venereol Leprol* 2008; 74(3): 248-250.
11. Salas-Alanis JC, Martinez-Jaramillo B, Gomez-Flores M, Ocampo-Candiani J. Scleromyxedema, a therapeutic dilemma. *Indian Journal of Dermatology* 2015; 60(2): 215.
12. Fleming KE, Virmani D, Sutton E, Langley R, Corbin J, Pasternak S, et al. Scleromyxedema and the dermato-neuro syndrome: case report and review of the literature. *Journal of Cutaneous Pathology* 2012; 39(5): 508-517.
13. Bidier M, Zschoche C, Gholam P, Enk AH, Hadaschik EN. Scleromyxoedema: Clinical Follow-up After Successful Treatment with High-dose Immunoglobulins Reveals Different Long-term Outcomes. *Acta Derm Venereol* 2012; 92(4): 408-409.
14. Blum M, Wigley FM, Hummers LK. Scleromyxedema: a case series highlighting long-term outcomes of treatment with intravenous immunoglobulin (IVIG). *Medicine* 2008; 87(1): 10-20.
15. Harper R, Rispler J. Lichen myxedematosus serum stimulates human skin fibroblast proliferation. *Science* 1978; 199(4328): 545-547.
16. Yaron M, Yaron I, Yust I, Brenner S. Lichen myxedematosus (scleromyxedema) serum stimulates hyaluronic acid and prostaglandin E production by human fibroblasts. *The Journal of Rheumatology* 1985; 12(1): 171-175.
17. Dolenc-Voljč M, Jurčić V, Hočevar A, Tomšič M. Scleromyxedema with Subcutaneous Nodules: Successful Treatment with Thalidomide and Intravenous Immunoglobulin. *Case Reports in Dermatology* 2013; 5(3): 309-315.

18. Samuelsson A, Towers TL, Ravetch JV. Anti-inflammatory activity of IVIG mediated through the inhibitory Fc receptor. *Science* (New York, NY) 2001; 291(5503): 484-486.
19. Desai AD JW. Lichen myxedematosus. In: Lebwol MG HW, Berth-Jones J, Coulson IC, editor. *Treatment of Skin Disease: Comprehensive Therapeutic Strategies*. 2 ed. London: Elsevier; 2006. p. 343-344.
20. Godby A, Bergstresser PR, Chaker B, Pandya AG. Fatal scleromyxedema: report of a case and review of the literature. *Journal of the American Academy of Dermatology* 1998; 38(2 Pt 2): 289-294.
21. Allam M, Ghozzi M. Scleromyxedema: A Case Report and Review of the Literature. *Case Reports in Dermatology* 2013; 5(2): 168-175.
22. Feasel AM, Donato ML, Duvic M. Complete remission of scleromyxedema following autologous stem cell transplantation. *Archives of Dermatology* 2001; 137(8): 1071-1072.
23. Lacy MQ, Hogan WJ, Gertz MA, Dispenzieri A, Rajkumar SV, Hayman S, et al. Successful treatment of scleromyxedema with autologous peripheral blood stem cell transplantation. *Archives of Dermatology* 2005; 141(10): 1277-1282.
24. Illa I, de la Torre C, Rojas-Garcia R, Altes A, Blesa R, Sierra J, et al. Steady remission of scleromyxedema 3 years after autologous stem cell transplantation: an in vivo and in vitro study. *Blood* 2006; 108(2): 773-774.
25. Karim A, Lawlor F, Black MM. Successful treatment of scleromyxoedema with high dose intravenous immunoglobulin. *Clinical and Experimental dDermatology* 2004; 29(3): 317-318.
26. Caudill L, Howell E. Scleromyxedema: A Case Clinically and Histologically Responsive to Intravenous Immunoglobulin. *The Journal of Clinical and Aesthetic Dermatology* 2014; 7(5): 45-47.
27. Abarzua AA, Giesen LF, Sandoval MO, Gonzalez SB. Scleromyxedema without paraproteinemia. *International Journal of Dermatology* 2014; 53(8): 971-974.
28. Righi A, Schiavon F, Jablonska S, Doria A, Blasczyk M, Rondinone R, et al. Intravenous immunoglobulins control scleromyxoedema. *Annals of the Rheumatic Diseases* 2002; 61(1): 59-61.
29. Efthimiou P, Blanco M. Intravenous gammaglobulin and thalidomide may be an effective therapeutic combination in refractory scleromyxedema: case report and discussion of the literature. *Seminars in Arthritis and Rrheumatism* 2008; 38(3): 188-194.