

Investigating Root Canal Number and Morphology of Mandibular Anterior Teeth Using Cone Beam Computed Tomography

Negar Norouzi¹,
Ali Kavousi²,
Mahmood Moosazade³,
Elnaz Esalmi⁴

¹ Assistant Professor, Department of Endodontics, Faculty of Dentistry, Mazandaran University of Medical Sciences, Sari, Iran

² Oral and Maxillofacial Radiologist, Tehran, Iran

³ Assistant Professor, Health Sciences Research Center, Addiction Institute, Mazandaran University of Medical Science, Sari, Iran

⁴ Dental Student, Faculty of Dentistry, Mazandaran University of Medical Sciences, Sari, Iran

(Received February 17, 2019; Accepted November 29, 2019)

Abstract

Background and purpose: Root therapy will be successful if it is done based on a correct diagnosis and appropriate treatment plan with the knowledge of morphology and tooth anatomy, debridement, disinfection, and obturation of the entire root canal system. This study aimed to investigate the number and morphology of canals in root canals mandibular anterior using cone beam computed tomography (CBCT).

Materials and methods: A cross-sectional descriptive study was performed in a private office in Tehran, Iran 2018, and 902 anterior teeth were evaluated. Teeth were selected according to the following criteria: complete evolved roots, absence of periapical lesion, and no history of root healing. CBCT images were evaluated from three dimensions of sagittal (root number, canal type, and apical foramen deviation from radiographic apex), coronal (apical foramen deviation from radiographic apex), and axial (canal type and apical foramen diameter). Data analysis was done in SPSS V16.

Results: The mean apical foramen diameter was 0.21 ± 0.55 and the mean apical foramen deviation from the radiographic apex was 0.66 ± 0.48 mm. Class 1 and 3 morphologies were the most frequent classes observed in anterior teeth and other classes accounted for about 5% of the samples.

Conclusion: In this study, there was no relationship between gender and the number of roots and in males the number of canals were higher than that in females.

Keywords: apical foramen, root therapy, canal morphology

J Mazandaran Univ Med Sci 2020; 29 (180): 119-123 (Persian).

* Corresponding Author: Elnaz Esalmi - Faculty of Dentistry, Mazandaran University of Medical Sciences, Sari, Iran
(E-mail: Elnazeslami70@gmail.com)

بررسی تعداد و مورفولوژی کانال در ریشه دندان های قدام مندیبل با استفاده از CBCT

نگار نوروزی¹علی کاوسی²محمود موسی زاده³الناز اسلامی⁴

چکیده

سابقه و هدف: درمان ریشه، در صورتی موفق خواهد بود که بر پایه انجام یک تشخیص صحیح و یک طرح درمان مناسب همراه با استفاده از دانش مورفولوژی و آناتومی دندان و انجام دبریدمان، ضد عفونی و پرکردگی کل سیستم کانال ریشه باشد. بدین منظور این مطالعه با هدف بررسی تعداد و مورفولوژی کانال در ریشه دندان های قدام مندیبل با استفاده از CBCT انجام شد.

مواد و روش ها: این مطالعه از نوع توصیفی تحلیلی و مقطعی می باشد که در یک مطب خصوصی در شهر تهران در سال 1397 انجام گرفت. در این مطالعه 902 دندان قدامی بررسی شد و دندانها براساس این معیارها که شامل ریشه های کامل تکامل یافته، عدم وجود ضایعه پری اپیکال و عدم سابقه درمان ریشه انتخاب شدند. تصاویر CBCT از سه بعد ساجیتال (تعداد ریشه، تایپ کانال، انحراف فورامن اپیکال از اپکس رادیوگرافیک)، کروئال (انحراف فورامن اپیکال از اپکس رادیوگرافیک) و آگزپال (تایپ کانال و قطر اپیکال فورامن) مورد ارزیابی قرار گرفتند. ورود داده ها در نرم افزار SPSS ver. 16 انجام گرفت. **یافته ها:** میانگین قطر فورامن اپیکال $0/21+0/05$ میلی متر و میانگین انحراف فورامن اپیکال از اپکس رادیوگرافیک $0/66+0/48$ میلی متر بود. مورفولوژی های کلاس I و III بیشترین کلاس مشاهده شده در دندان های قدامی بودند و سایر کلاس ها حدود 5 درصد نمونه ها را به خود اختصاص دادند.

استنتاج: نتایج حاصل از این مطالعه بیان می دارد که ارتباطی بین جنسیت و تعداد ریشه وجود ندارد و در مردان تعداد کانال ها بیش تر از زنان می باشد.

واژه های کلیدی: فورامن اپیکال، درمان ریشه، مورفولوژی کانال

مقدمه

استثناست تا یک قانون(1). در اکثر موارد، تعداد کانال های ریشه مطابق با تعداد ریشه ها می باشد، به هر حال ممکن است یک ریشه بیضی، بیش از یک کانال داشته باشد(2).

دانشتن شکل های غیر معمولی ریشه و تفاوت های نرمال در آنها لازم است چون ثابت شده است که وجود یک کانال مخروطی و فورامن اپیکال در ریشه بیش تر یک

Email: Elnazeslami70@gmail.com

مؤلف مسئول: الناز اسلامی: ساری، بلوار خزر، کلینیک طوبی، دانشکده دندانپزشکی

1. استاد بار، گروه اندودنتیکس، دانشکده دندانپزشکی، دانشگاه علوم پزشکی مازندران، ساری، ایران

2. متخصص رادیولوژی دهان فک و صورت، تهران، ایران

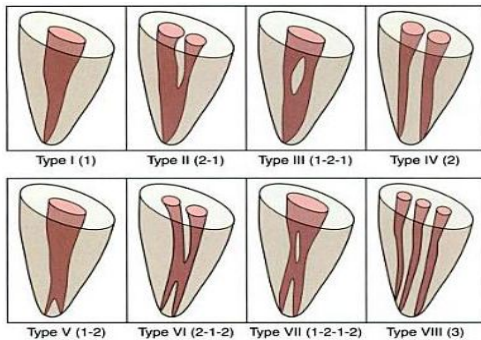
3. استاد بار، مرکز تحقیقات علوم بهداشتی، موسسه اعتیاد، دانشگاه علوم پزشکی مازندران، ساری، ایران

4. دانشجوی دندانپزشکی، دانشکده دندانپزشکی، دانشگاه علوم پزشکی مازندران، ساری، ایران

تاریخ دریافت: 1397/11/28 تاریخ ارجاع جهت اصلاحات: 1397/12/12 تاریخ تصویب: 1398/8/6

$$N = \frac{Z^2 * P(1-P)}{d^2}$$

دندان‌ها براساس این معیارها انتخاب شدند: ریشه‌های کامل تکامل یافته، عدم وجود ضایعه پری اپیکال و عدم سابقه درمان ریشه. کلیه تصاویر CBCT با استفاده از دستگاه Cranex 3D (Soredex, Helsinki Finland), High resolution, Voxel size 130Mm, MA 6, Kvp89, Fov 6#8 cm توسط متخصص رادیولوژی فک و صورت انجام شد. تصاویر CBCT توسط نرم افزار Ondemand 3D dental پردازش شدند. تصاویر از سه بعد ساجیتال (تعداد ریشه، تایپ کانال، انحراف فورامن اپیکال از اپیکس رادیوگرافیک)، کرونیال (انحراف فورامن اپیکال از اپیکس رادیوگرافیک) و آگزیمال (تایپ کانال و قطر اپیکال فورامن) و مولتی پلنر مورد ارزیابی قرار گرفت. ارزیابی تصاویر توسط یک رادیولوژیست و یک دندانپزشک عمومی انجام گرفت و پس از جمع بندی در صورت عدم توافق از نظر یک اندودونتیست کمک گرفته شد. در این مطالعه متغیرهایی مثل جنسیت بیمار (دموگرافیک)، نوع دندان، تعداد ریشه، تعداد کانال و مورفولوژی کانال براساس طبقه بندی ورتوچی (Vertucci) ثبت شد (تصویر شماره 1) (3).



تصویر شماره 1: طبقه بندی ورتوچی (Vertucci)

ورود داده‌ها در نرم افزار SPSS ver. 16 انجام گرفت. مقایسه فراوانی تک ریشه، تک کانال و وضعیت مورفولوژی کانال بر حسب جنسیت و نوع دندان با آزمون کای اسکور انجام شد. ملاک قضاوت سطح معنی داری کم تر از 0/05 بود.

انسیزورهای مندیبل در بعد مزیدستالی باریک و باکولینگوالی عریض هستند. ممکن است یک کانال به شکل بیضی یا نواری یا دو کانال وجود داشته باشند. زمانی که دو کانال دارند، کانال فاسیال راحت تر پیدا می شود و معمولاً از کانال لینگوال که توسط لینگوال شلف پوشیده می شود، مستقیم تر است. از آنجا که دندان معمولاً تیلت فاسیالی دارد، کانال لینگوال مشکل تر پیدا می شود (3). مطالعات مختلفی شیوع دو کاناله بودن دندان سانترال مندیبل را بین 25-40 درصد بیان کردند (5,4). رادیوگرافی به عنوان یکی از ابزارهای تشخیص در اعمال اندودنتیک دارای محدودیت‌هایی به دلیل دو بعدی بودن آن می باشد. اخیراً تکنیک‌هایی که ارزیابی دندان‌ها را بدون تخریب نمونه‌ها میسر می کند برای مقایسه شکل کانال قبل و بعد از پاکسازی تکامل یافته‌اند. با استفاده از توموگرافی کامپیوتری (CT) برش‌های مناسبی از ریشه (در مقاطع مختلف) تهیه شده و می توان آن را به صورت سه بعدی بازسازی کرد. امروزه نسل جدیدی از توموگرافی کامپیوتری با اشعه مخروطی (CBCT) به بازار عرضه شده است (6). بدین منظور این مطالعه باهدف بررسی تعداد و مورفولوژی کانال در ریشه دندان های قدام مندیبل با استفاده از CBCT انجام شد.

مواد و روش‌ها

این مطالعه از نوع توصیفی تحلیلی و مقطعی می باشد. از آرشیو تصاویر CBCT بیمارانی که جهت مقاصد تشخیصی درمانی به مرکز خصوصی رادیولوژی فک و صورت دکتر علی کاووسی در شهر تهران مراجعه کرده بودند، استفاده شد. انتخاب نمونه‌ها به صورت تصادفی ساده بود. برای تعیین حجم نمونه از نتایج مطالعه سلیمانی و همکاران (7) استفاده شده است. در مطالعه ذکر شده، فراوانی مورفولوژی نوع I برابر 89/7 درصد بوده است. لذا با لحاظ کردن این نتیجه، سطح اطمینان 95 درصد و دقت 0/02 و با بهره گیری از فرمول زیر (برآورد یک نسبت) برابر 900 نمونه برآورد شده است.

یافته‌ها و بحث

2017 به بررسی مورفولوژی کانال ریشه و ارزیابی نوع و موقعیت ایسموس در دندان‌های ثنایای میانی دائمی فک پایین پرداختند. آن‌ها بیان کردند که شکل کانال از گرد تا بیضی شکل، بیضی طولانی و روبان شکل متفاوت است در حالی که شیوع آن در بخش 3 میلی‌متر بیش‌تر بود. همچنین مطالعه رنگ‌آمیزی دندان‌ها نشان داد که 46/6 درصد دندان‌ها تک کانال بودند، 49/8 درصد دندان‌ها دارای دو کانال بودند و تنها 5 درصد دندان‌ها دارای دو فورامن آپیکالی مجزا بودند (8). این مطالعه از جهاتی مشابه با مطالعه ما می‌باشد اما در مورد شیوع دندان‌های دو کاناله در دندان‌سانترال متفاوت با مطالعه حاضر می‌باشد. در مطالعه آن‌ها شیوع 49/8 درصد بیان شد در صورتی که در مطالعه‌ی ما 22/6 درصد بود. دلیل این تفاوت می‌تواند به خاطر تفاوت در جامعه آماری و تاثیر نژاد و ژنتیک بر مورفولوژی کانال باشد.

در مطالعه سلیمانی و همکاران در سال 2017 که به بررسی مورفولوژی کانال ریشه‌ای در دندان‌کانین مندیبل در ایران با استفاده از رادیوگرافی CBCT پرداخته شد، بیان شد که شایع‌ترین الگوی مورفولوژی نوع I (89/7 درصد) و پس از آن به ترتیب انواع III (5/7 درصد) II (3/7 درصد) و V (1 درصد) بود. اختلاف معنی‌داری بین مردان و زنان با توجه به نوع کانال مشاهده نشد. در کل 4 دندان دو ریشه وجود داشت (7). آن‌ها بیان کردند که شیوع کانین دوکاناله به‌طور معنی‌داری در مردان بیش‌تر از زنان است و مشخص شد که مردان تعداد کانال بیش‌تری نسبت به زنان دارند. مطالعه آن‌ها تنها دندان‌های کانین را بررسی کرد در صورتی که مطالعه ما تمامی دندان‌های قدامی را بررسی کرد.

حاجی حسنی و همکاران در سال 2016 به ارزیابی مورفولوژی کانال ریشه انسیزور مندیبل با استفاده از CBCT پرداختند. آن‌ها مشاهده کردند که تمام دندان‌های سانترال و لترال مندیبل یک ریشه داشتند. بر اساس طبقه‌بندی Vertucci در سانترال مندیبل، 63/1 درصد نوع I، 13/1 درصد نوع II، 21/2 درصد

نتایج حاصل از این مطالعه بیان می‌دارد که هیچ رابطه آماری معنی‌داری بین جنسیت و تعداد ریشه وجود ندارد. اما وقتی به بررسی رابطه‌ی بین جنسیت و تعداد کانال پرداخته شد، مشخص شد که مردان تعداد کانال بیش‌تری نسبت به زنان دارند که به‌طور معنی‌داری تفاوت دارد ($P=0/0234$) (جدول شماره 1). براساس داده‌های توصیفی بیان شد که بین تعداد ریشه و نوع دندان رابطه‌ی آماری معنی‌داری وجود ندارد اما بین تعداد کانال و نوع دندان اختلاف معنی‌داری مشاهده شده است. به‌طوری که دندان‌های لترال بیش‌ترین تعداد در بین دندان‌های دو کاناله، سپس دندان‌سانترال و کم‌ترین میزان مربوط به دندان‌کانین دو کاناله بود. میانگین قطر و انحراف از اپکس رادیوگرافیک فورامن اپیکال در دو جنس تفاوت معنی‌داری نداشت ($P=0/0804$). اما میزان قطر فورامن اپیکال در انواع دندان‌های مورد مطالعه تفاوت معنی‌داری داشته است به طوری که دندان‌کانین، قطر فورامن اپیکال بیش‌تری از لترال و سانترال داشت و دندان‌سانترال، کم‌ترین میزان قطر فورامن اپیکال را داشته است ($P=0/0134$) (جدول شماره 2).

جدول شماره 1: تعداد کانال بر حسب جنس

		تعداد کانال	
		2	1
		تعداد (درصد)	تعداد (درصد)
جنسیت	زن	123 (23/6)	399 (76/4)
	مرد	114 (30)	266 (70)
کل		237 (26/3)	655 (73/7)

جدول شماره 2: تعداد کانال بر حسب نوع دندان

		تعداد کانال	
		2	1
		تعداد (درصد)	تعداد (درصد)
نوع دندان	سانترال	101 (11/2)	204 (22/6)
	لترال	107 (11/9)	203 (22/5)
	کانین	29 (3/2)	258 (28/6)
کل		237 (26/3)	655 (73/7)

مطالعات مختلفی به بررسی سیستم پالپی دندان‌های قدامی پرداخته‌اند. برای مثال Sheth و همکاران در سال

بیش تر از زنان می باشد. پیشنهاد می شود تا در مطالعات آینده تعداد نمونه های مورد بررسی افزایش یابد و قومیت های مختلف نیز بررسی شوند.

سپاسگزاری

نویسندگان این مقاله لازم می دانند تا از معاونت پژوهشی دانشگاه علوم پزشکی مازندران بابت حمایت های مالی تشکر کنند. همچنین کد اخلاق این مطالعه IR.MAZUMS.REC.1397.2911 می باشد.

References

1. Abou-Rass M, Frank AL, Glick DH. The anticurvature method to prepare the curved root canal. *J Am Dent Assoc* 1980; 101(5): 792-794.
2. Cohen S, Hargreaves K. *Pathway of the Pulp*. 9th ed. 2006. p: 550.
3. Torabinejad M, Fouad A, Walton RE. *Endodontics-e-book: Principles and practice*. Amsterdam: Elsevier Health Sciences; 2014.
4. Benjamin KA, Dowson J. Incidence of two root canals in human mandibular incisor teeth. *Oral Surgery, Oral Medicine, Oral Pathology* 1974; 38(1): 122-126.
5. Rankine-Wilson R, Henry P. The bifurcated root canal in lower anterior teeth. *J Am Dent Assoc* 1965; 70(5): 1162-1165.
6. Nah KS. Condylar bony changes in patients

نوع III، و 2/5 درصد نوع V و در دندان لترال 56/9 درصد کانال ها نوع I، 12/5 درصد نوع II، 28/1 درصد نوع III، و 5/2 درصد نوع V بودند. همچنین بیان شد که بر اساس طبقه بندی Weine در دندان سانترال تک ریشه با دو کانال، تفاوت معنی داری بین بیماران مرد و زن در مورد نوع کانال مشاهده شد (9). یافته های مطالعه آن ها از نظر ترتیب شیوع انواع تایپ های موفولوژی کانال همسو با نتایج مطالعه حاضر می باشد. نتایج حاصل از این مطالعه بیان می دارد که ارتباطی بین جنسیت و تعداد ریشه وجود ندارد و در مردان تعداد کانال ها

- with temporomandibular disorders: a CBCT study. *Imaging sci Dent* 2012;42(4):249-253.
7. Soleymani A, Namaryan N, Moudi E, Gholinia A. Root canal morphology of mandibular canine in an Iranian population: A CBCT assessment. *Iran Endod J* 2017; 12(1): 78-82.
 8. Bhat SP, Sheth R, Kumar P, Khilosiya A. Root canal morphology and assessment of incidence, type, and position of isthmus in permanent mandibular central incisor in North Indian population: An in vitro study. *Endodontology* 2017; 29(2): 107-114.
 9. Haji-Hassani N, Tofangchiha M, Bakhshi M, Mostafaei FS. Evaluation of Root Canal Morphology of Mandibular Incisor using Cone Beam Computed Tomography. *J Int Oral Health* 2016; 8(2): 167-171 (Persian).