

Effectiveness of *Sambucus ebulus* Leaf Extract in Treatment of Cutaneous Leishmaniasis: A Double Blind Clinical Trial

Omid Mozafari¹,
Naser Behnampour²,
Bagher Pahlavanzadeh³,
Safoora Saberi¹,
Ilay Mozafari¹,
Jafar Akbari⁴,
Mohammad Ali Ebrahimzadeh⁵

¹ Health Management and Social Development Research Center, Golestan University of Medical Sciences, Gorgan, Iran

² Assistant Professor, Department of Biostatistics, Golestan University of Medical Sciences, Gorgan, Iran

³ PhD Candidate in Biostatistics, Department of Biostatistics, School of Allied Medical Sciences, Shahid Beheshti University of Medical Sciences, Tehran, Iran

⁴ Professor, Pharmaceutical Sciences Research Center, Mazandaran University of Medical Sciences, Sari, Iran

⁵ Professor, Pharmaceutical Sciences Research Center, Hemoglobinopathy Institute, Mazandaran University of Medical Sciences, Sari, Iran

(Received July 3, 2019 ; Accepted December 15, 2019)

Abstract

Background and purpose: Cutaneous leishmaniasis is a skin disease manifested as chronic ulcerative skin lesions. Current standard therapies for this disease are associated with some problems such as high cost, numerous side effects, need for injections, and drug resistance. *Sambucus ebulus* is used in treatment of skin inflammation. This study aimed at investigating the effects of *S. ebulus* leaf extract on cutaneous leishmaniasis.

Materials and methods: This clinical trial was performed in 110 patients who were divided into intervention (n=55) and control groups (n=55). All patients received the standard treatment for leishmaniasis. In addition, the intervention group received topical treatment of *S. ebulus* leaf extract 5%, while the control group received placebo. The therapy was continued until complete epithelialization of the lesions. Before the intervention and at the end of each week (until complete epithelialization of the lesions), healing progress and clinical characteristics of the lesions, including the size, induration, and degree of epithelialization were recorded.

Results: The intervention accelerated the decrease in mean diameter of lesions ($P<0.05$) but had no significant effect on the mean duration of therapy ($P=0.31$), treatment outcome ($P=0.87$), degree of recovery ($P=0.95$).

Conclusion: The use of *S. ebulus* leaf extract ointment (5%) along with the standard therapy showed no effect on the treatment outcome of lesions caused by cutaneous leishmaniasis.

(Clinical Trials Registry Number: IRCT20151012024490N2)

Keywords: leishmaniasis, cutaneous leishmaniasis, *Sambucus ebulus*

J Mazandaran Univ Med Sci 2020; 29 (181): 120-124 (Persian).

* Corresponding Author: Mohammad Ali Ebrahimzadeh - Pharmaceutical Sciences Research Center, Hemoglobinopathy Institute, Mazandaran University of Medical Sciences, Sari, Iran (E-mail: zadeh20@yahoo.com)

تاثیر عصاره برگ گیاه پلم در درمان سالک: کار آزمایی بالینی دو سوکور

امید مظفری¹
ناصر بهنام پور²
باقر پهلوان زاده³
صفورا صابری¹
ایل آی مظفری¹
جعفر اکبری⁴
محمد علی ابراهیم زاده⁵

چکیده

سابقه و هدف: سالک بیماری پوستی است که به صورت زخمی مزمن ظاهر می شود. روش های درمانی استاندارد فعلی دارای مشکلاتی چون قیمت بالا، عوارض دارویی، تخریبی بودن و بروز مقاومت می باشند. گیاه پلم جهت درمان التهابات پوستی به کار می رود. در این مطالعه اثر موضعی پماد برگ گیاه در درمان سالک مورد ارزیابی قرار گرفت.

مواد و روش ها: این مطالعه به شکل کار آزمایی بالینی روی 110 بیمار در دو گروه 55 نفره مداخله و شاهد انجام شد. کلیه بیماران درمان استاندارد سالک را دریافت کردند. به گروه مداخله پماد 5 درصد برگ پلم و در گروه شاهد پلاسبو نیز تجویز شد. مصرف دارو تا زمان اپیتلیالیزاسیون کامل ضایعه ادامه یافت. قبل از شروع درمان و پایان هر هفته (تا زمان اپیتلیالیزاسیون کامل ضایعه) فرایند بهبودی و اطلاعات بالینی زخم شامل: اندازه زخم، اندازه اندوراسیون و میزان اپیتلیالیزاسیون) اندازه گیری و ثبت شد.

یافته ها: مداخله موجب کاهش میانگین قطر ضایعات شد ($P < 0/05$)، اما تفاوت آماری معنی داری در میانگین طول دوره درمان ($P = 0/31$) و نتیجه درمان ($P = 0/87$) و میزان بهبودی ($P = 0/95$) ایجاد نکرد.

استنتاج: استفاده از برگ گیاه پلم به صورت پماد 5 درصد در کنار درمان های کلاسیک سالک تاثیری بر نتایج درمان زخم های سالک ندارد.

شماره ثبت کار آزمایی بالینی : IRCT20151012024490N2

واژه های کلیدی: لیشمانیوز، سالک، پلم

مقدمه

سازمان جهانی بهداشت لیشمانیوز را در ردیف شش بیماری مهم انگلی مناطق گرمسیری قرار داده است. با وجود پیشرفت های قابل توجه، لیشمانیوز هم چنان یکی از مشکلات بزرگ سلامتی جهان محسوب می شود. بر اساس گزارش سازمان جهانی بیش از 350 میلیون نفر در سراسر جهان در معرض خطر ابتلا به این بیماری

E-mail: zadeh20@yahoo.com

مؤلف مسئول: محمدعلی ابراهیم زاده: ساری، کیلومتر 18 جاده فرح آباد، مجتمع دانشگاهی پیامبر اعظم، دانشکده داروسازی
1. مرکز تحقیقات سلامت و توسعه اجتماعی، دانشگاه علوم پزشکی گلستان، گرگان، ایران
2. استادیار، دکتری آمار، دانشگاه علوم پزشکی گلستان، گرگان، ایران
3. دانشجوی دکتری تخصصی آمار زیستی، گروه آمار زیستی، دانشکده پیرایشگی، تهران، ایران
4. استاد، گروه فارماسیوتیکس، مرکز تحقیقات علوم دارویی، دانشگاه علوم پزشکی مازندران، ساری، ایران
5. استاد، مرکز تحقیقات علوم دارویی، پژوهشکده هموگلوبینوپاتی، دانشگاه علوم پزشکی مازندران، ساری، ایران
تاریخ دریافت: 1398/4/12 تاریخ ارجاع جهت اصلاحات: 1398/4/16 تاریخ تصویب: 1398/9/24

می‌شد. عصاره، پماد و دارو نما در دانشکده داروسازی دانشگاه علوم پزشکی مازندران تهیه شدند. عصاره برگ گیاه پلم تهیه و پس از استاندارد سازی بر اساس میزان فنل و فلاونوئید (7) در پلی اتیلن گلیکول باز شد و سپس با وازلین، پماد 5 درصد تهیه شد. پلاسبو شامل تمامی مواد بجز عصاره بود.

110 نفر از بیماران به روش تخصیص تصادفی ساده در دو گروه 55 نفره مداخله و شاهد قرار گرفتند. کلیه بیماران بر اساس دستورالعمل کشوری مراقبت سالک تحت درمان قرار گرفتند. به گروه مداخله درمان استاندارد و پماد 5 درصد پلم و به گروه شاهد درمان استاندارد و دارونما داده شد. پمادها روزی دو بار تا زمان اپیتلیالیزاسیون کامل ضایعه مصرف شد. قبل از شروع درمان و پایان هر هفته میزان بهبودی و اطلاعات بالینی زخم شامل: اندازه زخم، اندازه اندوراسیون و میزان اپیتلیالیزاسیون توسط فرد آموزش دیده‌ای که از گروه‌های درمانی بی‌اطلاع بود اندازه‌گیری و ثبت شد. بر اساس نتایج معاینات در پایان هفته 12 بهبودی بالینی زخم (بهبودی کامل: اپیتلیالیزاسیون کامل ضایعه، بهبودی متوسط: کاهش بیش از 50 درصد در اندازه ضایعه، بهبودی خفیف: کاهش کم‌تر از 50 درصد در اندازه ضایعه، بدتر شدن: بزرگ‌تر شدن ضایعه یا بدتر شدن وضعیت کلینیکی آن) و نتیجه درمان (بهبود یافته: بهبودی کامل ضایعه، شکست درمان: وجود ضایعه فعال پس از 12 هفته از شروع درمان) تعیین شدند.

یافته‌ها و بحث

قسمت‌های مختلف پلم دارای اثرات ضد درد و التهاب می‌باشد (4). گرچه اثر برگ پلم در تسریع ترمیم زخم‌ها گزارش شده اما تاکنون مطالعه‌ای در خصوص بررسی اثر آن بر زخم سالک گزارش نشده است. گرچه سالک معمولاً بعد از یک دوره 12-4 ماهه خود به خود بهبود می‌یابد اما بر جای ماندن اسکارهای نامناسب در صورت عدم درمان، لزوم ارائه خدمات درمانی را ایجاب

می‌باشند (1). کشور ما از جمله یکی از 7 کشوری است که 90 درصد سالک دنیا از آن‌ها گزارش می‌شود (2). محدود بودن داروها جهت درمان این بیماری، سمیت و عوارض جانبی شدید این داروها، گسترش مقاومت‌های دارویی به آن‌ها، ناتوانی بیماران در تامین هزینه داروها، نیاز به یافتن شیوه‌های درمانی جدیدتری را ایجاب می‌نماید (2). در متون طب سنتی جهت درمان سالک مجموعه‌ای از توصیه‌های کلی و درمان‌های موضعی پیشنهاد شده است (3). برگ گیاه پلم *Samcucus ebulus* به‌طور موضعی جهت درمان بیماری‌های التهاب مفصلی مانند آرتریت روماتوئید؛ التهابات ناشی از گزش حشرات و به عنوان ضد درد استفاده می‌شود. اثرات خوب التیام بخشی پوست (4)، فعالیت ضد زیاردیا (5) و تاثیر خوب آن بر کیست هیداتید گزارش شده است (6). این مطالعه به بررسی اثربخشی پماد 5 درصد عصاره برگ پلم در درمان سالک بیماران مراجعه‌کننده به مرکز درمانی گنبد در سال 1397 پرداخته است.

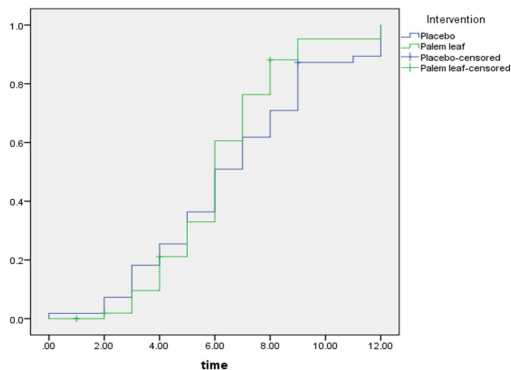
مواد و روش‌ها

این مطالعه به شکل کارآزمایی بالینی تصادفی دو سوکور، روی بیماران مبتلا به سالک که طی سال 1397 به مرکز درمان سالک شهرستان گنبد کاووس مراجعه داشتند انجام شد. بیمارانی که به دلیل ضایعه پوستی که بیش از 14 روز طول کشیده و با شک به بیماری سالک مراجعه و با دیدن انگل در اسمیر ضایعه پوستی به تشخیص قطعی بیماری سالک رسیده بودند پس از تشریح کامل پژوهش و با رضایت وارد مطالعه شدند. زنان باردار، وجود سابقه حساسیت دارویی به ترکیبات آنتی‌بیوتیک، گذشت بیش از 3 ماه از زمان ظهور اولین ضایعات پوستی، استفاده از هرگونه روشی برای درمان سالک طی یک ماه اخیر، بروز زخم روی پلک و بینی و دور لب‌ها و چشم وارد مطالعه نشدند. در صورت عدم مصرف دارو، عدم تمایل به ادامه شرکت در مطالعه و یا استفاده از روش درمانی دیگر، بیمار از مطالعه خارج

مطالعه نشان داد که پماد 5 درصد برگ پلم تأثیری بر زمان بهبودی و میانگین طول دوره درمان و نتیجه درمان و میزان بهبودی زخم‌های سالک ندارد. هیچ عارضه دارویی از مصرف این پماد مشاهده نشد.

جدول شماره 1: اطلاعات درمانی بیماران

شاخص	زیر گروه	عصاره برگ پلم	دارونما	سطح معنی داری
روش درمانی	تحت نظر	3	0	
	گلو کانتیم سیشماپیک	22	19	
	گلو کانتیم زیر جلدی	1	0	0.43
	کرایوتراپی	16	20	
	کرایوتراپی + مومسی	12	15	
نتیجه درمان	فلو کونازول	1	1	
	بهبودی	30	29	0.87
	شکست	22	26	
میزان بهبودی	بهبودی کامل	30	29	
	بهبودی نسبی	8	10	0.95
	بهبودی خفیف	9	9	
	بدتر شدن	5	7	
میانگین طول دوره درمان (روز)		26.64(16.24)	30.05(18.54)	0.81



نمودار شماره 1: نمودار کاپلان مایر جهت مقایسه احتمال بهبودی زخم در دو گروه

سپاسگزاری

این مطالعه با کد اخلاق پزشکی 1751-IR.GOUMS.REC.13960220 و ثبت کارآزمایی بالینی ایران IRCT20151012024490N2 انجام شد، محققین از همکاری معاونت تحقیقات و فناوری دانشگاه علوم پزشکی گلستان و مرکز بهداشت گنبد کاوس تشکر می نمایند.

می نماید. درمان استاندارد سالک ترکیبات آنتی‌موان از جمله گلو کانتیم می باشد (3).

از مجموع 892 بیمار مراجعه کننده 110 بیمار وارد مطالعه شدند که نیمی پماد 5 درصد و نیمی دارونما به همراه داروی استاندارد دریافت کردند. دو گروه تنها از نظر محل زخم متفاوت بود و سایر متغیرها یعنی میانگین سن و وزن، جنسیت، میانگین طول عمر زخم، اندازه بزرگ‌ترین قطر زخم و اندازه بزرگ‌ترین قطر اندوراسیون در شروع درمان یکسان بود. از نظر طول مدت درمان، نتیجه درمان و میزان بهبودی نیز بین دو گروه تفاوت معنی داری مشاهده نشد (جدول شماره 1). نمودار شماره 1 جهت مقایسه احتمال بهبودی زخم گروه‌ها ارائه شده است. منحنی احتمال بهبودی در دو گروه همپوشانی زیادی دارند. در مقایسه احتمال بهبودی بین دو گروه با استفاده از آزمون log-rank تفاوتی بین احتمال بهبودی مشاهده نشد ($\log \text{rank (df=1)} = 1.77, p = 0.18$).

هم چنین تغییرات میانگین قطر زخم (mm) در دو گروه بررسی شد. میانگین اندازه زخم در شروع مطالعه و از هفته 10 به بعد بین دو گروه همپوشانی داشت ($P > 0.05$) اما در فاصله این دو زمان میانگین اندازه زخم در گروه پلم کم تر از میانگین اندازه زخم در گروه دارونما بود ($P > 0.05$). مقایسه میانگین اندازه زخم در کل طول دوره مطالعه نشان داد که کاهش میانگین بزرگ‌ترین قطر زخم در گروه مداخله به طور معنی داری بیش تر از گروه دارو نما بود ($P > 0.05$). مطالعه اثر بخشی ژل میوه گیاه فلوس روی 140 بیمار نشان داد که در گروه فلوس 67/1 درصد و در گروه پلاسبو 41/4 درصد بیماران بهبودی داشتند (8). مطالعه اثر ژل بومادران روی 60 بیمار مبتلا به سالک، تفاوت معنی داری در درمان ضایعات با ژل و دارونما به همراه تزریق داخل ضایعه گلو کانتیم نشان نداد (9). اثر ژل 5 درصد تری کلرواستیک اسید در درمان لیثمانیوز جلدی روی 16 بیمار حاکی از بهبودی کامل در هفته هشتم در کلیه بیماران بود (10). نتایج این

References

1. Akhtari J, Soosaraei M, Ziaei H, Fakhar M. Last decade developments on Leishmania vaccines with emphasis on nanovaccines. J Mazandaran Univ Med Sci 2017; 26(146): 232-253.
2. Fata A, Moghaddas E, Rezee A, Abdali A, Jarahi L, Shamsian A. Epidemiological study of cutaneous leishmaniasis and identification of etiological species. J Mazandaran Univ Med Sci 2018; 27(158): 123-131.
3. Mozafari O, Shorofi SA, Shirzadi MR, Yousefi SS. Treatment of Cutaneous Leishmaniasis in Persian Medicine. Iran J Public Health 2017; 46(10): 1450-1451.
4. Ghabaee DN, Ebrahimzadeh MA, Akbari J, Amiri FT. Wound healing activity of Sambucus ebulus. Int J Pharm Sci Res 2017; 8(1): 132-135.
5. Rahimi-Esboei B, Ebrahimzadeh MA, Gholami SH, Falah-Omrani V. Anti-giardial activity of Sambucus ebulus. Eur Rev Med Pharmacol Sci 2013; 17(15): 2047-2050.
6. Gholami SH, Rahimi-Esboei B, Ebrahimzadeh MA, Pourhajibagher M. In vitro effect of Sambucus ebulus on scolices of Hydatid cysts. Eur Rev Med Pharmacol Sci 2013; 17(13): 1760-1765.
7. Ebrahimzadeh MA, Rafati MR, Damchi M, Golpur M, Fathiazad F. Treatment of paederus dermatitis with *Sambucus ebulus* Lotion. Iran J Pharm Res (IJPR) 2014; 13(3): 1065-1071.
8. Jaffary F, Nilforoushzadeh MA, Ansari N, Rahimi M. Treatment of cutaneous leishmaniasis: cassia fistula fruit gel-intralesional glucantime vs. placebo gel-intralesional glucantime combination. Tehran Uni Med J 2010; 67(10): 705-711.
9. Jaffary F, Nilforoushzadeh MA, Tavakoli N, Zolfaghari B, Shahbazi F. The efficacy of Achilles millefolium topical gel along with intralesional injection of glucantime in the treatment of acute cutaneous leishmaniasis major. Adv Biomed Res 2014; 3: 111.
10. A. NM, Fariba J, Elaheh H, Ali N. The efficacy of 5% trichloroacetic acid cream in the treatment of cutaneous leishmaniasis lesions. J Dermatol Treat 2012; 23(2): 136-139.