

بررسی اثرات عصاره هیدرو الکلی برگ بادرنجبویه بر زخم معده ناشی از استیک

اسید در موش صحرایی ماده

تکرخ اشتری توان دشتی^۱، مهدی رهنما^۲، شهرزاد نصیری سمنانی^۳

۱- کارشناسی ارشد گروه زیست شناسی فیزیولوژی جانوری، واحد علوم و تحقیقات، دانشگاه آزاد اسلامی، زنجان، ایران.

۲- دانشیار گروه زیست شناسی فیزیولوژی جانوری، دانشکده علوم پایه، واحد زنجان، دانشگاه آزاد اسلامی، زنجان، ایران. meh_rahnema@yahoo.com

۳- استادیار گروه زیست شناسی فیزیولوژی جانوری، دانشکده علوم پایه، واحد زنجان، دانشگاه آزاد اسلامی، زنجان، ایران.

تاریخ دریافت: ۹۳/۴/۲۹ تاریخ پذیرش: ۹۳/۶/۱۵

چکیده

زمینه و هدف: زخم معده که اغلب از شایع ترین بیماری های گوارشی می باشد، شامل ضایعات مخاطی و زیر مخاطی خوش خیم در دیواره معده است. عوارض جانبی استفاده از گیاهان دارویی نسبت به داروهای شیمیایی کمتر بوده و برعکس داروهای شیمیایی که ممکن است با ترکیبات دیگر بدن تداخل کرده و یا سمی را در بدن تولید کنند، اغلب اثرات تداخلی ندارند. گیاه بادرنجبویه اثر آرام بخشی و آنتی اکسیدانی دارد و هدف از این تحقیق بررسی اثر عصاره هیدرو الکلی برگ بادرنجبویه بر زخم معده ناشی از اسید استیک در موش صحرایی ماده است.

روش کار: در این مطالعه تجربی پس از تهیه عصاره هیدرو الکلی برگ های گیاه بادرنجبویه، ۶۰ سر موش صحرایی ماده به وزن تقریبی ۲۵۰-۲۰۰ به طور تصادفی به ۴ گروه ۱۵ تایی کنترل، شم (دریافت کننده نرمال سالین)، تجربی ۱ (عصاره ی بادرنجبویه با دوز ۲۰۰ میلی گرم بر کیلوگرم وزن موش) و تجربی ۲ (عصاره ی بادرنجبویه با دوز ۴۰۰ میلی گرم بر کیلوگرم وزن موش) تقسیم شدند. موش های مبتلا به زخم معده با اسیداستیک به مدت ۱۴ روز با عصاره تیمار گردیدند. نمونه معده در روز چهارم، هفتم، دهم و چهاردهم خارج و بعد از اندازه گیری ابعاد زخم و تثبیت با فرمالین ۱۰٪، مراحل پاساژ، برش بافتی و رنگ آمیزی انجام و در نهایت تعداد نوتروفیل، ماکروفاژ و فیبروبلاست شمارش گردید.

یافته ها: نتایج نشان داد که عصاره بادرنجبویه باعث افزایش معنی دار درصد بهبود زخم در گروه تجربی ۱ و تجربی ۲ نسبت به گروه های کنترل و شم شده است. در گروه تجربی ۲ ترمیم زخم نسبت به گروه تجربی ۱ دارای افزایش معنی دار بیشتری بود. فاکتورهای التهابی و فیبروبلاست ها روز چهارم در گروه تجربی ۱ افزایش معنی داری و روز های بعد کاهش معنی داری نسبت به گروه کنترل و شم نشان داد و گروه تجربی ۲ از روز چهارم کاهش معنی دار نشان داد.

نتیجه گیری: بادرنجبویه قابلیت ترمیمی بالایی در ترمیم زخم معده ناشی از اسید استیک دارد.

واژه های کلیدی: زخم معده، عصاره برگ بادرنجبویه، شاخص های خونی.

مقدمه

گرسنگی مداوم و به مدت طولانی، رژیم های بد غذایی و استرس های قوی و مداوم، عفونت با *Helicobacter pylori* باشد (۹، ۸). زخم های گوارشی در مواردی با دردهای شکمی شدید، گرفتگی عضلانی طولانی مدت و استفراغ خونی زندگی بیمار را دچار اختلال می کنند. برای تشخیص این بیماری می توان از روش های اندوسکوپی، پرتو X و تست وجود هلیکوباکترپیلوری استفاده کرد و برای درمان آن از داروهای آنتی هیستامین، بازدارنده پمپ پروتون، داروهای آنتی

زخم معده ضایعه ای مخاطی در معده یا دوازدهه بود و شامل ضایعات مخاطی و زیر مخاطی خوش خیم در دیواره معده است. زخم معده بیماری مزمن می باشد (۴). اغلب آسیب هایی که در غشای معده یا روده رخ می دهد فعالیت پیش رونده اسید معده را نشان می دهد (۱۵). زخم های دستگاه گوارش و معده که ناشی از افزایش ترشح اسید به دلایل مصرف داروهای ضد التهاب غیر استروئیدی مانند آسپرین، داروهای مسکن، الکل،

نام علمی *Melisa officinalis* از تیره نعناعیان *Lamiaceae* است، برگ های بادرنجوبه حاوی ۱٪ تا ۲۵٪ اسانس روغنی می باشد. این اسانس روغنی فرار اکسیژنه، معروف به اسانس ملیسین بوده که حاوی ۵٪ آلدئید (شامل سیتریل، سیتروئل و ژرانیول) و الکل ترپنی می باشد. بقیه اجزاء شامل اسیدهای فنلی، تری ترپن ها، تانن ها و فلاونوئیدها هستند (۱۴). در طب سنتی از دم کرده برگ های بادرنجوبه به عنوان معرق، محرک معده، ضد اسپاسم، ضد نفخ، ضد تشنج، ضد حملات هیستریک، ضد استفراغ (۲۲)، از ضماد آن جهت تسکین درد مفاصل استفاده می شود (۱۲). در بررسی *birdane* و همکاران اثر ضد التهابی و ضد دردی بادرنجوبه در جوندگان را مورد مطالعه قرار دادند. نتایج مشخص نمود که دلیل وجود خواص آنتی اکسیدانی، این گیاه می تواند اثری ضد التهابی و ضد دردی داشته باشد (۷). هدف از این مطالعه بررسی اثر عصاره هیدرو الکلی برگ بادرنجوبه بر درمان زخم معده ناشی از اسید استیک در موش صحرایی ماده می باشد.

مواد و روش ها

حیوانات مورد آزمایش

در این مطالعه ۶۰ سر موش صحرایی ماده نژاد ویستار (وزن ۲۵۰-۲۰۰ گرم) از موسسه تحقیقات سرم و واکسن سازی رازی تهیه شد. در سراسر دوره آزمایش رت ها با یک رژیم غذایی استاندارد تغذیه و تحت شرایط استاندارد و حرارت مطلوب حدود 23 ± 2 درجه سانتی گراد و سیکل روشنایی و تاریکی ۱۲ ساعته به صورت انفرادی در قفس های تمیز نگهداری شدند (۲۴).

تهیه گیاه و عصاره گیری

گیاه بادرنجوبه از مراتع اطراف زنجان جمع آوری و توسط کارشناس های گیاهی هرباریوم مرکز تحقیقات دانشگاه آزاد اسلامی واحد زنجان شناسایی گردید. برای تهیه عصاره هیدرو الکلی ۱۰۰ گرم از پودر برگ خشک شده با ۰/۵ لیتر اتانل ۷۵٪ به مدت ۴۸ ساعت غوطه ور

کولینرژیک، داروهای شبه پروستاگلاندین برای کاهش حجم اسید معده و داروهای آنتی بیوتیک جهت از بین بردن عوامل میکروبی استفاده کرد (۴). تشکیل زخم و بهبودی آن، فرآیندهای پویای بازسازی ماتریکس خارج سلولی هستند که عمدتاً تحت تاثیر متالوپروتئینازها می باشند. درمان آسیب های شدید و عمیق مخاطی به بازسازی اپیتلیوم سطح ساختارهای اپتیلیالی غددی و ترمیم آستر شبکه مویرگ های مخاطی، اعصاب و سلول های بافت پیوندی نیاز دارد (۵، ۳). امروزه روش های درمانی به سمت تقویت دفاع مخاطی همراه با کاهش ترشح اسید پیش می رود (۶). استفاده از داروهای آنتی بیوتیکی، مسدودکننده های اسید (سایمتدین، رانتیتیدین، فاموتیدین)، مسدود کننده های گیرنده H_2 (هیستامین، اپرازول) و حفاظت و پوشش دهنده بافت (سوکرالفات، بیسموت) اگر چه مرگ و میر زخم معده کاهش می یابد ولی گران بودن و عوارض جانبی این داروها منجر به بررسی روش های دیگر نموده است (۱۵).

بشر از دیر باز به گیاهان علاوه بر دید خوراکی با بینشی درمانی نیز نگریده است. اصولاً می توان ریشه طب را در طب گیاهی جستجو کرد (۲۴). در گیاهان دارویی، ترکیب های بسیاری وجود دارد که ماده یا مواد مؤثر گیاه در کنار آن ها قرار گرفته که ممکن است باعث افزایش جذب گوارشی و باعث کاهش سمیت و عوارض جانبی آن گیاه شوند (۱۷) Sighs (۱۹۹۹) با کاربرد عصاره ی نعناع در مقابل زخم معده ناشی از الکل و آسپرین در رت مهار تشکیل زخم، کاهش ترشح اسید و پپسین و فعالیت ضد التهابی گیاه را اعلام کردند (۲۱). Oharmani I. و همکاران (۲۰۰۴) فعالیت عصاره ی گیاه *Ocimum mangie* در برابر زخم معده ی ناشی از آسپرین، استرس و اتانول در موش صحرایی را بررسی کرده و کاهش ضریب زخم و افزایش میزان بهبودی زخم را مشاهده کردند (۱۹). گیاه بادرنجوبه با

موهای موضع جراحی و استریل کردن با الکل و بتادین برش کوچکی در شکم ایجاد و معده طوری که پیچ نخورد خارج شد، دو سر معده توسط کلاپس مسدود و ۰/۱۲ میلی لیتر محلول اسید استیک ۶۰٪ توسط یک سرنگ انسولین از ناحیه تنه معده، قسمتی که فاقد رگ باشد به داخل معده تزریق و بعد از ۴۵ ثانیه اسید به وسیله همان سرنگ خارج و معده دوبار توسط تزریق نرمال سالین شستشو گردید. بعد از برگرداندن معده و بخیه زدن بافت های مربوطه موش بر روی شکم خوابانده و در قفس مجزا در جای گرم نگهداری شد (۱۸).

روش سنجش بهبودی زخم

بهبودی زخم با اندازه گیری وسعت زخم و درصد بهبود ارزیابی شد. وسعت زخم در روزهای ۱، ۴، ۷، ۱۰، ۱۴ با واحد میلی متر مربع با استفاده از کاغذ میلی متری اندازه گیری و درصد بهبود با فرمول زیر محاسبه شد (۱۸).

درصد بهبود زخم = اندازه ی زخم در روز اول / اندازه ی زخم در روز اول × ۱۰۰

بافت شناسی

رت ها در روزهای اول، چهارم، هفتم، دهم و چهاردهم پس از ایجاد زخم معده با اتر پس از بیهوشی و خروج معده، اندازه های زخم (میلی متر مربع) در هر معده تعیین شد. نمونه ها (به جز نمونه روز اول) برای تثبیت در داخل فرمالین ۱۰٪ قرار گرفتند و پس از پاساژ و تهیه برش بافتی با هماتوکسیلین و اتوزین رنگ آمیزی شدند. در مرحله بعد با استفاده از عدسی چشمی مدرج خط کش دار و بررسی مقاطع سریالی تعداد فیبروبلاست، نوتروفیل و ماکروفاژ در واحد سطح تعیین شدند. این مراحل به ترتیب در روزهای مختلف اندازه گیری و در پایان داده ها با استفاده از نرم افزار spss نسخه ۱۸ و آنالیز واریانس یک طرفه (ony way anova) مورد تجزیه و تحلیل قرار گرفتند. معیار استنتاج آماری در این بررسی $(P \leq 0/05)$ معنی دار در نظر گرفته شد (۱۸).

وسپس با صافی پارچه ای صاف گردید. در مرحله بعد عصاره ها در سانتریفوژ مدل ROTIXDA 50 RS ساخت کمپانی HETTICH با دور rpm ۲۵۰۰ به مدت ۲۰ دقیقه با دمای ۴ درجه سانتی گراد سانتریفوژ و با روش تقطیر در خلا تغلیظ و در دمای ۸۰- درجه سانتی گراد نگه داری شد (۵).

گروه های مورد مطالعه

در این بررسی از ۶۰ سر رت ماده نژاد ویستار که به طور تصادفی به ۴ گروه ۱۵ تایی تقسیم شدند، استفاده شد.

گروه تجربی ۱ (دریافت کننده عصاره بادرنجبویه دوز ۲۰۰ میلی گرم بر کیلو گرم وزن موش) و گروه تجربی ۲ (دریافت کننده عصاره بادرنجبویه دوز ۴۰۰ میلی گرم بر کیلو گرم وزن موش)، موش ها با تزریق ۰/۱۲ میلی لیتر اسید استیک (۶۰٪) مبتلا به زخم معده شدند. و به طریقه ی خوراکی موش ها با عصاره تا ۱۴ روز تیمار گردیدند. عصاره از طریق گاواژ پس از ایجاد زخم معده توسط اسید استیک ۶۰ درصد، دریافت و در روزهای ۷، ۱۰، ۱۴، ۱۷ مورد بررسی خونی قرار گرفتند (۲۴).

گروه شم: نرمال سالین را از طریق گاواژ پس از ایجاد زخم معده توسط اسید استیک ۶۰ درصد دریافت نمودند و به ترتیب در روزهای ۴، ۷، ۱۰، ۱۴ مورد بررسی قرار گرفتند.

گروه کنترل: پس از ایجاد زخم معده توسط اسید استیک ۶۰ درصد، به ترتیب در روزهای ۴، ۷، ۱۰، ۱۴ مورد بررسی قرار گرفتند.

القای زخم معده

قبل از جراحی رت ها به مدت ۲۴ ساعت از غذا محروم و تنها به آن ها آب داده می شد. ۲ ساعت قبل از جراحی آب رت ها قطع شده تا مجاری گوارشی کاملاً خالی شود و سپس با داروی بی هوشی کلرال هیدرات (۴۰۰ mg/kg) بیهوش گردیدند.

بعد از بیهوشی رت را به صورت خوابیده به پشت قرار داده و در قسمت چپ تقریباً وسط بدن بعد از تراشیدن

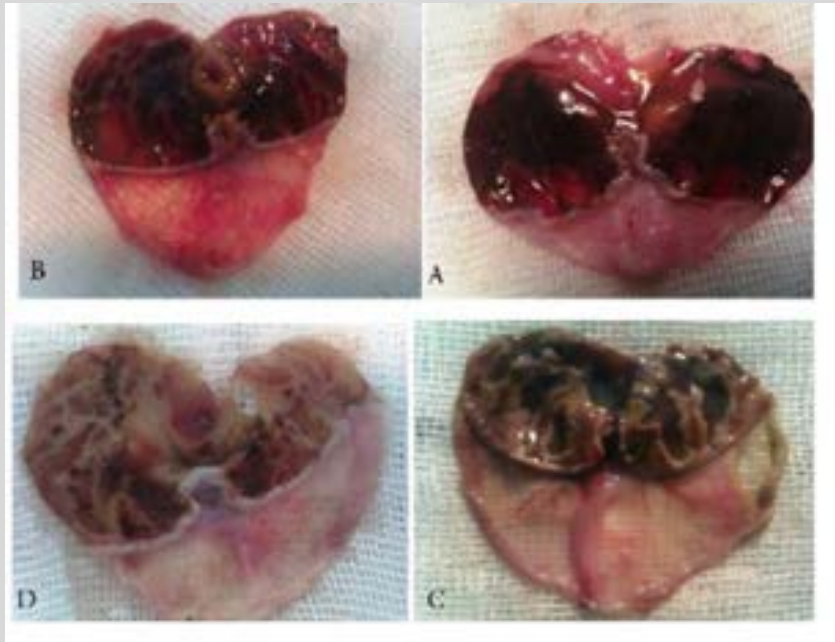
نتایج

ماکروفاژ و فیروپلاست) مشخص گردید که افزایش معنی داری در میانگین تعداد نوتروفیل و ماکروفاژ و فیروپلاست گروه تجربی ۱ در روز چهارم و کاهش معنی داری در روزهای هفتم، دهم و چهاردهم نسبت به گروه شم و کنترل دارد. در حالی که در تمام روزها گروه تجربی ۲ کاهش معنی نسبت به گروه کنترل و شم داشته است (جدول ۱ و شکل ۵ تا ۸).

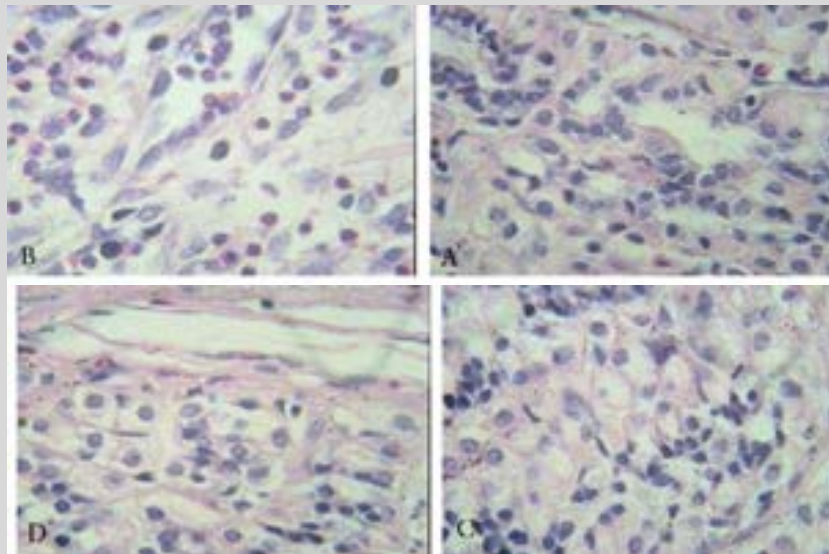
نتایج نشان داد که میانگین درصد بهبود زخم در گروه تجربی ۱ (دوز ۲۰۰ میلی گرم بر کیلو گرم وزن موش) و تجربی ۲ (دوز ۴۰۰ میلی گرم بر کیلو گرم وزن موش) افزایش معنی داری نسبت به گروه های کنترل و شم (نرمال سالین) دارند. هم چنین در گروه تجربی ۲ نسبت به گروه تجربی ۱ این افزایش بیشتر بود (جدول ۱ و شکل ۱ تا ۴). در بررسی شاخص های خونی (نوتروفیل،

جدول ۱- اثر عصاره های هیدروالکلی بادرنجبویه در دوزهای مختلف بر روی میانگین وانحراف از معیار درصد بهبود زخم و شاخص های خونی در گروه ها و روزهای مختلف پس از ایجاد زخم معده

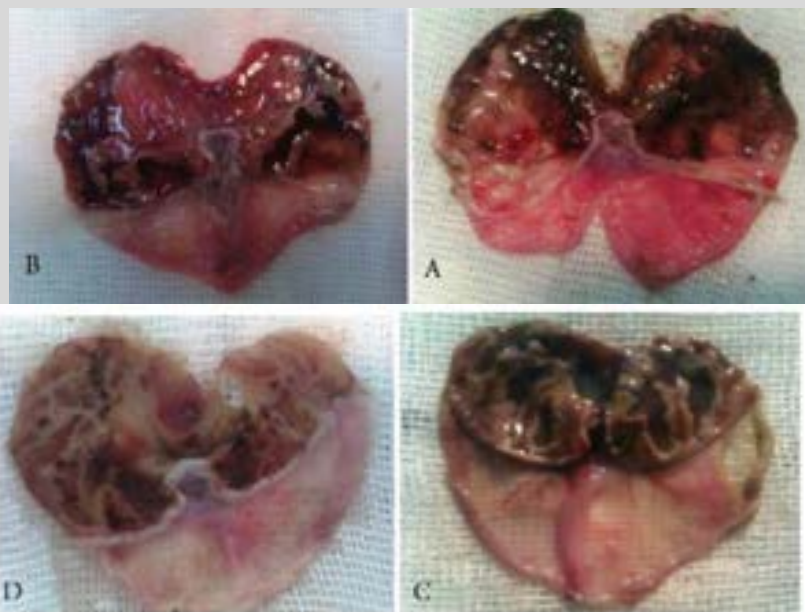
گروه شاخص	٪ بهبود زخم	نوتروفیل	ماکروفاژ	فیروپلاست
روز چهارم				
کنترل	۱۲/۳۳±۲/۶۸	۱۴/۰۰±۱/۰۰	۱۸/۳۳±۱/۵۳	۱۲/۰۰±۲/۰۰
شم	۲۷/۹۰±۱/۹۶	۲۲/۶۷±۱/۵۳	۱۹/۳۳±۱/۵۳	۱۶/۶۷±۱/۵۳
تجربی ۱	۵۸/۸۸±۲/۹۰	۲۳/۶۷±۳/۵۱	۲۰/۳۳±۱/۵۳	۱۹/۶۷±۱/۵۳
تجربی ۲	۸۳/۲۸±۲/۳۸	۱۰/۳۳±۰/۵۸	۱۱/۰۰±۱/۰۰	۶/۶۷±۱/۵۳
روز هفتم				
کنترل	۲۸/۲۰±۱/۳۶	۳۶/۶۷±۱/۵۳	۴۰/۰۰±۲/۰۰	۱۰/۰۰±۱/۰۰
شم	۶۵/۸۶±۱/۴۱	۳۱/۰۰±۲/۰۰	۲۷/۶۷±۱/۵۳	۱۵/۳۳±۱/۵۳
تجربی ۱	۶۹/۲۳±۰/۸۴	۲۹/۶۷±۱/۵۳	۲۶/۶۷±۱/۵۳	۲۰/۶۷±۲/۵۲
تجربی ۲	۹۱/۸۳±۰/۸۸	۸/۰۰±۲/۶۵	۹/۰۰±۱/۰۰	۸/۰۰±۲/۰۰
روز دهم				
کنترل	۵۶/۴۳±۲/۱۷	۲۴/۰۰±۲/۰۰	۲۷/۶۷±۰/۵۸	۲۸/۰۰±۱/۰۰
شم	۷۸/۹۰±۳/۵۰	۲۲/۰۰±۲/۰۰	۲۴/۶۷±۱/۵۳	۰/۰۰±۰/۰۰
تجربی ۱	۹۰/۴۴±۰/۸۴	۸/۳۳±۱/۵۳	۸/۳۳±۲/۵۲	۱۰/۰۰±۲/۰۰
تجربی ۲	۹۹/۲۲±۰/۵۱	۱/۳۳±۰/۵۸	۰/۶۸±۰/۵۸	۰/۶۷±۰/۵۸
روز چهاردهم				
کنترل	۸۸/۳۹±۲/۲۶	۱۴/۶۷±۲/۵۲	۱۱/۶۷±۱/۵۳	۱۴/۶۷±۲/۵۲
شم	۹۷/۹۰±۲/۰۴	۵/۶۷±۱/۱۵	۴/۶۷±۰/۵۸	۶/۳۳±۱/۵۳
تجربی ۱	۱۰۰/۰۰±۰/۰۰	۰/۰۰±۰/۰۰	۰/۰۰±۰/۰۰	۰/۰۰±۰/۰۰
تجربی ۲	۱۰۰/۰۰±۰/۰۰	۰/۰۰±۰/۰۰	۰/۰۰±۰/۰۰	۰/۰۰±۰/۰۰



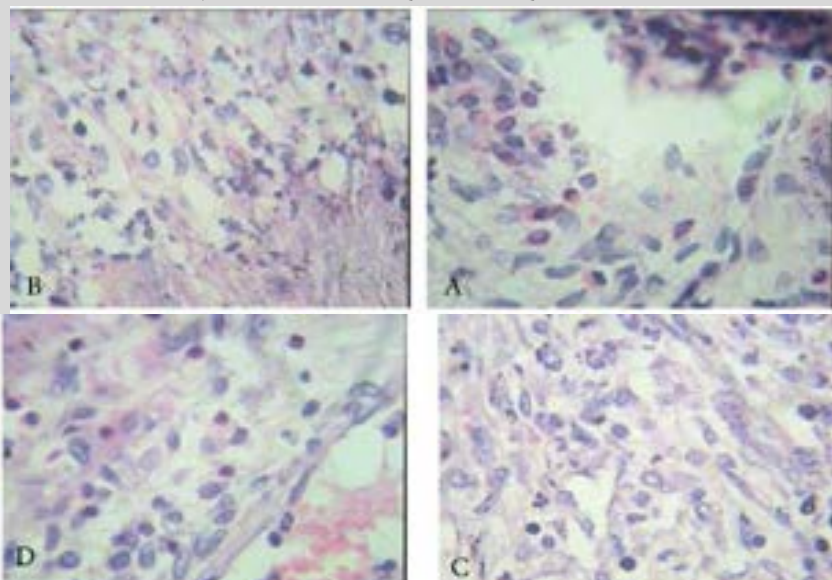
شکل ۱- میزان بهبود زخم معده در گروه های کنترل (A)، شم (نرمال سالین) (B)، تجربی ۱ (دوز ۲۰۰ میلی گرم بر کیلو گرم وزن موش) (C)، تجربی ۲ (دوز ۴۰۰ میلی گرم بر کیلو گرم وزن موش) (D) در روز چهارم پس از ایجاد زخم معده



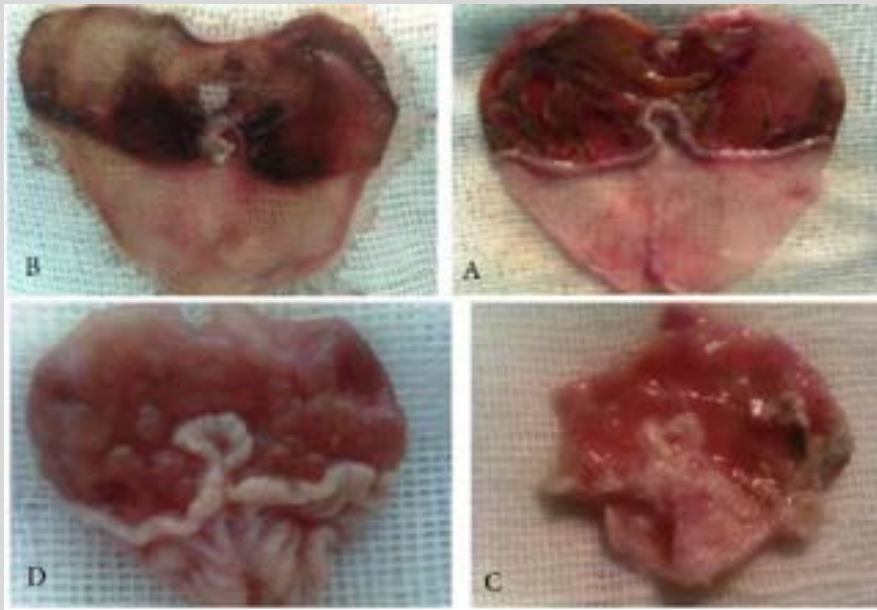
شکل ۲- نمای ریز بینی شاخص های خونی در گروه های کنترل (A)، شم (نرمال سالین) (B)، تجربی ۱ (دوز ۲۰۰ میلی گرم بر کیلو گرم وزن موش) (C)، تجربی ۲ (دوز ۴۰۰ میلی گرم بر کیلو گرم وزن موش) (D) در روز چهارم پس از ایجاد زخم معده (بزرگ نمایی ۴۰)



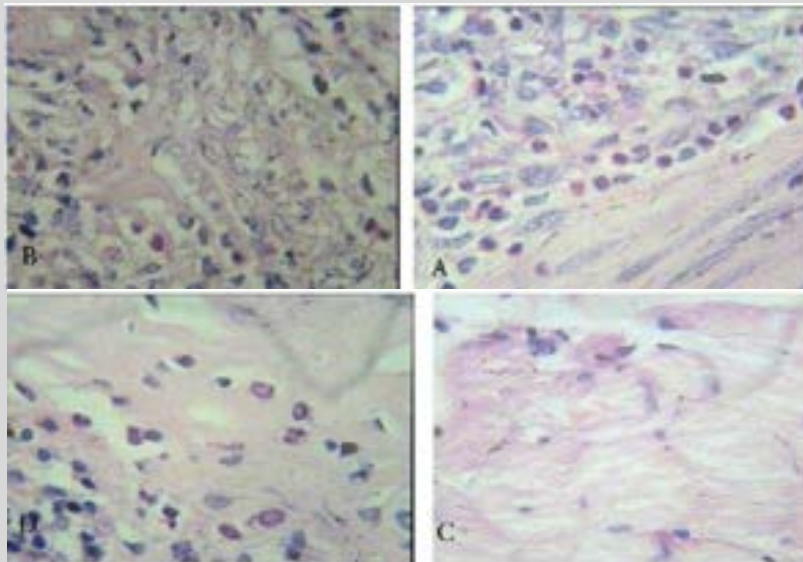
شکل ۳- میزان بهبود زخم در گروه های کنترل (A)، شم (نرمال سالین) (B)، تجربی ۱ (دوز ۲۰۰ میلی گرم بر کیلو گرم وزن موش) (C)، تجربی ۲ (دوز ۴۰۰ میلی گرم بر کیلو گرم وزن موش) (D) در روز هفتم پس از ایجاد زخم معده



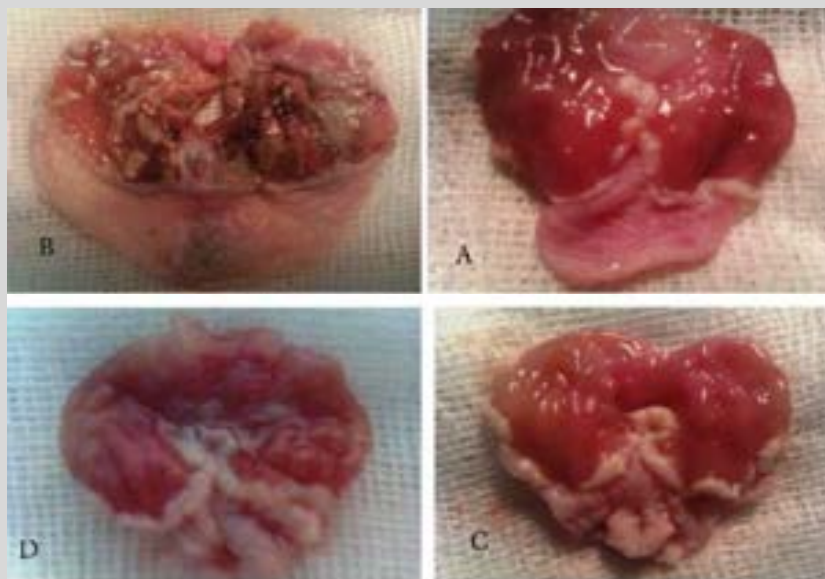
شکل ۴- نمای ریز بینی شاخص های خونی در گروه های کنترل (A)، شم (نرمال سالین) (B)، تجربی ۱ (دوز ۲۰۰ میلی گرم بر کیلو گرم وزن موش) (C)، تجربی ۲ (دوز ۴۰۰ میلی گرم بر کیلو گرم وزن موش) (D) در روز هفتم پس از ایجاد زخم معده (بزرگنمایی ۴۰)



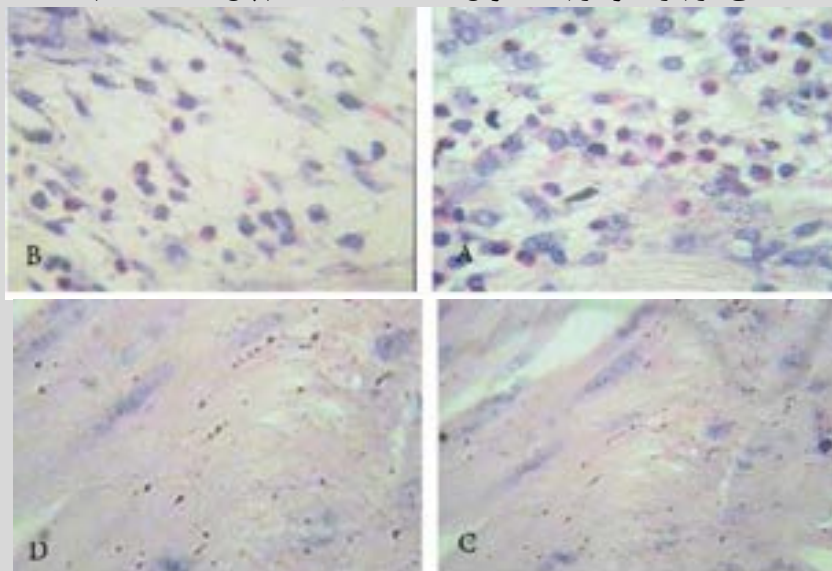
شکل ۵- میزان بهبود زخم معده در گروه های کنترل (A)، شم (نرمال سالین) (B)، تجربی ۱ (دوز ۲۰۰ میلی گرم بر کیلو گرم وزن موش) (C)، تجربی ۲ (دوز ۴۰۰ میلی گرم بر کیلو گرم وزن موش) (D) در روز دهم پس از ایجاد زخم معده



شکل ۶- نمای ریز بینی شاخص های خونی در گروه های کنترل (A)، شم (نرمال سالین) (B)، تجربی ۱ (دوز ۲۰۰ میلی گرم بر کیلو گرم وزن موش) (C)، تجربی ۲ (دوز ۴۰۰ میلی گرم بر کیلو گرم وزن موش) (D) در روز دهم پس از ایجاد زخم معده (بزرگ نمایی ۴۰)



شکل ۷- میزان بهبود زخم معده در گروه های کنترل (A)، شم (نرمال سالین) (B)، تجربی ۱ (دوز ۲۰۰ میلی گرم بر کیلو گرم وزن موش) (C)، تجربی ۲ (دوز ۴۰۰ میلی گرم بر کیلو گرم وزن موش (D) در روز چهاردهم پس از ایجاد زخم معده



شکل ۸- نمای ریز بینی شاخص های خونی در گروه های کنترل (A)، شم (نرمال سالین) (B)، تجربی ۱ (دوز ۲۰۰ میلی گرم بر کیلو گرم وزن موش) (C)، تجربی ۲ (دوز ۴۰۰ میلی گرم بر کیلو گرم وزن موش) (D) در روز چهاردهم پس از ایجاد زخم معده (بزرگنمایی ۴۰)

بحث و نتیجه گیری

نتایج به دست آمده از این تحقیق نشان داد میانگین درصد بهبود زخم در گروه های تجربی دریافت کننده عصاره های بادرنجیویه افزایش معنی داری نسبت به گروه کنترل و شم داشتند و هم چنین گروه تجربی ۲ (دوز ۴۰۰ میلی گرم بر کیلو گرم وزن موش) نسبت به گروه تجربی ۱ (دوز ۲۰۰ میلی گرم بر کیلو گرم وزن موش) افزایش معنی داری داشت که بیانگر اثر درمانی

این عصاره ها با افزایش غلظت بر ترمیم زخم معده در موش صحرائی است. ترمیم، یک فرآیند طبیعی نوسازی بافت است که شامل سه مرحله می باشد: ۱- مرحله التهاب، ۲- مرحله تکثیر، ۳- مرحله تعویض بافت، در مرحله التهاب، باکتری ها و بقایای زخم فاگوسیت می شوند و از بین می روند. در مرحله تکثیر، فاکتورهای آزاد می شوند که باعث مهاجرت و تقسیم سلولی می گردند. این مرحله توسط رنگ زایی بافت دور زخم و

حاضر با نتایج تحقیق فوق در یک راستا می باشد. در مطالعه ای Yanina Drozd و Elzbifta Anuszewsk (۲۰۰۳) در رابطه با بررسی تأثیر عصاره بادرنجبویه بر پاسخ های ایمنولوژی در موش، نتایج این مطالعه نشان داد که عصاره برگ های بادرنجبویه باعث پاسخ ایمنی هومورال و ایمنی سلولی در موش می گردد (۱۱). بنابراین عصاره بادرنجبویه با تعدیل سیستم ایمنی می تواند در روند بهبود زخم تأثیر گذار باشد. در بررسی birdane و همکاران اثر ضد التهابی و ضد دردی بادرنجبویه در جوندگان را مورد مطالعه قرار دادند. نتایج نشان داد به دلیل وجود خواص آنتی اکسیدانی، این گیاه می تواند اثری ضد التهابی و ضد دردی داشته باشد (۷). با توجه به نتایج این تحقیق می توان دریافت عصاره بادرنجبویه به دلیل اثر ضد التهابی می تواند مانع گسترش زخم و کاهش التهاب در زخم معده گردد. مکانیسم احتمالی در پژوهش حاضر این است که به دلیل وجود ترکیباتی به ویژه ملیسین و فلاونوئیدها و ویتامین C در عصاره بادرنجبویه دارای اثرات محافظتی روی موکوس معده می باشند. فلاونوئیدها با داشتن خاصیت آنتی اکسیدانی، رادیکال های آزاد را خنثی کرده و به مهار زخم کمک می کنند از طرفی با مهار لیپولیز از نفوذ عامل نکروز دهنده به موکوس جلوگیری می نمایند. فلاونوئیدها زخم های نکروز عمیق را دفع و از ورقه ورقه شدن وسیع اپی تلیوم جلوگیری می کنند (۱۳).

این بررسی در مجموع نشان داد که عصاره های آبی والکلی بادرنجبویه قابلیت تسریع و تسهیل ترمیم زخم معده را داراست. هم چنین مشخص شد عصاره بادرنجبویه با دوز ۴۰۰ میلی گرم بر کیلو گرم وزن موش بیشترین اثر ضد زخم را علیه زخم معده دارا است. مواد موجود در عصاره های آبی والکلی باعث می شود تا در مرحله التهاب، فرآیند بهبود زخم دوره خود را سریع تر طی کند

جمع شدگی زخم مشخص می شود. در مرحله تعویض بافت، کلاژن تعویض می شود و در یک ردیف کششی تغییر می یابد و سلول هایی که دیگر مورد نیاز نیستند توسط آپوپتوزیس از بین می روند. به طور کلی ترمیم طبیعی زخم گوارشی با یک هومئوستاز و انباشتگی فیرین شروع و به آبخار سلول های التهابی هدایت می شود که توسط نوتروفیل ها، ماکروفاژها و لنفوسیت ها در بافت شناخته می شود. سپس توسط جذب و تکثیر فیرو بلاست ها و انباشتگی کلاژن دنبال می گردد (۲۳).

Akah و همکاران (۱۹۹۸) اثر حفاظتی عصاره ی برخی از گیاهان در مقابل زخم معده ناشی از آسپرین را از طریق کاهش حجم اسیدپت شیره معده نشان داد (۱). عوامل دارویی و گیاهی با مهار ترشح اسید و افزایش تولید موکوس، تثبیت سلول های پوششی سطحی در بهبود زخم شرکت می کنند (۲). برگ های بادرنجبویه حاوی ۱٪ تا ۲۵٪ اسانس روغنی می باشد. این اسانس روغنی فرا اکسیژنه، معروف به اسانس ملیسین بوده که حاوی ۵٪ آلدئید (شامل سیتریل، سیتروئل و ژرانبول) و الکل ترپنی می باشد. بقیه اجزاء شامل اسید های فنلی، تری ترپن ها، تانن ها و فلاونوئید ها است (۲۲). فلاونوئیدها با داشتن خواص آنتی اکسیدانی، رادیکال های آزاد را خنثی کرده، به مهار زخم کمک می کنند و از طرفی با مهار لیپولیز از نفوذ عامل نکروز دهنده به موکوس جلوگیری می نمایند. مهار عامل نکروز مانع گسترش زخم و افزایش التهاب می گردد (۱۳). گیاه بادرنجبویه دارای اثرات آنتی اکسیدانی بالقوه و ویتامین C از طریق حذف رادیکال های آزاد و کاهش احتمال عفونت در محل زخم با تقویت سیستم دفاعی بدن می باشد (۲۰، ۱۰). در مطالعه ای Allardic (۱۹۹۳) مشخص نمود که وجود ویتامین C در روند کلاژنیزاسیون و ساخت مخاط تأثیر به سزایی دارد (۳). افزایش سرعت بهبودی و ترمیم مخاط آسیب دیده در نتایج تحقیق

و یا التیام هم سریع تر آغاز گردد.

و به انتها برساند و در ادامه آن مرحله تکثیر فرآیند بهبود

منابع

1. Akah, Pam., Orisakwe, O.E., Gamanieh, K.S., Shrt, A.U. (1998). Evaluation of Nigerian traditional medicine's effect of some Nigerian folk remedies on peptic ulcer. *Journal of Ethno Pharmacology*, 21; 123-127.
2. Alkofahi, A., Atta, H.A. (1999). Pharmacological screening of anti-ulcerogenic effects of some Jordanian medicinal plants in rats. *Ethnopharmacol*, 67; 341-345.
3. Allardice, P. (1993). A-Z of companion planting. Cassell Publishers Ltd.
4. Anderoli, TE., Carpenter, CCj., Griggs, R., Loscalzo, J. (2004). *Cecilessential of medicine*. 6 th. ed. Phila;sunders. 356.
5. Arazy, A., Shafee, M. (2001). Investigation the effect of *Melisa officinalis* in prevention of convulsion result of nicotine in white mouse, *themedicol. Science Magazine Babol*, 7-10.
6. Avinash, K., Adha, D, Ganesh, N.Sh. (2011). Peptic ulcer; a review with emphasis on plants from Cucurbitaceae family with anti ulcer potential. *International Journal of Research in Ayurveda and Pharmacy*, 2(6), 1;714-1716.
7. Birdane, Y.O., Buyukok, Uroglu, M.E., Birdane, F.M., Cemek, M., Yavuz, H. (2007). Anti_inflammatory and antinociceptive effects of *Melissa officinalis* L. in Radsents. *Revue Med.*, 158(2); 75-81.
8. Borody, TJ. (2000). Flora power-fecal bacteria cure chronic *C. difficile* diarrhea. *Am J gastroenterol*, 95(11); 3028-3029.
9. Chan, L., Francis, K. (2001). *Helicobacter pylori* NSAIDs and gastro intestinal haemorrhage. 2001, 14: 1-3.
10. Dastmalchi, K., Damien Dorman, HJ., Oinonen, PP., Darwis, Y., Laakso, I., Hiltunen, R. (2008). Chemical composition and in vitro antioxidative activity of a Lemon balm (*Melissa officinalis* L.) extract. *Food. Sci. Technol. Bull.* 41(3); 391-400.
11. Drozd, Y., Anuszevska, E. (2003). The effect of the *Melissa officinalis* extract on immune response in mice. *Acta Poloniae pharmaceutica _ Drag Research*, 60 (6); 467-470.
12. Evans, WS. (1996). *Tease and evans pharmacology*. 14 The ed. Sunders Company limited, London. pp477.
13. Gonzales, E., Laglesias, I., Carretero, E., Villar, A. (2000). Gastric cytoprotection of Bolivian medicinal plants. *J. Ethnopharmacol*, 70; 329-33.
14. Kennedy, DO., Wake, G., Savelev, S., Tildesley, NTJ., Perry, EK., Wesnes, KA. (2003). Modulation of mood and cognitive performance following acute administration of single doses of *Melissa officinalis* (Lemon Balm) with human CNS nicotinic and muscarinic receptor-binding properties. *Neuro psychopharmacol*, 28(10); 1871-81.
15. Kobayashi, M., Lee, H., Nakayama, J., Fukuda, M. (2009). Roles of gastric mucin-type O-glycans in the pathogenesis of *Helicobacter pylori* infection. *5pp.453-561*.
16. Komeili, G., Sargazi, M., Soluki, S., Maaleki, I., Saeidy, F. (2011). Effect of hydroalcoholic extract of *Carum copticum* seed on the treatment of peptic ulcer induced by ibuprofen in rats. 2011;vol 18,No.2.
17. Mosavi, F., Rahnema, M., Heydarieh, N., Tajabadi Ebrahim, M. (2013). The effect of Iranian native *Lactobacillus pentosus* on healing of gastric in wistar rats. *Arak. Univ. Med. Sci. J*, 16(2); 81-91.
18. Mousavi Mobarake, Sh., Rahnema, M., Bigdeli, M.R., Nasiri Semnani, SH. (2013). Effect of *Zizphora clinopodioides* L. aqueous extract on peptic ulcer induced by acetic acid in rats. *Horizon Med Sci*, 19(3); 173-177.
19. Oharmanil, P., Kuchiblota, V.K., Srivas, M., Sharmas, P.G. (2004). Evaluation of anti ulcerogenic and ulcer healing properties of *Ocimum sanctum* Linn. *J of Ethno Pharmacology*, 93(2-1); 197-206.
20. Ord, H. (2007). Nutritional support for patients with infected wounds. *Nurs Br J*, 16(21); 1346-8, 1350-2.
21. Sigh, S. (1999). Evaluation of gastric natiulcer activity of fixed oil of *Ocimum basilicum* Lin and its possible mechanism of action. *Indian J Exp Biol*, 253-257.
22. Soulimani, R., Fleurentin, J., Mortier, F., Misslin, R., Derrieu, G., Pelt, JM. (1991). Neurotoropic action of the hydroalcoholic extract of *Melissa officinalis* in the mouse. *Planta. Med*, 57; 105-109.
23. Vanwijck, R. (2001). Surgical biology of wound healing. *Bull Mem Acad R Med Belg*, 56(3-4); 175-184.
24. Zamanian-Azodi, M., Rezaie-Tavirani, M., Heydari-Kashal, S., Kalantari, S., Dailian, S., Zali, H. (2011). Proteomics analysis of MKN45 cell line before and after treatment with

Lavender aqueous extract. Gastroenterol Hepatol Bed Bench, 5;1-8.

Archive of SID