

## بررسی اثر برگ گیاه کاهوی ایرانی بر عملکرد و بافت کبد در موش های صحرایی نر بالغ تحت تیمار با اتانول

فاطمه سپهرم<sup>1</sup>، مهرداد شریعتی<sup>2</sup>، اکبر زراعت پیشه<sup>3</sup>

1-دانشجوی کارشناسی ارشد، گروه بیولوژی، واحد کازرون، دانشگاه آزاد اسلامی، کازرون، ایران.

2-دانشیار، گروه بیولوژی، واحد کازرون، دانشگاه آزاد اسلامی، کازرون، ایران. mehrdadshariati@Kau.ac.ir

3-استادیار، گروه بیولوژی، واحد جیرفت، دانشگاه آزاد اسلامی، جیرفت، ایران.

تاریخ دریافت: 93/5/24 تاریخ پذیرش: 93/8/10

### چکیده

زمینه و هدف: امروزه مصرف الکل به عنوان یک معضل اجتماعی سبب ایجاد بیماری ها و ناهنجاری های مختلف در بدن انسان به خصوص اختلالات کبدی، می باشد. هدف از این مطالعه بررسی اثر برگ گیاه کاهوی ایرانی (*Lactuca sativa L.*) بر سطح سرمی آنزیم های کبدی (AST، ALT، ALP و GGT)، میزان آلبومین و پروتئین تام، تغییرات بافت کبد به دنبال مصرف اتانول، می باشد. روش کار: در این مطالعه به منظور القای آسیب کبدی، از اتانول استفاده شد. 48 سر موش صحرایی نر بالغ از نژاد ویستار با وزن  $190 \pm 10$  گرم به صورت تصادفی در 6 گروه 8 تایی قرار گرفتند و با مقادیر 20% و 40% و 60% کاهو و اتانول 30% تیمار شدند. اتانول با دوز 1 میلی لیتر بر 100 گرم وزن موش (میانگین 2 میلی لیتر) روزانه به صورت خوراکی و کاهو به صورت ترکیب با غذای روزانه به مدت 28 روز تجویز شدند. پس از خون گیری و جداسازی سرم، میزان فعالیت آنزیم های کبدی (AST، ALT، ALP و GGT) و آلبومین و پروتئین تام درون سرم اندازه گیری و به منظور مطالعات هیستوپاتولوژی کبد، مقاطع بافتی تهیه گردید. یافته ها: تغییرات وزن بدن و کبد در گروه های دریافت کننده اتانول و کاهو نسبت به گروه کنترل معنی دار نمی باشد. میزان تغییرات آنزیم های AST، ALT، ALP و GGT، پروتئین تام و آلبومین در گروه های تجربی دریافت کننده کاهو نسبت به گروه تیمار شده با اتانول به تنهایی، در سطح آماری  $P \leq 0/05$  معنی دار بود. مطالعات بافتی نشان داد که در گروه تیمار شده با اتانول مناطق وسیع خالی از سلول های هپاتوسیت وجود دارد و روند بهبودی در گروه های تجربی دریافت کننده کاهو مشاهده شد. نتیجه گیری: مصرف کاهو در دوز 60% کاهو به علت داشتن ترکیبات آنتی اکسیدانی و فنلی بیشتر، باعث محافظت سلول های کبدی در مقابل استرس اکسیداتیو ناشی از اتانول می شود در نتیجه سطح آنزیم ها و فاکتورهای بیوشیمیایی کبد به حد طبیعی برمی گردد و تخریب بافت کبد به حداقل می رسد.

واژه های کلیدی: کاهو، اتانول، کبد، موش صحرایی.

### مقدمه

فعال سازی میکروزوم های کبدی متابولیکی توسط آنزیم های سیتوکروم P450 (ایزوفرم CYP2E1) متابولیت های ثانویه سمی و فعال (استالندید و استات) می شود که این مواد می توانند موجب آسیب بافت های مختلف از جمله کبد شوند (23). مصرف الکل ظرفیت سیتوکروم P450 در کبد را تا 10 برابر افزایش می دهد در نتیجه محصولات اکسیداتیو و آسیب های ناشی از آن افزایش می یابد (5). مطالعات چند سال اخیر نشان داده

مصرف الکل امروزه به عنوان یک معضل اجتماعی هم سبب تحمیل هزینه های هنگفت پزشکی و هم سبب ایجاد بیماری ها و ناهنجاری های مختلف در بدن انسان به خصوص اختلالات کبدی می شود. کبد، اندام حیاتی برای تجزیه، سم زدایی و دفع مواد زاید و مضر از بدن است. الکل به طور عمده (80%) بعد از مصرف، توسط سه سیستم الکل دهیدروژناز، سیتوکروم P450 و کاتالاز در کبد متابولیزه می شود. طی متابولیسم الکل در کبد و

است که مصرف الکل می‌تواند از طریق تشکیل رادیکال‌های آزاد عوارض جبران ناپذیری به سلول وارد سازد (10). آسیب‌های اکسایشی ناشی از مصرف الکل با متابولیسم آن ارتباط مستقیمی دارد. به علت این که متابولیسم الکل در تشکیل فرم‌های بسیار فعال اکسیژن (ROS) و فرم‌های فعال نیتروژن (RNS) درگیر می‌باشد موجب بیوترانسفورمسیون مشتقات رادیکال-های آزاد، افزایش پراکسیداسیون لیپیدی و مرگ سلولی حاد (نکروز) در بافت کبد می‌شود (17، 11). رادیکال‌های آزاد، اتم یا مولکول‌های فعالی هستند که به دلیل وضعیت آخرین لایه اتمی آن‌ها میل ترکیبی شدیدی با سایر مولکول‌های اطراف خود مانند لیپیدهای غشای سلولی، لیپوپروتئین‌ها، پروتئین‌ها، کربوهیدرات‌ها، RNA، DNA دارند و در صورت عدم جلوگیری از فعالیت ترکیبی آن‌ها می‌توانند منجر به تخریب بافتی و بروز اختلالاتی نظیر بیماری‌های قلبی، کبدی و سرطان شوند (3). یکی از مهم‌ترین اثرات تخریبی رادیکال‌های آزاد شروع پراکسیداسیون لیپیدها است که موجب آسیب غشای سلول می‌شود. اسیدهای چرب از اجزای اصلی غشای بیولوژیکی می‌باشند که برای اجزای مهم تشکیل دهنده غشا مانند فسفولیپیدها، گلیکولیپیدها و تری‌آسیل‌گلیسیریدها قالب‌های ساختمانی می‌باشند. اسیدهای چرب اشباع موجب سیالیت غشا می‌شوند، اما این مولکول‌های غیراشباع منجر به کاهش سیالیت غشا و از بین رفتن ساختمان و عملکرد آن می‌گردند. این رادیکال‌ها می‌توانند با آلکیل‌کردن گروه‌های پروتئینی و دیگر ماکرومولکول‌های سلولی و به همان نسبت حمله به اسیدهای چرب اشباع نشده منجر به تولید لیپید پراکسیداز شوند که این منجر به صدمات سلولی به خصوص سلول‌های کبدی می‌گردد. نکروز کبدی منجر به افزایش سطح سرمی آنزیم‌های شاخص شده کبد در خون می‌شوند. افزایش سطح آلانین

آمینوترانسفراز (ALT)، آلکالین فسفاتاز (ALP)، آسپاراتات آمینوترانسفراز (AST) و گاماگلوتامیل ترانسفراز (GGT) به طور قراردادی نشانگر صدمات کبدی است (2). هم‌چنین رادیکال‌های آزاد باعث آسیب میتوکندریایی سلول‌های کبدی می‌شود و در نتیجه سلول‌ها توانایی استفاده از اکسیژن موجود را به اندازه کافی ندارند و شرایط هیپوکسی به وجود می‌آید و باعث نکروز بافتی می‌گردد (5). از این رو مصرف ترکیبات آنتی‌اکسیدان می‌تواند یکی از راه‌های مناسب در جهت کاهش آسیب‌های استرس اکسایشی ناشی از مصرف الکل، مورد توجه قرار گیرد. اما از آنجایی که بی‌خطر بودن آنتی‌اکسیدان‌های صناعی همواره مورد سوال بوده است، گرایش به سمت مصرف ترکیبات آنتی‌اکسیدان طبیعی از جمله ویتامین C، ویتامین B، کاروتنوئیدها، لیکوپن‌ها و فلاونوئیدهایی مانند آن‌چه در میوه‌ها، سبزیجات و دانه‌های روغنی می‌باشد که موجب جلوگیری از آسیب‌های ناشی از رادیکال‌های آزاد می‌شوند، روز به روز در حال افزایش است (22). بسیاری از ترکیبات گیاهی از جمله پلی‌فنل‌ها دارای خواص آنتی‌اکسیدانی هستند (3). ترکیبات پلی‌فنلی خصوصاً فلاونوئیدها اثر حفاظتی در برابر آسیب‌های ناشی از سموم کبدی و رادیکال‌های آزاد را دارند (1). یکی از سبزیجات مهمی که در جیره غذایی اکثر افراد وجود دارد کاهو می‌باشد. کاهو (*Lactuca sativa* L.) گیاهی است از خانواده Compositae یا Asteraceae که خواص درمانی و مصارف غذایی بسیاری دارد. مطالعات قبلی از وجود مواد آنتی‌اکسیدان، فلاونوئیدها و ترکیبات فنلی در کاهو خبر می‌دهند (13). لاکتوسین و لاکتوکوپیکرین موجود در کاهو اثر حفاظتی بر روی کبد و کیسه صفرا دارد و در درمان یرقان و نارسایی‌های کبدی موثر است (9). کاهو خاصیت آنتی‌اکسیدانی و ضد التهابی دارد و از بیماری‌های مزمن ناشی از رادیکال-

در اوایل فصل بهار سال 1392 از مزارع اطراف کازرون کاهو خریداری و در هرباریم دانشکده کشاورزی شناسایی و تایید شد. بعد از شستشوی کامل کاهو با آب و جداسازی برگ از ساقه، برگ های خرد شده کاهو در شرایط مناسب دور از نور آفتاب و در دمای 40 درجه سانتی گراد خشک گردید و سپس به صورت پودر، در آورده شد. غذای استاندارد موش ها نیز پودر کرده و با درصدهای مختلف 20٪، 40٪ و 60٪ از پودر برگ کاهو، غذای ترکیبی موش ها تهیه و مورد مصرف حیوانات قرار گرفت.

#### تیمار موش ها با الکل

تزیق دهانی محلول 30٪ آب و الکل هر روز بین ساعت 8-9 صبح به صورت خوراکی (گاوژ) با استفاده از سرنگ و نیدل Feeder 2 میلی لیتر به مدت 28 روز، از راه دهان به معده موش وارد گردید. در تمام طول آزمایش حلال آب مقطر، شرایط و نحوه تزیق برای هر 4 گروه شاهد منفی و تجربی های 1، 2 و 3 یکسان بود.

#### بررسی های بیوشیمیایی

از تمام گروه ها در روز بیست و نهم پس از بیهوشی با اتر خون گیری از قلب به عمل آمد. از هر موش حدود 4-3 میلی لیتر خون در لوله آزمایش استریل فاقد ماده ضد انعقاد جمع آوری و پس از قرار دادن آن ها در حمام آب گرم 37 درجه سانتی گراد به مدت 15 دقیقه با سرعت 5000 دور در دقیقه سانتریفیوژ شده و سرم سریعاً جدا شد. میزان آنزیم های ALP، ALT، AST و GGT، پروتئین تام و آلبومین بر اساس روش های استاندارد با استفاده از کیت های آنزیمی و بیوشیمیایی (شرکت پارس آزمون، ساخت ایران) توسط دستگاه اتوآنالیزر مدل RA-1000 ساخت شرکت Technicon کشور آمریکا اندازه گیری گردید.

های آزاد مثل سرطان پیشگیری می کند (16). کاهو حاوی ترکیبات پلی فنلی و فلاونوئیدی غنی از جمله کوئرستین بوده که اثر حفاظتی در مقابل آسیب های کبدی ناشی از الکل را دارد (4، 13، 25). هدف از این پژوهش بررسی اثرات برگ کاهوی ایرانی در برابر آسیب های استرس اکسیداتیو القا شده توسط اتانول در موش های صحرائی از طریق میزان فعالیت برخی از آنزیم های کبدی (AST، ALT، ALP و GGT)، برخی فاکتورهای بیوشیمیایی خون (آلبومین و پروتئین تام)، وزن بدن و بافت کبد است.

#### مواد و روش ها

این مطالعه تجربی در گروه بیولوژی دانشکده علوم پایه دانشگاه آزاد اسلامی واحد کازرون انجام شد. در این آزمایش 48 سر موش صحرائی نر بالغ از نژاد ویستار با وزن  $190 \pm 10$  گرم و با سن 3 ماه، مورد استفاده قرار گرفتند. حیوانات در دمای  $23 \pm 2$  درجه سانتی گراد و در دوره تاریکی-روشنایی 12 ساعته نگه داری شدند و به آب و غذا به مقدار معین دسترسی داشتند. حیوانات به صورت تصادفی به 6 گروه 8 تایی در قالب گروه های کنترل، شاهد مثبت، شاهد منفی و تجربی 1، 2 و 3 تقسیم شدند. حیوانات گروه کنترل هیچ تیمار دارویی یا غیر دارویی بر روی آن ها صورت نگرفت. گروه شاهد مثبت روزانه به ازای هر سر موش 25 گرم غذای ترکیبی 60٪ به صورت خوراکی دریافت کردند. گروه شاهد منفی روزانه فقط 2 میلی لیتر محلول آب و الکل 30٪ همراه با 25 گرم غذای فشرده استاندارد به ازای هر سر موش به صورت خوراکی دریافت کردند. گروه های تجربی روزانه 2 میلی لیتر محلول آب و الکل 30٪ همراه با 25 گرم غذای ترکیبی 20٪، 40٪، 60٪ به مدت 28 روز به ازای هر سر موش به صورت خوراکی داده شد.

#### تهیه غذای ترکیبی کاهو

### بررسی های بافت شناسی

پس از خون گیری، کبد حیوانات خارج و به طور دقیق وزن شد. سپس به منظور انجام آزمایشات بافت شناسی کبد جهت پایدار سازی در فرمالین بافری 10% قرار داده و پس از بافت ها آب گیری و قالب گیری و برش های میکروتومی به ضخامت 5 میکرون تهیه و با رنگ مضاعف هماتو کسلیلین - اتوزین رنگ آمیزی شدند، سپس جهت بررسی سلولی و بافتی با میکروسکوپ نوری Nikon ساخت ژاپن ارزیابی گردیدند.

### تجزیه و تحلیل آماری

داده های حاصل از نتایج به دست آمده به صورت میانگین  $\pm$  خطای استاندارد بیان شدند. آنالیز داده ها توسط آزمون آنالیز واریانس یک طرفه انجام و تفاوت های معنی دار میان گروه های مختلف توسط آزمون توکی با استفاده از نرم افزار آماری SPSS ارزیابی گردید (مرز استنتاج آماری  $P \leq 0/05$  در نظر گرفته شد).

### نتایج

جدول 1- تاثیر برگ کاهوی ایرانی بر میانگین آنزیم ها و برخی ترکیبات بیوشیمیایی کبدی سرم حیوانات مورد آزمایش

آنزیم	کنترل	شاهد مثبت	شاهد منفی	تجربی 1	تجربی 2	تجربی 3
ALT(U/L)	79/5 $\pm$ 4/92	85/0 $\pm$ 4/02	*106/44 $\pm$ 4/76	100/0 $\pm$ 2/68	91/78 $\pm$ 3/89	**83/44 $\pm$ 4/26
AST(U/L)	205/4 $\pm$ 8/05	206/7 $\pm$ 9/58	*366/77 $\pm$ 22/3	319/66 $\pm$ 11/61	292/66 $\pm$ 14/51	**241/00 $\pm$ 16/86
ALP(U/L)	335/40 $\pm$ 24/07	326/1 $\pm$ 44/04	*427/1 $\pm$ 18/75	424/00 $\pm$ 55/98	389/55 $\pm$ 21/39	**359/67 $\pm$ 20/29
GGT(U/L)	2/18 $\pm$ 0/106	2/02 $\pm$ 0/11	*4/33 $\pm$ 0/17	3/39 $\pm$ 0/12	3/17 $\pm$ 0/19	**2/70 $\pm$ 0/13
پروتئین تام (mg/dl)	9/08 $\pm$ 0/22	8/90 $\pm$ 0/28	*6/10 $\pm$ 0/30	7/30 $\pm$ 0/21	8/50 $\pm$ 0/10	**8/90 $\pm$ 0/32
آلبومین (mg/dl)	5/17 $\pm$ 0/12	5/18 $\pm$ 0/19	*3/15 $\pm$ 0/18	4/08 $\pm$ 0/22	4/88 $\pm$ 0/19	**5/11 $\pm$ 0/26

\*نشان دهنده وجود اختلاف معنی دار میان گروه هایی که به تنهایی الکل دریافت کرده اند در مقایسه با گروه کنترل است.

\*\*نشان دهنده وجود اختلاف معنی دار میان گروه هایی است که تحت تیمار با کاهو قرار گرفته اند در مقایسه با گروهی که فقط الکل دریافت کرده است.

جدول 2- تاثیر برگ کاهوی ایرانی بر تغییرات وزن کبد و بدن

وزن (گرم)	کنترل	شاهد مثبت	شاهد منفی	تجربی 1	تجربی 2	تجربی 3
کبد	7/48 $\pm$ 0/16	7/95 $\pm$ 0/30	7/50 $\pm$ 0/23	7/55 $\pm$ 0/23	7/79 $\pm$ 0/20	7/83 $\pm$ 0/32
بدن	192/40 $\pm$ 6/55	192/20 $\pm$ 5/44	188/75 $\pm$ 10/84	201 $\pm$ 13/69	181/25 $\pm$ 7/11	192/5 $\pm$ 8/54

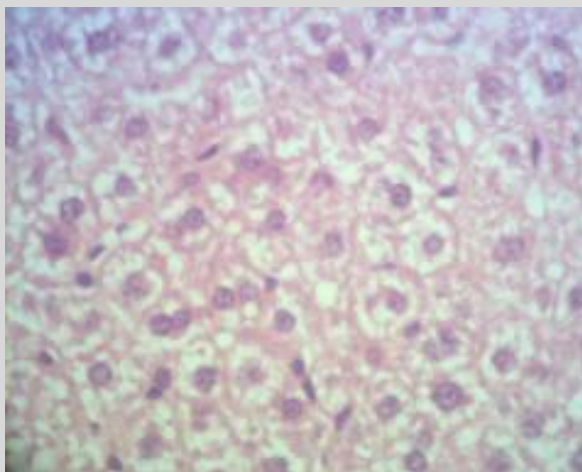
اختلاف معنی داری در میانگین وزن بدن و کبد در میان گروه های مورد آزمایش وجود ندارد.

به منظور بررسی تاثیر برگ کاهوی ایرانی بر فعالیت فاکتورهای اختصاصی بیوشیمیایی سرم حیوانات مورد آزمایش، فعالیت چهار آنزیم آسپاراتات آمینوترانسفراز (AST)، آلانین آمینو ترانسفراز (ALT)، آلکالین فسفاتاز (ALP) و گاماگلوتامیل ترانسفراز (GGT)، میزان پروتئین تام و آلبومین، مورد ارزیابی قرار گرفت. همان طور که نتایج حاصله (جدول 1 و 2) نشان می دهند، مصرف الکل به مدت 28 روز پی در پی میزان فعالیت این دسته از آنزیم ها را به طور معنی داری ( $P \leq 0/05$ ) افزایش و میزان پروتئین تام و آلبومین را کاهش می دهند. تغییرات وزن کبد و وزن بدن در سطح  $P \leq 0/05$  معنی دار نبودند. در حالی که در حیواناتی که هم زمان با مصرف الکل تحت درمان با برگ کاهوی ایرانی قرار گرفته بودند میزان این چهار آنزیم در مقایسه با حیواناتی که تنها الکل مصرف کرده بودند کاهش و میزان پروتئین تام و آلبومین افزایش کاملاً معنی داری نشان داد.

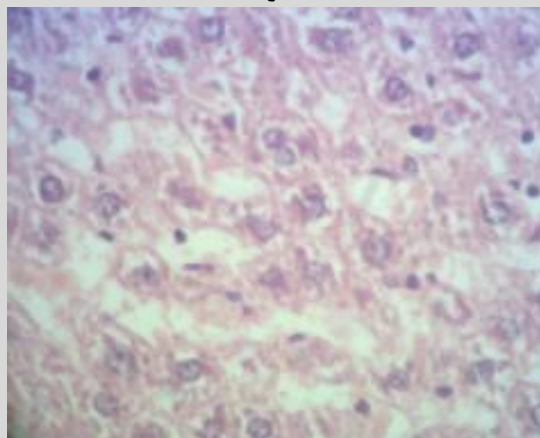
### نتایج حاصل از بررسی هیستوپاتولوژی کبد

به منظور بررسی اثر برگ کاهو بر روی بافت کبد، پس از رنگ آمیزی با رنگ مضاعف هماتوکسلین-اٹوزین، تغییرات آسیب شناسی مورد ارزیابی قرار گرفت. شکل 1 نمای هیستوپاتولوژی کبد موش های گروه کنترل را نشان می دهد که سینوزوئیدها و هپاتوسیت ها فاقد نکروز است. در گروهی که به مدت 28 روز الکل را به صورت گاواژ دریافت کرده بودند، نکروز وسیع همراه با احتقان و التهاب مشاهده شد (شکل 2). در بین گروه های دریافت کننده هم زمان

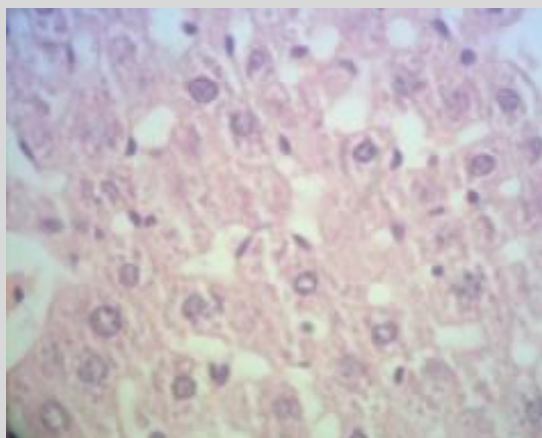
الکل و برگ کاهو با سه دوز 20٪، 40٪ و 60٪ گروه تجربی 1 بهبودی چندانی نشان نداد (شکل 3)، گروه تجربی 2 حداقل بهبودی نشان داد ولی در گروه تجربی 3، نسبت به دو گروه دیگر بهبودی نسبتاً زیادی حاصل شد که تقریباً به طور کامل به وضعیت طبیعی برگشت و هیچ تغییر معنی داری در آن مشاهده نگردید (شکل 4). احتمالاً خاصیت آنتی اکسیدانی برگ کاهو موجب کاهش آسیب های بافتی ناشی از استرس اکسیداتیو شده است



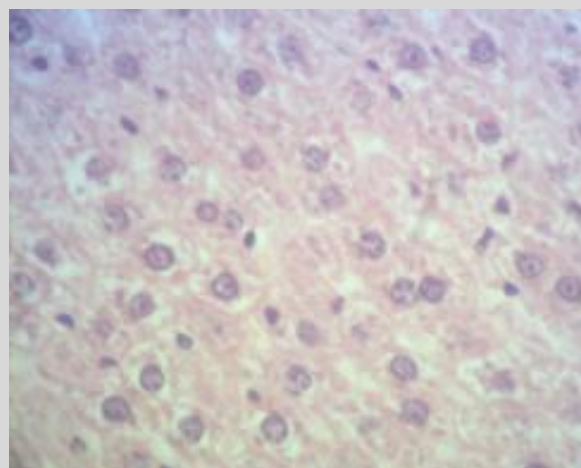
شکل 1- نمای هیستوپاتولوژی کبد موش های گروه کنترل رنگ شده با H&E (بزرگنمایی 400×). هپاتوسیت ها ظاهری طبیعی دارد و فاقد نکروز است.



شکل 2- نمای هیستوپاتولوژی کبد موش های گروه دریافت کننده الکل با دوز 30٪ رنگ شده با H&E (بزرگنمایی 400×). اتساع سینوزوئیدها، نکروز هپاتوسیت ها و التهاب مشاهده می شود.



شکل 3- نمای هیستوپاتولوژی کبد موش های گروه دریافت کننده الکل + کاهوی 20٪ رنگ شده با H&E (بزرگنمایی 400×). هنوز اتساع سینوزوئیدها، نکروز هپاتوسیت ها و التهاب مشاهده می شود.



شکل 4- نمای هیستوپاتولوژی کبد موش های گروه دریافت کننده الکل + کاهوی 60٪ رنگ شده با H&E (بزرگنمایی 400×). سینوزوئیدها بدون اتساع و هپاتوسیت ها تقریباً فاقد نکروز است.

### بحث و نتیجه گیری

بیماری های کبدی یکی از بیماری های مهم در جهان بوده و اغلب داروهای شیمیایی مورد استفاده ای این بیماری ها دارای عوارض جانبی هستند (8). کبد نقش محوری در تغذیه و متابولیسم ویتامین ها، ساخت پروتئین های حیاتی مثل آلبومین، فاکتورهای انعقادی و آپروپروتئین ها (7)، به کمک آنزیم ها را دارد. تغییر در میزان این آنزیم ها جهت ارزیابی عملکرد کبد مورد استفاده قرار می گیرد. آنزیم های ALT, AST, ALP و GGT علامت های سلامت و عملکرد طبیعی کبد می

باشند. افزایش میزان فعالیت آنزیم های ALT و AST می تواند تایید کننده افزایش نفوذپذیری سلول یا نکروزه شدن سلول های کبدی باشد (6). آنزیم های غشایی ALP و GGT نیز بر حسب شرایط پاتولوژیکی در جریان خون رها می شوند (19). از سوی دیگر، سطح سرمی بیلی روبین، آلبومین و پروتئین تام با عملکرد سلول های کبدی در ارتباط است (21). مصرف بیش از حد الکل می تواند افزایش بیش از حد فعالیت آنزیم های فوق را به همراه داشته باشد. این نتیجه می تواند تایید کننده آسیب جدی بافتی باشد. در طی متابولیسم الکل

گرفته بودند که بسیاری از آن‌ها حاوی ترکیبات پلی فنلی و فلاونوئیدها می باشند. کاهو با خاصیت آنتی اکسیدانی و ترکیبات پلی فنلی قابل توجه، منبع غنی از کاروتن و ویتامین C، ویتامین E است (12، 16، 20). با مصرف خوراکی برگ کاهو در کنار اتانول، فقط تغییرات دژنراتیو خفیف مشاهده گردید و اثری از نکروز دیده نشد که این خود اثرات حفاظتی کاهو در مقابل سمیت کبدی اتانول را نشان می دهد. مطالعات هیستوپاتولوژی با نتایج بیوشیمیایی به دست آمده از این بررسی هم خوانی داشته و آن‌ها را مورد تأیید قرار می دهد. اثرات مفید فوق را می توان به اثرات آنتی اکسیدانی و کاهش استرس های اکسیداتیو ترکیبات موجود در برگ کاهو مربوط دانست. توضیح ممکن در این رابطه این است که عصاره از طریق جلوگیری از پراکسیداسیون لیپیدی باعث تثبیت غشاء های سلولی شده و مانع از نشت آنزیم‌ها می گردد (24). برگ کاهوی ایرانی به علت داشتن توانایی بالا در حذف رادیکال های آزاد می تواند سطح و توانایی سیستم تدافعی آنتی اکسیدان را در شرایط تقریباً طبیعی نگه دارد (9، 13، 16).

### تشکر و قدردانی

این پژوهش بخشی از پایان نامه دوره کارشناسی ارشد رشته زیست شناسی سلولی تکوینی می باشد که در دانشگاه آزاد اسلامی واحد کازرون به تصویب رسیده و انجام شده است. بدین وسیله نویسندگان مراتب سپاس خود را از پرسنل محترم دانشگاه آزاد اسلامی واحد کازرون اعلام می دارند.

در کبد، به علت فعالیت سیستم سیتوکروم P 450، رادیکال های آزاد تولید می شوند که وجود این رادیکال ها می تواند سیستم تدافعی آنتی اکسیدان سلول را تحت الشعاع قرار دهد (11، 14). با توجه به نقش رادیکال های آزاد و مراحل اکسیداسیون در روند اغلب بیماری ها، به نظر می رسد استفاده از مواد مکمل با خاصیت آنتی اکسیدان بتواند آسیب های ناشی از مصرف الکل را متوقف و یا به حداقل برساند. در سال های اخیر استفاده از منابع طبیعی خصوصاً گیاهان با توجه به دارا بودن ترکیبات فعال با خاصیت آنتی اکسیدان همواره مورد توجه بوده است. منابع گیاهی می توانند بافت ها را از آسیب ها و رادیکال های آزاد حفظ کنند. هم چنین مکمل های غذایی همراه با آنتی اکسیدان های طبیعی مثل ویتامین ها و فلاونوئیدها می توانند آسیب های استرس اکسایشی ناشی از مصرف الکل را به حداقل برسانند. ترکیبات فنلی به علت این که قادرند رادیکال های آزاد را از محیط پاکسازی کنند به عنوان یک آنتی اکسیدان قوی شناخته شده اند (15). ترکیبات آنتی اکسیدان موجود در مواد غذایی نظیر ویتامین ها، پلی فنل ها، فلاونوئیدها و کاروتن ها از مهم ترین و اصلی ترین سیستم های تدافعی، جهت تنظیم میزان رادیکال های آزاد تحت شرایط استرس می باشند. استرس اکسیداتیو در سیستم های زیستی برای اولین بار در سال 1995 مطرح شد که استرس اکسیداتیو را ناشی از عدم تعادل در سیستم پرواکسیدان / آنتی اکسیدان بیان نمودند (18). گیاهان بسیاری در درمان مسمومیت و بیماری های کبدی در طب سنتی مورد استفاده قرار

### منابع

1. Carreon, JP., Iimenez, GC., Vega, JI. (2002). Genotoxic and antigenotoxic properties of *Calendula officinalis* extract in rat liver cell cultures treated with diethylnitrosamine. *Toxicol in vitro*, 16; 235-58.

2. Catherine, A., Evans, R., Nicholas, JM., Geoge, P. (1996). Structure antioxidant activity relationships of flavonoids and phenolic acids. *Free Radic Biol Med*, 20; 933-56.

3. Chen, JW., Zhu, ZQ., Hu, TX., Zhu, DY. (2002). Structure activity relationship of natural

- flavonoids in hydroxyl radical scavenging effects. *Acta Pharmacol Sin*, 23; 667-72.
4. Crozier, A., Lean, M. E. J., McDonald, M. S., Black, C. (1997). Quantitative analysis of flavonoid content of commercial tomatoes, onions, lettuce, and celery. *Journal of Agricultural and Food Chemistry*, 45; 590-595.
5. Dahiru, L., Obidoa, B. (2007). Pretreatment of albino rats with aqueous leaf extract of *Ziziphus mauritiana* protects against alcohol induced liver damage. *Tropical Journal of Pharmaceutical Research*, 6 (2); 705-710.
6. Goldberg, D.M., Watts, C. (1965). Serum enzyme changes as evidence of liver reaction to oral alcohol. *Gastroenterology*, 49; 256-261.
7. Hall, J.E., Editor. (2010). Guyton and hall textbook of medical physiology. 12<sup>th</sup> ed. New York: Saunders, 999-1006.
8. Janbaz, K.H., Saeed, S., Gilani, A.H. (2002). Protective effect of rutin on paracetamol and CCl<sub>4</sub>- induced hepatotoxicity in rodents. *Fitoterapia*, 73; 557-64.
9. Kim, H. J., Fonseca, J.M., Choi, J. H., Kubota, C. (2007). Effect of methyl jasmonate on phenolic compounds and carotenoids of romaine lettuce (*Lactuca sativa* L.). *Journal of Agricultural and Food Chemistry*, 55; 10366-10372.
10. Kumar, D.S., Vasudevan, D.M. (2004). Alcohol induced oxidative stress. *Life Sci*, 3; 177-187.
11. Lieber, C.S. (2000). Alcohol: its metabolism and interaction with nutrients. *Annu. Rev. Nutr*, 20; 395-430.
12. Munish, G., Chanchal, G., Pulok, K. (2004). Antioxidant potential of *Lactuca sativa*. *Ancient Science of Life*, 26; 6-10.
13. Nagib, A., Elmarzugia, B., Eseldin, I. K. (2013). Preformulation studies on *Lactuca sativa* as nutraceuticals granules. *Journal Teknologi*, 2; 35-43.
14. Nordman, R. (1994). Alcohol and antioxidant system. *Alcoholism and Alcohol*, 29; 513-522.
15. Osawa, T., Kato, Y. (2007). Protective role of antioxidative food factors in oxidative stress caused by hyperglycemia. *Ann. NY. Acad. Sci*, 1043; 440-451.
16. Rafael, L. (2004). Lettuce and chicory byproducts as a source of antioxidant phenolic extracts. *Agric. Food Chem*, 52; 5109-5116.
17. Recknagel, R.O., Glende, E.A., Dolak, J.A., Waller, R.L. (1989). Mechanism of carbon tetrachloride toxicity. *Pharmacol Ther*, 43; 139-154.
18. Sies, H. (1985). Oxidative stress introductory remarks oxidative stress. *New York Academic Journal*, 5; 1-8.
19. Sillanaukee, P. (1996). Laboratory markers of alcohol abuse. *Alcohol Alcoholism*, 31; 613-616.
20. Srivastava, M. P., Tiwari, R., Sharma, N. (2013). Assessment of phenol and flavonoid content in the plant materials. *Journal on New Biological Reports*, 2(2); 163-166.
21. Stockham, S.L., Scott, M.A. (2002). Fundamentals of veterinary clinical pathology. Ames: Iowa State University Press, 434-59.
22. Sun, F. (2000). Evaluation of oxidative stress based on lipid hydroperoxide, vitamin C and vitamin E during apoptosis and necrosis caused by thioacetamide in rat liver. *Biochimica et Biophysica Acta*, 1500; 181-185.
23. Tuma, D.J., Casey, C.A. (2003). Dangerous byproducts of alcohol breakdown Focus on adducts. *Alcohol Res Health*, 27(4); 285-290.
24. Vandana, P., Hardik, A., Sudhamani, S. (2012). Antioxidant and hepatoprotective effect of *Garcinia indica* fruit rind in ethanol induced hepatic damage in rodents. *Interdiscip Toxicol*, 5(4); 207-213.
25. Xi, Chen. (2010). Protective effects of quercetin on liver injury induced by ethanol. *Pharmacognosy Magazine*, 22(6); 135-141.

