

بررسی اثر عصاره آبی میوه کبر (*Capparis spinosa*) روی سمیت القا شده با استامینوفن در موش صحرایی

معصومه اسلامی¹، فرح فرخی²

1- کارشناس ارشد فیزیولوژی، گروه زیست‌شناسی، دانشکده علوم پایه، دانشگاه ارومیه، ارومیه، ایران. masumeeslami@yahoo.com

2- دانشیار بافت‌شناسی، گروه زیست‌شناسی، دانشکده علوم پایه، دانشگاه ارومیه، ارومیه، ایران.

تاریخ دریافت: 93/8/19 تاریخ پذیرش: 93/9/17

چکیده

مقدمه و هدف: استامینوفن (پاراستامول، APAP) به‌طور گسترده‌ای به‌عنوان داروی ضددرد و تب‌بر استفاده می‌شود. در مقادیر درمانی استامینوفن دارویی بی‌خطر است. با این وجود مقادیر سمی آن می‌تواند سبب آسیب کبدی گردد. مسمومیت کبدی ناشی از استامینوفن عمدتاً نتیجه استرس اکسیداتیو القا شده با متابولیت استامینوفن می‌باشد. گیاه کبر (*Capparis spinosa*) در درمان بسیاری از بیماری‌ها مورد استفاده قرار می‌گیرد. این مطالعه با هدف بررسی اثرات حفاظت کبدی عصاره آبی میوه روی مدل آسیب کبدی القا شده با استامینوفن در موش صحرایی انجام گرفت.

روش کار: در این مطالعه تجربی حیوانات به‌صورت تصادفی به 5 گروه (6 موش در هر گروه) تقسیم شدند. گروه‌های کنترل (سالم و مسموم شده با استامینوفن) نرمال سالین و سایر گروه‌ها عصاره آبی میوه کبر را با دوزهای 50، 100 و 200 میلی‌گرم بر کیلوگرم به صورت خوراکی دریافت نمودند. جهت القای سمیت کبدی در انتهای دوره تیمار به همه حیوانات به‌جز گروه کنترل سالم، استامینوفن (500mg/kg) خوراندند.

یافته‌ها: در گروه‌های دریافت‌کننده عصاره در مقایسه با گروه مسموم شده با استامینوفن میزان آنزیم‌های آلانین-آمینوترانسفراز (ALT)، آسپارات آمینوترانسفراز (AST)، آلکالین فسفاتاز (ALP) و بیلی‌روبین تام سرم به‌طور معنی‌داری کاهش نشان داد ($p < 0/05$). به علاوه مطالعات هیستوپاتولوژی بافت کبد نشان داد که عصاره، سمیت کبدی القا شده با استامینوفن را کاهش داده است.

نتیجه‌گیری: نتایج این تحقیق نشان داد که عصاره میوه کبر احتمالاً به‌واسطه ویژگی‌های آنتی‌اکسیدانی از سمیت کبدی القا شده با استامینوفن جلوگیری می‌کند.

واژه‌های کلیدی: استامینوفن، کاپاریس اسپینوزا، هپاتوکسیستیسی.

مقدمه

سیتوکروم P-450 (cytP-450) فعال شده و تشکیل متابولیت سمی NAPQI را می‌دهد که برای ایجاد سمیت ضروری است. بعد از مصرف دوزهای درمانی استامینوفن، متابولیت NAPQI به‌طور مؤثری با گلوکوتایون کوژوگه شده و سم‌زدایی می‌گردد. اما در صورت مصرف بیش از حد، گلوکوتایون به‌حدود بیش از 90% کاهش می‌یابد و با پایان یافتن منابع گلوکوتایونی، NAPQI به پروتئین‌های سلولی از جمله پروتئین‌های میتوکندری متصل می‌شود (24، 22، 11). استرس-

استامینوفن جزء دسته دارویی ضددرد و از مشتقات پاراآمینوفنل می‌باشد که جانشین مناسبی برای اسپرین در درمان سردرد، دردهای عضلانی خفیف تا متوسط، درد مفاصل، تب، درد بعد از جراحی، دردهای بعد از زایمان و دردهای ناشی از سرطان است. این دارو به‌طور وسیع و گسترده‌ای مورد استفاده عموم قرار می‌گیرد که در اثر مصرف طولانی‌مدت و در دوز بالا باعث سمیت کبدی می‌شود (26، 23، 16). متابولیسم در سمیت استامینوفن بسیار مهم است. استامینوفن به لحاظ متابولیکی توسط

2 میلی متر و کلیوی شکل هستند. دانه‌های نارس به رنگ قهوه‌ای روشن بوده ولی دانه‌های رسیده قهوه‌ای تیره است (31، 10، 1). ریشه گیاه نازک به قطر 1-2 سانتی-متر، نزدیک به سطح خاک به رنگ نارنجی یا قهوه‌ای است (6). بخش‌های هوایی گیاه شامل جوانه‌های مولد گل به‌عنوان چاشنی در غذاها و میوه‌های آن پس از خواباندن در سرکه یا نمک به مدت سه ماه به‌عنوان ترشی به مصرف می‌رسد (10، 1). اولین گزارشات در مورد استفاده دارویی کاپاریس اسپینوزا توسط سومری‌ها مربوط به 2000 سال قبل از میلاد است. یونانی‌ها و رومانی‌های باستان نیز از گیاه برای اهداف دارویی استفاده می‌کردند (32). میوه و ریشه گیاه در درمان نقرس کاربرد دارد و در طب سنتی ایران به‌عنوان قابض، دیورتیک و تقویت‌کننده معرفی شده است (1). با توجه به شناسایی ترکیبات فنولی، فلاونوئید روتین و ویتامین ث در ریشه، برگ و میوه (36) و نیز شناسایی ترکیبات استاچیدرین، ایزوتیوسیانات‌ها، آدنوزین، هیپوگزانتین و یوراسیل در میوه (3، 14، 4) کاپاریس اسپینوزا می‌تواند در درمان بسیاری از بیماری‌ها نقش مهمی ایفا کند. این مطالعه با هدف بررسی اثرات عصاره آبی میوه کاپاریس اسپینوزا روی مدل آسیب کبدی القا شده با استامینوفن در موش صحرایی انجام گرفت.

مواد و روش‌ها

میوه‌های رسیده و نارس کبر پس از جمع‌آوری از ارتفاعات شهرستان ارومیه، ابتدا مورد بازمینی قرار گرفت تا احیاناً اگر خرابی‌هایی در آن وجود داشته باشد، جدا-گردد. سپس میوه‌ها در دمای اتاق خشک و به قطعات ریزی تبدیل شده و بعد توسط دستگاه برقی آسیاب شد. قبلاً گیاه در گروه زیست‌شناسی دانشگاه ارومیه با کد هراریوم (002، 005، 045) تأیید شده بود. برای تهیه عصاره آبی میوه کبر، از روش سوکسله استفاده شد. بدین منظور پودر میوه‌ها در داخل کاغذ صافی ریخته

اکسیداتیو مکانیسمی است که به‌نظر می‌رسد در سمیت استامینوفن دخیل باشد. طی تشکیل NAPQI توسط cytp-450، آنیون سوپراکسید تشکیل می‌شود که همراه با دیسموتاسیون سبب تشکیل هیدروژن پراکسید (H_2O_2) می‌شود و هیدروژن پراکسید نیز به نوبه خود سبب پراکسیداسیون لیپید و استرس‌اکسیداتیو خواهد شد (15، 22). هم چنین مطالعات نشان می‌دهند که به دنبال مصرف دوزهای سمی استامینوفن، رزیدوهای نیترات‌دار تیروزین در سلول‌های نکروتیک کبد دیده می‌شود. درحقیقت، طی سمیت استامینوفن سنتز نیتریک-اکسید افزایش می‌یابد، لذا نیتریک‌اکسید در یک واکنش سریع با سوپراکسید، پراکسی‌نیتريت را تشکیل می‌دهد. در شرایط عادی پراکسی‌نیتريت توسط گلوپروتین / گلوپروتین پراکسیداز سم‌زدایی می‌شود، ولی در نبود گلوپروتین نه تنها سبب نیتراسیون تیروزین می‌شود بلکه می‌تواند به‌عنوان یک عامل اکسیدان محدوده وسیعی از هدف‌های بیولوژیکی را مورد حمله قرار دهد و در شرایطی که عوامل آنتی‌اکسیدان کاهش یافته باشد، بسیار سمی است (22).

گیاه کبر با نام علمی *Capparis spinosa* L. متعلق به خانواده Capparidaceae، بومی منطقه مدیترانه به‌شمار می‌رود، ولی تقریباً در بیشتر نقاط دنیا و با نام‌های متنوع از جمله کور، گل کمر، علف‌مار، هندوانه کوهی و غیره می‌توان آن را مشاهده کرد. گیاه بوته‌ای یک‌ساله یا چندساله است که اغلب روی زمین پهن شده و شاخه‌ها و برگ‌های آن سطح خاک و یا صخره‌ها را می‌پوشانند. دوره رشد آن از اردیبهشت تا مهر، یعنی هم‌زمان با دوره خشک تابستان است. برگ‌ها به شکل گرد یا تخم مرغی و به رنگ سبزرنگ، گل‌ها به رنگ سفید با پرچم‌های فراوان و بگش‌رنگ و میوه گیاه سته و شبیه هندوانه با ابعاد کوچک است. طول میوه ندرتاً به 7-8 سانتی‌متر می‌رسد. دانه‌های گیاه در درون میوه، کوچک به قطر 3-

4- گروه 100mg/kg عصاره+استامینوفن که به مدت 17 روز عصاره آبی میوه کبر با غلظت 100mg/kg را از- طریق گاواژ دریافت کردند.

5- گروه 200mg/kg عصاره+استامینوفن که به مدت 17 روز عصاره آبی میوه کبر با غلظت 200mg/kg را از- طریق گاواژ دریافت کردند.

در روز هفدهم، 2 ساعت بعد از تیمارهای فوق الذکر، دوز سمی استامینوفن (500mg/kg) (تهیه شده از شرکت سیگما، آلمان) که در محلول نرمال سالین به صورت سوسپانسیون درآمد، برای ایجاد آسیب کبدی به همه گروه ها به جز گروه کنترل سالم از طریق گاواژ تجویز- شد. 24 ساعت پس از تجویز استامینوفن، حیوانات با اتر (تهیه شده از شرکت مرک، آلمان) بیهوش شده و خون مستقیماً از قلب توسط سرنگ جمع آوری و به درون لوله های آزمایش منتقل شد. لوله ها به مدت 15 دقیقه با سرعت 3500 دور در دقیقه سانتریفوژ شدند. سپس سرم- ها جدا و به ظروف نگهداری سرم انتقال داده شدند. آسپارات ترانس آمیناز (AST)، آلانین ترانس آمیناز (ALT)، آلکالین فسفاتاز (ALP) و بیلی روبین تام سرم با استفاده از کیت های تجاری (تهیه شده از شرکت زیست- شیمی) اندازه گیری شدند. جهت مطالعات بافت شناسی، بافت کبد بلافاصله خارج و در محلول فیکساتور (فرمالین 10٪ تهیه شده از شرکت مرک، آلمان) قرار گرفت. پس از تثبیت، نمونه ها به ترتیب وارد روند آنگری، شفاف- سازی، آغشتگی با پارافین و در نهایت قالب گیری شدند. پس از قالب گیری، توسط دستگاه میکروتوم (Anglia scientific, England) برش هایی به ضخامت پنج میکرومتر تهیه و به روش هماتوکسیلین-اؤزین (H&E) رنگ آمیزی شدند. سپس برش ها با استفاده از میکروسکوپ نوری (BX50F-3, Olympus, Tokyo, Japan) مورد بررسی و عکس برداری قرار گرفت.

شده و پس از محکم کردن آن، در جایگاه مخصوص دستگاه عصاره گیری قرار داده شد. به ازای هر 10 گرم پودر میوه، 100 میلی لیتر آب مقطر استفاده- گردید. با گذشت حدود 12 ساعت و پایان یافتن عمل عصاره گیری، عصاره به دست آمده جهت حذف حلال، به ظروف استریل منتقل شده و بلافاصله به درون آون با دمای 40 درجه سانتی گراد منتقل شد. در نهایت با وزن عصاره حاصل که به رنگ قهوه ای روشن بود، درصد جرمی آن به میزان 2/71٪ تعیین گردید. در تمام مراحل تحقیق عصاره در یخچال نگهداری می شد. به کمک ترازوی دیجیتال سه غلظت 50، 100 و 200 میلی گرم از عصاره به ازای هر کیلوگرم وزن بدن حیوان آماده شد و هر کدام در 0/4 میلی لیتر محلول نرمال سالین حل شد. این عمل درست قبل از تجویز و روزانه انجام گرفت (37).

در این مطالعه تجربی از 30 سر موش صحرایی نر بالغ نژاد ویستار (تهیه شده از مرکز نگهداری حیوانات آزمایشگاهی دانشگاه ارومیه) با وزن تقریبی 250 تا 300 گرم استفاده شد. حیوانات در اتاقی با حرارت 22 ± 2 درجه سانتی گراد، شرایط نوری 12 ساعت روشنایی و 12 ساعت تاریکی و رطوبت نسبی 40 تا 45 درصد نگهداری می شدند و دسترسی آزاد به آب و غذا داشتند.

برای بررسی اثر عصاره آبی میوه کبر، حیوانات به- طور تصادفی به 5 گروه 6 تایی تقسیم شدند:

1- گروه کنترل سالم که به مدت 17 روز نرمال سالین را از طریق گاواژ دریافت کردند (در این گروه سمیت کبدی با استامینوفن القا نشد).

2- گروه کنترل استامینوفن که به مدت 17 روز نرمال سالین را از طریق گاواژ دریافت کردند.

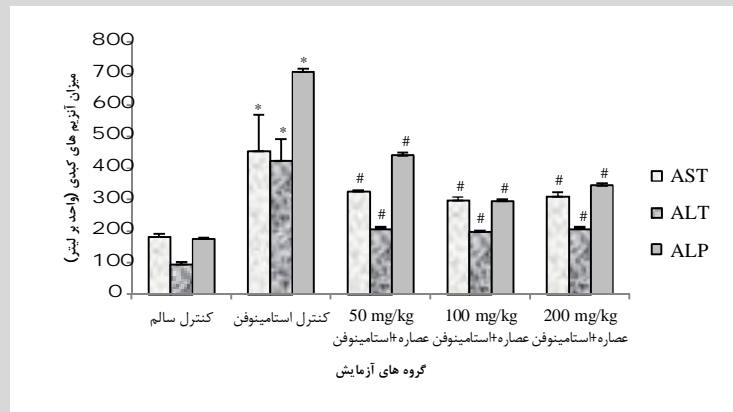
3- گروه 50mg/kg عصاره+استامینوفن که به مدت 17 روز عصاره آبی میوه کبر با غلظت 50mg/kg را از طریق گاواژ دریافت کردند.

در گروه کنترل استامینوفن افزایش یافته است و این افزایش در مقایسه با گروه کنترل سالم (بدون القای سمیت کبدی) معنی دار بود ($P < 0/05$). از طرفی مقایسه نتایج به دست آمده در گروه‌های دریافت کننده عصاره با گروه کنترل استامینوفن آشکار نمود که میزان فعالیت آنزیم‌های آلانین آمینوترانسفراز، آسپاراتات-آمینوترانسفراز، آلکالین فسفاتاز و بیلی روبین تام سرم در گروه‌های دریافت کننده عصاره کاهش معنی داری داشته است ($P < 0/05$). این کاهش وابسته به دوز نبود، به طوری که دوز 100mg/kg عصاره اثر حفاظتی بیشتری را نسبت به سایر دوزهای عصاره نشان داد (نمودارهای شماره 1 و 2).

برای تجزیه و تحلیل داده‌ها از نرم افزار SPSS و ویرایش 15 و رسم نمودارها از نرم افزار Excel استفاده شد. نتایج به صورت میانگین \pm انحراف معیار و محاسبات آماری با استفاده از ANOVA یک طرفه و سپس آزمون Tukey ارائه گردید. اختلاف در سطح آماری $P < 0/05$ معنی دار در نظر گرفته شد.

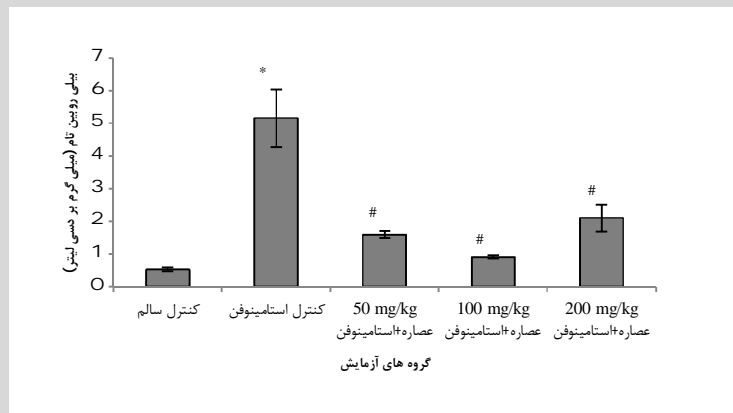
نتایج

با توجه به این که در حیوانات دریافت کننده عصاره آبی میوه کبر، بعد از 48 ساعت مرگ و میری اتفاق نیفتاد، بنابراین LD₅₀ این عصاره در تحقیق انجام شده صفر بود. نتایج بیوشیمیایی حاصل از اندازه گیری آنزیم‌های کبدی آلانین آمینوترانسفراز، آسپاراتات آمینوترانسفراز، آلکالین فسفاتاز و بیلی روبین تام در سرم نشان داد که میزان آن‌ها



نمودار 1- اثر عصاره آبی میوه کبر بر میزان آنزیم‌های کبدی در سرم.

داده‌ها به صورت میانگین \pm انحراف معیار (AST: آسپاراتات آمینوترانسفراز، ALT: آلانین آمینوترانسفراز، ALP: آلکالین فسفاتاز، * تفاوت معنی دار با گروه کنترل سالم و # تفاوت معنی دار با گروه کنترل استامینوفن در سطح 5 درصد).

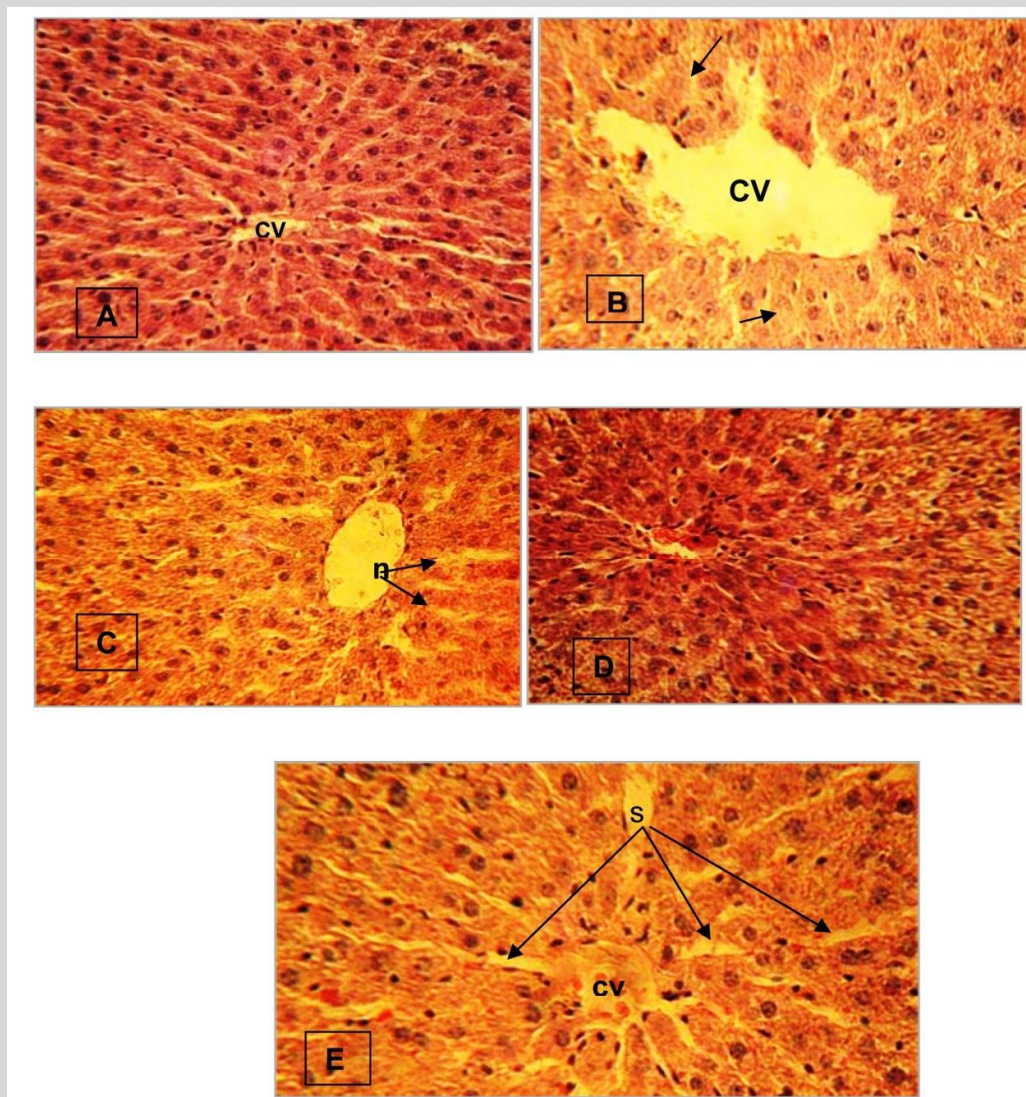


نمودار 2- اثر عصاره آبی میوه کبر بر میزان بیلی روبین تام سرم.

داده‌ها به صورت میانگین \pm انحراف معیار (* تفاوت معنی دار با گروه کنترل سالم و # تفاوت معنی دار با گروه کنترل استامینوفن در سطح 5 درصد)

گروه‌های دریافت‌کننده عصاره + استامینوفن میزان نکروز و پرخونی در مقایسه با گروه‌های کنترل و استامینوفن میزان به طور چشم‌گیر کاهش یافته است (شکل 1).

مطالعات هیستوپاتولوژیک نشان دادند که در گروه کنترل سالم بافت کبد طبیعی و بدون نکروز می‌باشد. در گروه کنترل استامینوفن اتساع ورید مرکزی و نکروز هپاتوسیت‌ها در اطراف ورید مرکزی به صورت واکوئل دار شدن سلول‌های کبدی و تحلیل هسته هپاتوسیت‌ها که نشانه نکروز است در تصویر B دیده می‌شود. اما در



شکل 1- مقاطع عرضی از بافت کبد با بزرگنمایی 400 \times و رنگ‌آمیزی H&E در گروه‌های A: کنترل سالم، B: کنترل استامینوفن، C: 50mg/kg عصاره+استامینوفن، D: 100mg/kg عصاره+استامینوفن و E: 200mg/kg عصاره+استامینوفن. در گروه کنترل سالم (A) لوبول کبدی و هپاتوسیت‌ها طبیعی هستند. در گروه کنترل استامینوفن (B) اتساع ورید مرکزی لوبولی (CV)، نکروز هپاتوسیت‌ها که با فلش نشان داده شده است، دیده می‌شود. در گروه (C) دریافت‌کننده عصاره با دوز 50 mg/kg نکروز هپاتوسیت‌ها (n) دیده می‌شود. در گروه (D) در مقایسه با گروه کنترل استامینوفن (B) علائم آسیب بافت کبد کاهش یافته است. در گروه (E) که با دوز بالا تیمار شده بودند آسیب ناشی از مصرف استامینوفن کاهش یافته ولی در مقایسه با گروه D آسیب بیشتر بود چون نکروز هپاتوسیت‌ها و اتساع سینوزوئید (S) دیده شد.

بحث و نتیجه گیری

میزان آسیب و سمیت کبدی ناشی از استامینوفن با اندازه گیری میزان فعالیت آنزیم‌های سیتوپلاسمی آزاد شده به جریان خون یعنی آلانین ترانس آمیناز (ALT)، آسپاراتات ترانس آمیناز (AST) و آلکالین فسفاتاز (ALP) مشخص می‌شود (28). میزان بیلی‌روبین تام نیز به دلیل آسیب یا التهاب ایجاد شده توسط استامینوفن در کبد و بروز یرقان انسدادی افزایش می‌یابد و به دنبال آن میزان ALP هم رو به افزایش می‌گذارد (12). نتایج این تحقیق نشان داد که فعالیت آنزیم‌های ALT، AST و ALP و مقدار بیلی‌روبین تام سرم در موش‌هایی که دوز سمی استامینوفن را دریافت کرده بودند (کنترل استامینوفن) در مقایسه با گروه کنترل سالم، افزایش یافت. این مشاهدات با آسیب کبدی و نکروز سلول‌های کبد در این گروه همراه بود. نکروز سلول‌های کبدی و افزایش در فعالیت آنزیم‌های ALT، AST، ALP و بیلی‌روبین که با صدمه غشای پلاسمایی رخ می‌دهد، در انسان و برخی از حیوانات پس از مصرف بیش از حد استامینوفن مشاهده شده است (35، 34، 25). از طرفی تیمار با عصاره آبی میوه کبر در سه غلظت 50، 100 و 200 میلی‌گرم بر کیلوگرم وزن بدن، میزان سرمی آنزیم‌های ALT، AST، ALP و بیلی‌روبین را به‌طور معنی‌داری کاهش داد که می‌تواند علامتی از تثبیت غشای پلاسمایی هپاتوسیت‌ها در این گروه‌ها باشد. هم چنین مقایسه اثر دوزهای به کار رفته نشان داد که عصاره آبی با غلظت 100mg/kg، مؤثرترین بوده و دارای اثرات حفاظتی بسیار معنی‌داری است. گلوکوتایون یکی از آنتی‌اکسیدان‌های مهم غیر آنزیمی موجود در کبد، در برداشت رادیکال‌های آزاد و حفاظت تیول‌ها و پروتئین‌های غشا دخالت دارد و به عنوان سوستر برای آنزیم گلوکوتایون پراکسیداز (GPX) عمل می‌کند. کمبود گلوکوتایون در موجودات زنده می‌تواند منجر به آسیب بافتی گردد. از طرف دیگر، سیستم

دفاعی آنزیمی آنتی‌اکسیدان یعنی آنزیم‌های سوپراکسید دیسموتاز (SOD)، کاتالاز (CAT) و گلوکوتایون پراکسیداز (GPX) از عوامل حفاظتی طبیعی در مقابل پراکسیداسیون لیپید می‌باشد. این آنزیم‌ها از زیاده‌گردهای مهم یون سوپراکسید و پراکسید هیدروژن هستند و با جلوگیری از تولید رادیکال‌های هیدروکسیل از اجزای مهم سلولی در برابر آسیب اکسیداتیو محافظت می‌کنند (7). مطالعات نشان می‌دهند Geriforte به عنوان یک داروی گیاهی که شامل کاپاریس اسپینوزا است، سبب افزایش معنی‌دار آنزیم‌های آنتی‌اکسیدان و میزان گلوکوتایون در کبد موش‌ها می‌شود (29). Gupta و همکارانش در سال 2004 گزارش کردند که عصاره متانولی پوست ساقه *Bauhinia racemosa* در رت‌هایی با آسیب کبدی ناشی از دوز سمی استامینوفن، فعالیت SOD، CAT، GPX و نیز میزان گلوکوتایون را افزایش می‌دهد (16). مطالعه دیگری نشان داد که مصرف هم زمان عصاره اتانولی پوست ریشه کبر و تتراکلرید کربن از آسیب هپاتوسیت‌ها جلوگیری می‌کند. تتراکلرید کربن اثر منفی روی کبد داشته و آنزیم‌های کبدی را افزایش می‌دهد. با این وجود تجویز هم زمان عصاره و تتراکلرید کربن از آسیب کبدی القا شده با تتراکلرید کربن جلوگیری می‌کند (5). رحمانی و همکارانش با بررسی اثر عصاره میوه کبر بر روی رت‌های دیابتی اعلام نمودند که عصاره سبب کاهش قند خون و تری‌گلیسیرید در این موش‌ها می‌شود (30). در یک مدل موشی بیماری آلزایمر، بررسی اثر عصاره دانه‌های کاپاریس اسپینوزا روی عیوب تشخیصی و استرس-اکسیداتیو نشان می‌دهد که کاپاریس اسپینوزا با دوزهای 50، 100، 200 میلی‌گرم بر کیلوگرم عیوب تشخیصی القا شده با دی‌گالاکتوز را در موش‌های سوری تعدیل

2011 نشان دادند که روتین از آسیب کبدی القا شده با تتراکلریدکربن و استامینوفن جلوگیری نموده و میزان آنزیم‌های ALT و AST را کاهش داده است. روتین با خاصیت آنتی‌اکسیدانی و حذف رادیکال‌های آزاد اثر محافظتی دارد (2). هم‌چنین آدنوزین به‌عنوان یکی از ترکیبات شناسایی شده در میوه‌های کبر می‌تواند از دیگر ترکیباتی باشد که در اثر حفاظتی عصاره آبی میوه کبر نقش دارد (14). آدنوزین در جلوگیری از پراکسیداسیون لیپید ناشی از تتراکلریدکربن و افزایش میزان آنزیم‌های آنتی‌اکسیدان در رت‌های تحت تیمار (19) و نیز تسریع تکثیر هپاتوسیت‌ها و کاهش علائم استرس اکسیداتیو در یک کبد سیروزی در موش‌های صحرایی دخالت دارد (20، 21). بنابراین به نظر می‌رسد ترکیبات موجود در عصاره آبی میوه کبر به‌عنوان عوامل آنتی‌اکسیدان، کمبود گلوکوتایون را در هپاتوسیت‌ها جبران کرده و با کاهش استرس اکسیداتیو و پراکسیداسیون لیپید ناشی از مصرف بیش از حد استامینوفن، علائم آسیب کبدی را به حداقل رسانده‌اند.

wall and cytoplasmic fraction from *Saccharomyces cerevisiae* and *Saccharomyces boulardii* on K562 cell line. *Pharm Sci*, 18; 69-78.

4. Ferringer, T., Miller, OF. (2002). Cutaneous manifestations of diabetes mellitus. *Dermatol Clin*, 20; 483-92.

5. Gomes, AC., Bueno, AA., Machado Souza, RG., Mota, JF. (2014). Gut microbiota,

Probiotics and diabetes. *Nutrition Journal*, 13; 60.

6. Gontcharova, V., Youn, E., Sun, Y., Wolcott, D., Dowd, SE. (2010). A comparison of bacterial composition in diabetic ulcers and contralateral intact skin. *The Open Microbiology Journal*, 4; 8-19.

7. Gupta, AK., Koonikov, N., Macdonald, P. (1998). Prevalence and epidemiology of toenail onychomycosis in diabetics: a multicenter survey. *Br J Dermatol*, 139; 665-71.

می‌کند و میزان فعالیت آنزیم‌های آنتی‌اکسیدان در گروه‌های دریافت‌کننده عصاره افزایش می‌یابد (37).

Feng و همکاران در 2011 مشخص نمودند که عصاره اتانولی-آبی میوه کبر و استاچیدرین، یکی از ترکیبات شیمیایی عصاره، آرتريت روماتوئید ایجاد شده در موش‌های صحرایی را به‌طور معنی‌داری کاهش می‌دهد و دارای اثرات ضدالتهابی و ضد درد است (13). هم‌چنین عصاره آبی از بخش‌های مختلف گیاه کبر شامل برگ‌ها، میوه و دانه‌ها منبعی از ترکیبات فعال زیستی است که دارای ویژگی ضدآلرژیک می‌باشد (8). در تحقیق حاضر، مکانیسمی را که به‌واسطه آن عصاره آبی میوه کبر از هپاتوتوکسیسیته استامینوفن جلوگیری می‌کند، می‌توان به حضور ترکیباتی هم‌چون آلکالوئید استاچیدرین، فلاونوئیدها، گلوکوزینولات‌ها و آدنوزین نسبت داد (14، 9، 3، 4). روتین یک بیوفلاونوئید با ویژگی آنتی‌اکسیدانی بسیار قوی است که به میزان فراوانی در گیاهان دیده می‌شود و از فراوان‌ترین فلاونوئیدها در کبر می‌باشد (27). ضیایی و همکارانش در

منابع

1. Agrawal, PB., Pandi, AB. (2003). Isolation of alphasglucosidase from *Saccharomyces cerevisiae*, Cell disruption and adsorption. *Biochem Ene J*, 15; 37-45.

2. Aguilar- Uscanga, B., Francois, JM. (2003). A study of the yeast cell wall composition and structure in response to growth conditions and mode of cultivation. *Appl Microbiol*, 37; 268-274.

3. Bonyadi, F., Tukmechi, A., Nejati, V. (2012). Comparative study on the effect of obtained cell
8. Hoseinifar, SH., Mirvaghefi, A., Mojazi Amiri, B., Khoshbavar Rostami, H., Merrifield, DL. (2011). Effects of oligofructose on growth performance, survival and autochthonous intestinal microbiota of beluga (*Huso huso*). *Juvenile Aquaculture Nutrition*, 17; 498-504.

9. Jobbour, SA., Miller, JL. (2000). Endocrinopathies and the skin. *Int J Dermatol*, 39; 88-99.

10. Kim, J., Woo, HJ., Kim, YS., Kim, KH., Lee, HJ. (2003). Cell cycle deregulation induced by cytoplasmic of *Lactobacillus lactis* spp. in

SNUC2A, a colon cancer cell line. *Nutr Cancer*, 46; 197-201.

11. Klis, FM., Mol, P., Helingwerf, K. (2002). Dynamics of cell wall structure in *Saccharomyces cerevisiae*. *FEMS Microbiol*, 26; 239-256.

12. Kurtmann, J. (2009). Pre- and Probiotics for human skin. *J Dermatol Sci*, 54;1-5.

13. Ring, E., Olsen Regifstad, TO., Dalmo, RA., Amlund, H., Hemre, GI. Bake, AM. (2010). Prebiotics in aquaculture: a review. *Aquaculture Nutrition*, 16;117-136.

14. Sener, G., Ecsioglu-Demiraop, E., Cetiner, M., Ercan Yegen, BC. (2006). Beta glucan ameliorates methotrexate induced oxidative organinjury via its antioxidant and immunomodulatory effects. *Europ J Pharmacol*, 542;170-178.

15. Smith, K. (1997). Ulcerating necrobiosis lipoidica resolving in response to cyclos Porin-A. *Dermatol Online J*, 3;2.

16. Tatti, R., Abolghasemi, SJ., Tatina, M., Nasre Tajan, M. (2012). Influence of prebiotic immune wall on growth performance, body composition and immune physiological variables in juvenile great sturgeon, *Huso huso*. *Annals of Biological Research*, 3(9); 4435-4441.

17. Tuchmechi, A., Rahmati Andani, HR., Sheikhzadeh, N. (2011). Dietary administration of beta-mercapto-ethanol treated *Saccharomyces cerevisiae* enhanced the growth, innate immune response and disease resistance of the rainbow trout, *Oncorhynchus mykiss*. *Fish shellfish Immune*, 30: 923-8.

18. Westran, RP., Struthers, JK. (2003). *Clinical bacteriology*. Manson Publishing, 45-54.

Archive of SID