

مقایسه اثر عصاره الکلی و آبی دانه ی گیاه سیاه دانه بر رژنراسیون نورو ن های حرکتی آلفای شاخ قدامی نخاع پس از کمپرسیون عصب سیاتیک در رت

مریم طهرانی پور¹، مژگان جلالی²، ناصر مهدوی شهری³

1-دانشیار، دکترای فیزیولوژی جانوری، دانشگاه آزاد اسلامی، واحد مشهد، گروه زیست شناسی، مشهد، ایران. maryam_tehranipour@mshdiau.ac.ir

2-کارشناس ارشد زیست شناسی علوم جانوری، دانشگاه آزاد اسلامی، واحد مشهد، گروه زیست شناسی، مشهد، ایران.

3- استاد، دکتری سیتولوژی - هیستولوژی، دانشگاه آزاد اسلامی، واحد مشهد، گروه زیست شناسی، مشهد، ایران.

تاریخ دریافت: 94/3/12 تاریخ پذیرش: 94/5/25

چکیده

زمینه وهدف: به دنبال کمپرسیون عصب، رادیکال های آزاد باعث مرگ سلول ها می شوند، سیاه دانه (*Nigella sativa*) از خانواده آلاله دارای اثرات فارماکولوژیکی مانند آنتی اکسیدانی، ضد التهابی، ضد سرطانی و ضد آپوپتوزی است. این تحقیق به بررسی اثر نوروپروتکتیوی عصاره های آبی و الکلی دانه سیاه دانه بر رژنراسیون نورو ن های حرکتی در عصب سیاتیک رت می پردازد. روش کار: 36 سر رت نر به طور تصادفی در شش گروه شش تایی کنترل، کمپرسیون، تیمار A و B: کمپرسیون + تیمار با عصاره الکلی با دوز 50mg/kg و 75، تیمار C و D: کمپرسیون + تیمار با عصاره آبی با دوز 75 و 50 با 2 تکرار تقسیم شدند. در گروه کنترل عضله در محل عصب سیاتیک شکافته و در گروه های کمپرسیون و تیمار عصب سیاتیک تحت کمپرسیون (60 ثانیه) قرار گرفت. پس از 28 روز رت ها با روش پرفیوژن تثبیت و پس از نمونه برداری از قطعات کمری نخاع L_2-L_4 و با ساژ بافتی، از آن ها برش های 7 میکرونی به صورت سریالی تهیه و پس از رنگ آمیزی با آبی تولوئیدین شمارش نورو ن های آلفا به روش دایسکتور انجام شد. داده ها با استفاده از نرم افزار 14 Minitab و آزمون های آماری *T-test* و *ANOVA* تجزیه و تحلیل گردیدند. یافته ها: نتایج نشان می دهند که دانسیته نورو نی در گروه کمپرسیون نسبت به گروه کنترل و گروه های تیمار کاهش معنی داری داشته است ($P < 0/001$).

نتیجه گیری: تیمار با عصاره الکلی نسبت به آبی اثرات نوروپروتکتیو بیشتری داشته و موجب افزایش دانسیته نورو ن های حرکتی آلفا شاخ قدامی نخاع در رت های دارای کمپرسیون عصب سیاتیک می گردد. واژه های کلیدی: سیاه دانه، عصب سیاتیک، دژنراسیون، رژنراسیون، نورو ن های حرکتی آلفا، رت.

مقدمه

هفته گسترش آستروسیت ها و فرآیندهای سنتز پروتئین توسط آستروسیت ها و تشکیل یک توده ی متراکم رشته های داخل سلولی گلیال متشکل از پلیمر *GFAP* (*Glial Fibrillary Acidic Protein*) در تمام فضاهای به جا مانده آکسون در ماده خاکستری صورت می گیرد. عدم بازسازی آکسون در دستگاه عصبی مرکزی به دلیل ناتوانی آکسون در جوانه زدن و رشد نیست، بلکه شواهد نشان می دهد که اسکار آستروسیتی مانع از فعال ماندن مسیر رشد آکسون و عوامل رشد می شود. *Neuregulin 1* و گیرنده فاکتور رشد اپیدرمال (*ErbB*) در مسیرهای

قطع عصب سیاتیک یا کمپرسیون سبب القای مرگ نورو نی در آلفا موتونورو ن های نخاع می شود (5). اختلالات ژنتیکی، ویروس ها و یا باکتری ها می توانند موجب پاسخ گویی سیستم ایمنی شوند (7). در ابتدا جوانه زدن مجدد آکسون به کمک سلول های شوان و هم چنین فاکتورهای رشد در بخش انتهایی پروکسیمال آکسون قطع شده آغاز می گردد. در آکسون تازه شکل گرفته، مجدداً میلین، نازک تر از حد طبیعی ایجاد شده و گره های رانویه نیز کوتاه تر از گذشته دیده می شود. به تدریج ماکروفاژها محل را ترک نموده و در طول 2 تا 4

دیفوزیون. اسکار گلیال و میلین سیستم عصبی مرکزی با منشا الیگو دندروسیت بر ترمیم نورون اثر مهاری دارند، در حالی که درمان های نوروپروتکتیو و نوروتروپین ها بر رشد سلول عصبی مرکزی اثر تحریکی دارند (22). سیاه دانه گیاهی دولپه ای و علفی یک ساله، از خانواده آلاله، با برگ های منشعب و نخعی شکل و گل های منفرد بدون مهیمز با گلپوش دوردیفی منظم است. پتانسیل بالینی آن مربوط به فراکسیون پروتئینی و روغن فرار *thymoquinone* است. روغن آن سیتوتوکسیک بوده و عصاره ی آبی و الکلی آن آب اکسیژنه را غیر فعال می کند و می تواند مانع از متاستاز ناشی از کلاژناز و متالوپروتئاز شود. افزایش بیان *P53* و مهار *BCL2* و تحریک آپوپتوز در مرحله ی G_1 چرخه ی سلولی نقش ضد توموری داشته، که اثر آن در سرطان پوست، معده و روده بزرگ مشاهده شده است. *Nigellone* موجود در آن برای درمان آسم، آلرژی و التهاب با ممانعت از آزادسازی هیستامین از ماست سل ها استفاده می شود (21). از طرفی فلاونوئیدها از جمله فراوان ترین آن ها یعنی فلاونوئیدهای *quercetin* و *kaempferol* دارای اثرات ضد التهابی و آنتی اکسیدانی می باشند، ترکیبات فلاونوئیدی موجود در سیاه دانه در عصاره الکلی نیز وارد می شوند (13، 1). با توجه به این که گیاه شناسان استفاده های سیاه دانه را در بیماری های مختلف تأیید نموده اند (17). به خصوص استفاده آن برای درمان بیماری های سیستم عصبی (18) و با توجه به این که تاکنون تحقیقی در زمینه بررسی اثر مقایسه ای عصاره الکلی و آبی دانه گیاه مذکور صورت نگرفته است، این مطالعه به منظور تعیین اثر عصاره الکلی و آبی دانه ی گیاه سیاه دانه (*Nigella sativa*) بر رژنراسیون نورون های حرکتی آلفای شاخ قدامی نخاع پس از کمپرسیون عصب سیاتیک در رت انجام شد.

سیگنالینگ کنترل سلول های شوان برای بازسازی آکسون در سیستم اعصاب محیطی آسیب دیده دخالت دارند که این امر موجب بهبود رشد عملکرد حسی و حرکتی خواهد شد (19). افزایش بیان *neurofilament* و *GAP43* و *S100* در محل جراحت آکسون، برای درمان آسیب عصب محیطی مؤثر است (11). در اوایل قرن بیستم رامون کاخال اولین شواهد تجربی را مبنی بر توانایی محدود سیستم عصبی مرکزی برای دوباره سازی و ترمیم خود ارائه داد. مشاهدات وی کمک کرد که بتوان اثرات مخرب و برگشت ناپذیر آسیب سلسله اعصاب مرکزی را که از قبل توسط پزشکان دیگر مشاهده شده بود، توضیح داد. کار رامون کاخال هم چنین زمینه ساز تحقیقات نوروبیولوژیک در زمینه روندهای رژنراتیو سیستم عصبی مرکزی در سال های بعد شد (22). آسیب سلسله اعصاب مرکزی شبیه انفجار یک ابر کامپیوتر می باشد؛ چراکه در این جا نیز ترمیم نیازمند اتصال مجدد میلیون ها مدار قطع شده است. با وجود این، مفهوم ترمیم در سیستم عصبی مرکزی دور از ذهن نیست و در شرایط مناسب ممکن است صورت بگیرد (23). در واقع سه علت اساسی برای عدم ترمیم سیستم عصبی مرکزی وجود دارد که عبارتند از: 1- در بسیاری از موارد، نورون های آسیب دیده به سرعت می میرند. 2- محیط سیستم عصبی مرکزی برای رشد مناسب نبوده، در واقع مهار کننده ی رشد است. 3- نورون های زنده مانده هم معمولاً ظرفیت کافی برای ترمیم ندارند. بر خلاف اعصاب محیطی، نورون های مرکزی پتانسیل رژنراتیو پایینی دارند؛ زیرا از یک طرف نورون هایی که از آسیب ثانویه جان سالم به در برده اند در مقابل سیگنال های مهاری رشد قوی قرار می گیرند و از طرف دیگر، ظرفیت میتوژنیک ذاتی آن ها پایین است (22). منبع این سیگنال های مهاری و تحریکی از سه مکان تامین می شود: خود نورون، محیط خارج سلولی و مولکول های قابل

مواد و روش‌ها

برای انجام این مطالعه تجربی 36 سر رت نر نژاد ویستار با سن تقریبی 12 هفته و وزن 250-300 گرم از موسسه سرم‌سازی رازی خریداری گردید. موش‌ها در حیوان‌خانه گروه زیست‌شناسی دانشکده علوم دانشگاه آزاد اسلامی واحد مشهد تا زمان آزمایش نگهداری شدند. شرایط نگهداری با دمای 21 درجه سانتی‌گراد، رطوبت 50 درصد و سیکل نوری 12 ساعت روشنایی و 12 ساعت تاریکی و امکان دسترسی به آب و غذای کافی بود. برای تهیه عصاره الکلی 50 گرم پودر دانه سیاه دانه را با اتانل (100-97%) به مقدار 350 سی سی داخل بالن ریخته به تدریج با گرم شدن الکل عصاره سیاه دانه با آن مخلوط شده و به بالن برمی‌گردد. مبرد، کار سرد کردن بخارات اضافی را برعهده دارد. بدین ترتیب از حجم کل محلول کاسته نمی‌شود. عصاره‌گیری باحرارت شوف بالن انجام می‌شود تا مایع نسبتاً غلیظی درته بالن جمع شود. در پایان عصاره‌گیری از عصاره حذف حلال صورت گرفت. جهت تهیه عصاره آبی همان مقدار پودر در حلال (آب مقطر) عصاره‌گیری گردید (8). حیوانات در شش گروه 6 تایی کنترل، کمپرسیون، تیمار A: کمپرسیون+ تیماربا عصاره الکلی دانه‌ی گیاه سیاه دانه با دوز 75mg/kg، تیمار B: کمپرسیون+ تیمار با عصاره الکلی با دوز 50 mg/kg، تیمار C: کمپرسیون+ تیمار با عصاره آبی با دوز 75 mg/kg، تیمار D: کمپرسیون+ تیمار با عصاره آبی با دوز 50 mg/kg تقسیم شدند (24). رت‌های هر گروه با تزریق داخل صفاقی ماده بیهوشی رامپون و کتامین به نسبت 1 به 10 (6 و 60 میلی‌گرم بر کیلوگرم) بیهوش شدند (5). پس از زودودن موهای زائد ناحیه خلف ران راست حیوان، پوست به اندازه 3-2 سانتی‌متر شکافته و با کنار زدن عضلات خلف ران، عمل کمپرسیون عصب سیاتیک با استفاده از قیچی قفل‌دار (قفل دوم) به مدت 60 ثانیه

صورت گرفت، پس از کمپرسیون عصب، محل ضایعه ضدعفونی و توسط گیره فلزی بخیه زده شد. در گروه‌های تیمار اولین مرحله تزریق عصاره با دوز 50 و 75 میلی‌گرم بر کیلوگرم وزن بدن به صورت داخل صفاقی بلافاصله پس از عمل کمپرسیون انجام شد (24). پس از به هوش آمدن رت‌ها، آن‌ها به قفس‌های جداگانه انتقال داده و در شرایط استاندارد حیوان‌خانه نگهداری شدند. دومین مرحله تزریق درون صفاقی عصاره در گروه‌های تیمار 7 روز پس از اولین تزریق صورت گرفت. پس از 28 روز از تاریخ کمپرسیون با استفاده از روش پرفیوژن ابتدا بافت‌های بدن حیوانات تا حدی تثبیت، سپس از نخاع ناحیه کمری آن‌ها نمونه‌برداری صورت گرفت (5). برای یکسان بودن نمونه‌برداری، نخاع تا انتهای مخروط انتهایی از داخل ستون مهره‌ها خارج شد. سپس از انتهای مخروط انتهایی نخاع 18 میلی‌متر بالا رفته و نمونه‌هایی به طول 8 میلی‌متر تهیه گردید. با توجه به این که عصب سیاتیک از پنج ریشه عصب شامل اعصاب چهارم و پنجم کمری (L4-L5) و اول تا سوم خاجی (S1-S3) در نخاع منشأ می‌گیرد، لذا نمونه‌های 8 میلی‌متری تهیه شده، محدود به جسم سلولی نورون‌های تشکیل دهنده عصب سیاتیک می‌باشند. نمونه‌های تهیه شده از سگمانت‌های 28-24 نخاعی (25) پس از دو هفته تثبیت در تثبیت‌کننده وارد مراحل پاساژ بافتی شامل سه مرحله آبگیری از بافت با استفاده از الکل، شفاف‌سازی توسط زایلن و مرحله آغشتگی با پارافین شد. برش‌هایی با ضخامت 7 میکرون با استفاده از دستگاه میکروتوم به صورت سریالی صورت گرفت، از هر 30 برش 3 برش متوالی به لام منتقل و در نهایت از هر نمونه 30 لام تهیه شد. پس از آن نمونه‌ها با استفاده از رنگ آبی تولوئیدین رنگ‌آمیزی شدند (25). در مرحله بعدی با استفاده از دستگاه فتومیکروسکوپ از منطقه شاخ قدامی نخاع در سمت راست در لام‌های تهیه شده، از دو برش متوالی عکس‌هایی تهیه گردید. برای

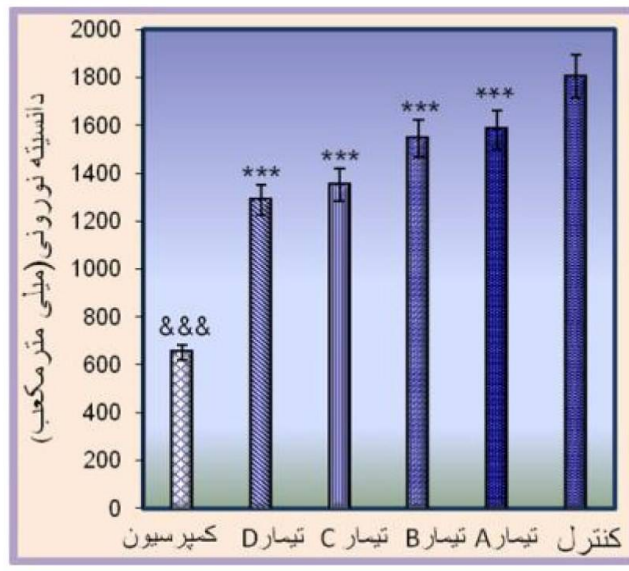
یا ضخامت هر برش. داده ها با استفاده از نرم افزار Minitab 14 و آزمون های آماری T -test و ANOVA) برای مقایسه دوتایی گروه ها تجزیه و تحلیل شدند.

نتایج

بر اساس نتایج این مطالعه میانگین و انحراف معیار دانسیته نورون های حرکتی آلفا در گروه های کنترل و کمپرسیون به ترتیب 1803 ± 24 و 650 ± 32 تعیین گردید ($P < 0/001$). میانگین دانسیته نورون های حرکتی آلفا در گروه های A، B، C و D به ترتیب 1581 ± 47 ، 1543 ± 49 ، 1350 ± 66 و 1287 ± 126 سنجش شد ($P < 0/001$). مقایسه بین دانسیته نورون های حرکتی آلفا در گروه های A، B، C و D در مقایسه با گروه کمپرسیون افزایش معنی داری نشان داد (نمودار 1) ($P < 0/001$).

شمارش نورون های حرکتی آلفا شاخ قدامی نخاع در سمت راست، از روش دایسکتور استفاده شد. در این روش در یک چهارچوب مرجع نورون ها شمارش می گردند. اگر ذره ای در چهارچوب مرجع باشد ولی در چهارچوب بعدی (در برش متوالی بعدی) نباشد، در شمارش به حساب می آید، اما اگر نورونی در هر دو چهارچوب باشد، در شمارش محسوب نمی شود (25). پس از شمارش نورون ها دانسیته نورونی توسط فرمول زیر محاسبه شد:

$ND = \frac{\sum Q}{\sum frame} \times V$ dissector
 مجموع دفعات شمارش شده در یک نمونه، $\sum frame$:
 مجموع دفعات نمونه برداری شده در یک نمونه، V :
 چهارچوب حجم چهارچوب نمونه برداری و برابر است با: $A frame \times H = V$ dissector، مساحت چهارچوب نمونه برداری، H : فاصله بین دو برش متوالی



نمودار 1- اثر عصاره آبی و الکلی سیاه دانه با دوزهای مختلف بر دانسیته نورون های حرکتی آلفای شاخ قدامی نخاع

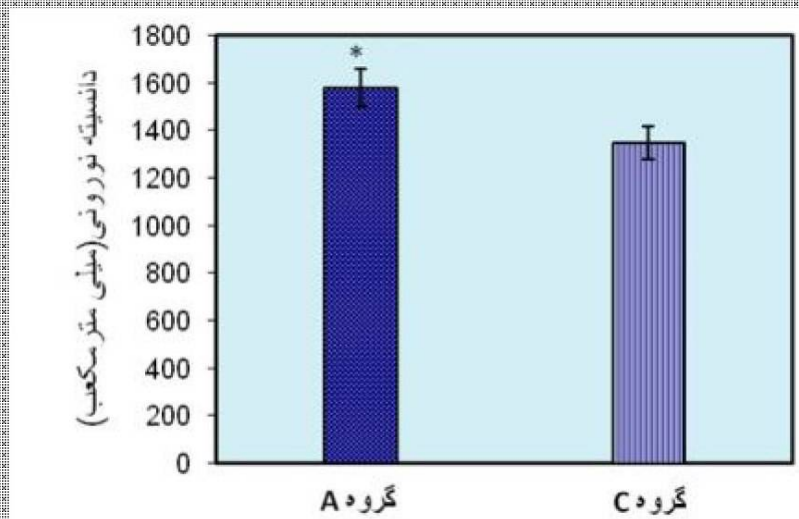
در هر گروه اعداد نشان دهنده میانگین دانسیته نورونی \pm خطای استاندارد می باشد (&&& مقایسه گروه کنترل با کمپرسیون)، (***) مقایسه گروه کمپرسیون با تیمارها) (***) به معنای ($P < 0/001$) (&&& به معنای ($P \leq 001$))

میلی گرم/کیلوگرم) سیاه دانه وجود دارد. دانسیته نورونی در گروه تیمار A نسبت به گروه تیمار C افزایش چشم گیری نشان می دهد. احتمالاً نوع و میزان مواد مؤثر در گروه A به اندازه ای بوده که بتواند اثرات حفاظتی

داده ها نشان می دهد که با مقدار ($P = 0/018$) تفاوت معناداری بین دانسیته نورونی گروه تیمار A (کمپرسیون + عصاره الکلی سیاه دانه با دوز 75 میلی گرم/کیلوگرم) با گروه تیمار C (کمپرسیون + عصاره آبی سیاه دانه با دوز 75

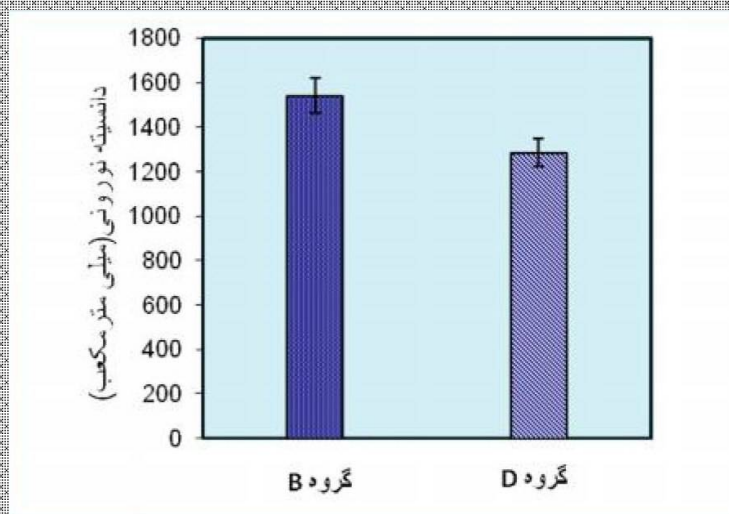
چنین مقایسه دوز 50 در دو نوع عصاره مشخص کرد که تیمار D (کمپرسیون + عصاره آبی سیاه‌دانه با دوز 50 میلی‌گرم / کیلوگرم) وجود ندارد. احتمالاً اجزاء مؤثر در سیاه‌دانه به میزان برابر در هر دو عصاره وجود دارد.

بیشتری را نسبت به گروه C اعمال نماید (نمودار 2). هم- با توجه به مقدار ($P=0/088$) تفاوت معناداری بین دانسیته نورونی گروه تیمار B (کمپرسیون + عصاره الکلی سیاه‌دانه با دوز 50 میلی‌گرم / کیلوگرم) با گروه



نمودار 2- مقایسه دانسیته نورون‌های حرکتی آلفای شاخ قدامی نخاع در نیمه راست

گروه تیمار A (کمپرسیون + عصاره الکلی سیاه‌دانه با دوز 75 میلی‌گرم / کیلوگرم) با گروه تیمار C (کمپرسیون + عصاره آبی سیاه‌دانه با دوز 75 میلی‌گرم / کیلوگرم) در هر گروه اعداد نشان دهنده میانگین دانسیته نورونی \pm خطای استاندارد می‌باشد (*به معنای $p < 0/05$).



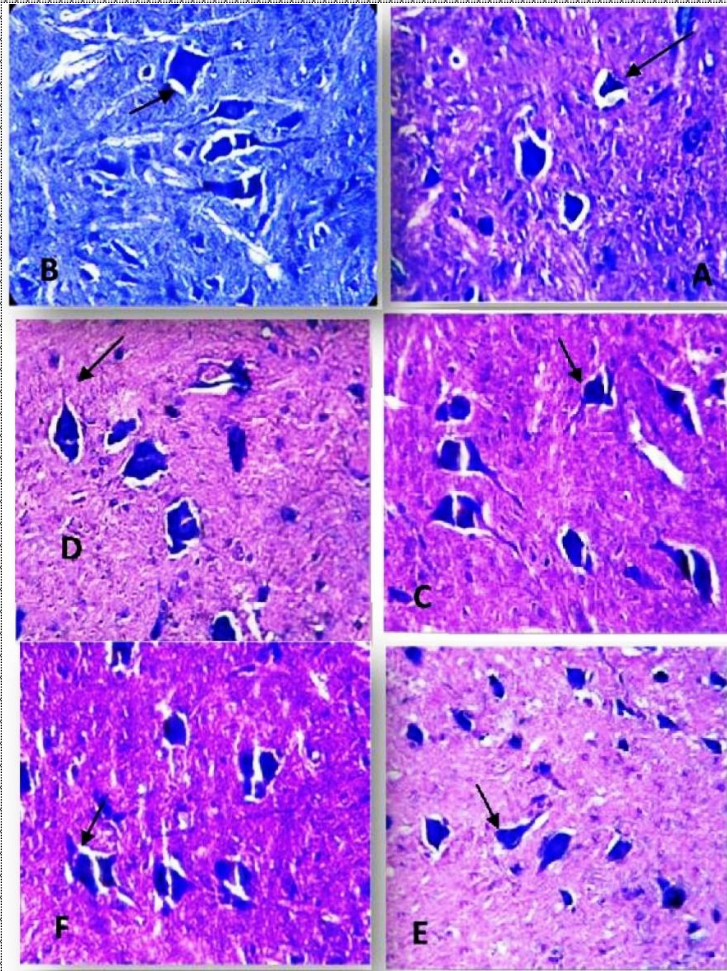
نمودار 3- مقایسه دانسیته نورون‌های حرکتی آلفای شاخ قدامی نخاع در نیمه راست

گروه تیمار B (کمپرسیون + عصاره الکلی سیاه‌دانه با دوز 50 میلی‌گرم / کیلوگرم) با گروه تیمار D (کمپرسیون + عصاره آبی سیاه‌دانه با دوز 50 میلی‌گرم / کیلوگرم) در هر گروه اعداد نشان دهنده میانگین دانسیته نورونی \pm خطای استاندارد می‌باشد.

کناره‌ها کشیده و اثرات رژنراسیون کم کم ظاهر می‌شود (شکل 1 A, B). در گروه‌های الکلی 50 و 75 میلی‌گرم / کیلوگرم به نظر می‌رسد که آثار ترمیم به تدریج

نتایج بافت شناسی: چنان چه در مشاهدات بافتی دیده می‌شود در گروه کمپرسیون شکل سلول‌ها از حالت طبیعی خارج شده و مثلی شکل شده، هسته از مرکز به

ظاهر و شکل سلولی مجدداً به سمت چند وجهی شدن
پیش رفته است (شکل 1 C-F).



شکل 1- اثر عصاره الکلی و آبی دانه ی گیاه سیاه دانه بر نورون های حرکتی آلفا

برش عرضی نخاع در نیمه راست، رنگ آمیزی آبی تولوئیدین-اریتروزین. A: گروه کنترل، B: گروه کمپرسیون، نورون های حرکتی آلفا (درشت نمایی 1600×)، C: گروه تیمار A (کمپرسیون + عصاره الکلی با دوز 75 میلی گرم/کیلوگرم)، D: تیمار B (کمپرسیون + عصاره الکلی با دوز 50 میلی گرم/کیلوگرم)، E: گروه تیمار C (کمپرسیون + عصاره آبی سیاه دانه با دوز 75 میلی گرم/کیلوگرم)، F: گروه تیمار D (کمپرسیون + عصاره آبی سیاه دانه با دوز 50 میلی گرم/کیلوگرم)

دمیلینه شدن راه های عصبی می گردد (5). عصاره الکلی دانه ی سیاه دانه (*Nigella sativa*) در رت های با کمپرسیون عصب سیاتیک، باعث افزایش معنی دار دانسیته نورون های حرکتی آلفا شاخ قدامی نخاع شده است. عصاره الکلی سیاه دانه بر روی کشت سلول های عصبی قشری موجب افزایش ترشح انتقال دهنده ی عصبی و تحریک گلو تامات و آسپارات و مهار کننده ی اسیدهای آمینه *GABA*، *aminobutyric* و گلیسین شده

بحث و نتیجه گیری

نتایج این تحقیق بیان گر این مطلب بودند که کمپرسیون ایجاد شده در عصب سیاتیک موجب کاهش دانسیته نورونی شاخ قدامی شده است. محققان نیز معتقدند این عمل موجب آپوپتوزیس و افزایش بیان ژن های پیش آپوپتوتیک *Bax*، *Apaf-1* و کاسپاز 3 و 9 بعد از آسیب دیده گی، می شود (20، 14). در آسیب حاد، آپوپتوزیس موجب دژنره شدن ثانویه در محل آسیب و

و گیاه سیاه‌دانه نیز دارای مقادیر قابل توجهی از این مواد می‌باشد، می‌تواند اثرات نوروپروتکتیوی خود را ایفا نماید (6). عصاره آبی سیاه‌دانه اثر مهارى بر تولید نیتریک اکساید (NO) دارد. این ماده یک واسطه التهابی بوده و توسط ماکروفاژها تولید می‌شود (15). بنابراین می‌توان گفت دانه‌ی سیاه‌دانه با استفاده از ترکیبات موجود در آن که دارای اثرات آنتی‌اکسیدانی و ضدالتهابی هستند به لحاظ بالینی در محافظت نورون مؤثر بوده و به همین جهت دانسیته‌ی نورونی در گروه‌های تیمار شده با عصاره‌ی الکلی و آبی دانه‌ی سیاه‌دانه در مقایسه با گروه کمپرسیون افزایش معنی داری داشته است. در جمع بندی کلی، تمام گروه‌های تیمار شده با عصاره‌های الکلی و آبی افزایش دانسیته نورونی را نسبت به گروه کمپرسیون نشان می‌دهند. حداکثر افزایش دانسیته‌ی نورونی در گروه تیمار A و حداقل افزایش دانسیته در گروه تیمار D مشاهده شده که می‌تواند به دلیل تفاوت مواد مؤثر موجود در گروه‌ها باشد. با توجه به شواهد موجود برای جلوگیری یا کاهش ضایعات سلول‌های عصبی حاصل از کمپرسیون عصب سیاتیک، استفاده از بذر سیاه‌دانه به عنوان یک ماده نوروپروتکتیو با خواص آنتی‌اکسیدانی و ضد التهابی آن مفید است. اثر حفاظتی عصاره الکلی دانه سیاه‌دانه به دلیل وجود ترکیباتی مانند تانن، فلاونوئید، آلکالوئید، نیژلون، α -توکوفرول (ویتامین E)، ترکیب P-Cymene و روغن‌های فرار مانند: thymol، Carvacrol و روغن‌هایی مانند تیموکینون و تیموهیدروکینون است و خاصیت نوروپروتکتیوی عصاره آبی نیز تحت تأثیر آلکالوئید Nigellone (محلول در آب و الکل) و ویتامین C (اسید آسکوربیک)، کاراکرول و P-Cymene می‌باشد که همه این ترکیبات دارای اثرات آنتی‌اکسیدانی و ضد التهابی بوده و با حذف رادیکال‌های آزاد، آسیب‌های سلولی وارده را تخفیف می‌دهند.

و اثرات آن روی افسردگی و ایجاد حالت آرام بخش ناشی از تأثیر اخیر آن است (9). چهار ترکیب *t-anethole*، *Carvacrol* و *Thymoquinone 4-Terpineo* در سیاه‌دانه به عنوان عوامل آنتی‌اکسیدان مؤثر هستند (16). اثر *Thymoquinone* در کاهش ایسکمی در بافت‌هایی مانند مخاط معده و مغز مشاهده می‌شود و می‌تواند موجب برقراری مجدد جریان خون در ماهیچه اسکلتی شود (10). با توجه به شواهد به دست آمده و دامنه‌ی وسیع استفاده از سیاه‌دانه به عنوان ترکیب دارویی در طب سنتی در کشورهای شرق دور، آسیا و خاورمیانه که به واسطه‌ی دامنه‌ی عملکرد گسترده‌ی این ترکیب می‌باشد می‌توان انتظار داشت که عصاره‌ی آبی یا الکلی این گیاه در جهت کاهش صدمات وارده به سیستم عصبی مرکزی مؤثر باشد که در این میان دوز مورد استفاده‌ی این عصاره در اثرات نوروپروتکتیوی آن مؤثر است (12، 3، 2). خاصیت آنتی‌اکسیدانی این ترکیبات سلول‌های عصبی را در برابر آسیب‌های اکسیداتیو حفظ می‌کند. استرس اکسیداتیو منجر به افزایش محصولات پراکسیداسیون لیپیدها مانند مالون دی‌آلدئید شده و به دنبال آن با افزایش فعالیت آنتی‌اکسیدان‌های درون‌زا مانند کاتالاز، سوپر اکسید دیسموتاز (SOD)، گلوکاتایون پراکسیداز و گلوکاتایون ردوکتاز با رادیکال‌های آزاد که به طور طبیعی توسط متابولیسم بدن تولید می‌شود، مقابله صورت می‌گیرد. فلاونوئیدها نیز به عنوان مواد آنتی‌اکسیدان به همراه ویتامین E و ویتامین C در عصاره‌ی سیاه‌دانه یافت شده و موجب جلوگیری از اکسیداسیون چربی‌ها و اثر محافظتی برای سیستم عصبی دارند (4). از آن جا که اثر آنتی‌اکسیدانی گیاهان مربوط به ترکیباتی مانند: فلاونوئیدها، روغن‌های فرار مانند: Thymol و Carvacrol و ویتامین‌هایی مانند: اسید آسکوربیک و α -توکوفرول (ویتامین E) و ترکیب P-Cymene است

منابع

1. Ahmed, MS., El Tanbouly, ND., Islam, WT., Sleem, AA., El Senousy, AS. (2005). Anti inflammatory flavonoids from *Opuntia dillenii* (Ker-Gawl) haw. Flowers growing in Egypt. *Phytother*, 19(9); 807-9.
2. Babazadeh, B., Sadeghnia, HR., Safarpour, KE., Parsaee, H., Nasri, S., Tayarani, Z. (2011). Protective effect of *Nigella sativa* and thymoquinone on serum/glucose deprivation-induced DNA damage in PC12 cells. *A J Phyto Med*, 2(3); 125-32.
3. Bafghi, AF., Vahidi, AR., Anvari, MH., Barzegar, K., Ghafourzadeh, M. (2011). The in vivo anti leishmanial activity of alcoholic extract from *Nigella sativa* seeds. *Afr J Microbiol Res*, 5(12); 1504-10.
4. Bastianetto, S., Quirion, R. (2004). Natural antioxidants and neurodegenerative disease. *Frot Biosci*, 1(9); 3447-52.
5. Behnam Rasouli, M., Mahdavi Shahri, N., Tehranipour, M., MR Nikraves. (2000). Post-operative time effects after sciatic nerve crush on the number of alpha motoneurons, using a stereological counting method (disector). *Iran Biomed J*, 4(1); 45-9.
6. Brewer, M.S. (2011). Natural antioxidants: sources, compounds, mechanisms of action, and potential applications. *Comprehensive Reviews in Food Science and Food Safety*, (10); 221-247.
7. Cannon Tamy, C. F., Alto Laura, T., McAlpine, E.F., Tansey Malu, G. (2009). Does neuroinflammation fan the flame in neurodegenerative molecular diseases? *Mol Neurodegener*, 4(47); 1-13.
8. Cicchetti, E., Chaintreau, A. (2009). Comparison of extraction techniques and modeling of accelerated solvent extraction for the authentication of natural vanilla flavors. *J Sep Sci*, 32(11); 1957-64.
9. El-Naggar, T., Serranillos MP, Gomez., Palomino, OM., Arce, P., Carretero, ME. (2010). *Nigella sativa* L. seed extract modulates the neurotransmitter amino acids release in cultured neurons in vitro. *J Biomed Biotechnol*, (16); 1-8.
10. Hosseinzadeh, H., Taiari, S., Nassiri-Asl, M. (2012). Effect of thymoquinone, a constituent of *Nigella sativa* L., on ischemia-reperfusion in rat skeletal muscle. *Naunyn-Schmiedeberg's Arch Pharmacol*, 385(5); 503-8.
11. Joung, I., Yoo, M., Woo, JH., Chang, CY., Heo, H., Kwon, YK. (2010). Secretion of EGF-Like domain of heregulin β promotes axonal growth and functional recovery of injured sciatic nerve. *Mol Cells*, 30(5); 477-484.
12. Kamal El-Din, H., El-Tahir, Dana., Bakeet, M. (2006). The black seed *Nigella sativa* Linnaeus , A mine for multi cures: A plea for urgent clinical evaluation of its volatile oil. *J T U Med Sci*, 1(1); 1-19.
13. Kanter, M. (2008). *Nigella sativa* and derived thymoquinone prevents hippocampal neurodegeneration after chronic toluene exposure in rats. *Neurochem Res*, 33(4); 579-88.
14. Li, SX., Cui, N., Zhang, CL., Zhao, XL., Yu, SF., Xie, KQ. (2006). Effect of subchronic exposure to arylamide induced on the expression of bcl-2, bax, caspase-3 in the rat nervous system. *Toxicology*, 217(1); 46-53.
15. Mahmood, MS., Gilani, AH., Khwaja, A., Rashid, A., Ashfaq, MK. (2003). The in vitro effect of aqueous extract of *Nigella sativa* seeds on nitric oxide production. *Phytother Res*, 17(8); 921-4.
16. Vanamala, J., Kester, AC., Heuberger, AL., Reddivari, L. (2012). Mitigation of obesity-promoted diseases by *Nigella sativa* and thymoquinone. *Plant Foods Hum Nutr*, 67(2); 111-19.
17. Yuan, G., Wahlqvist, ML., He, G., Yang, M., Li, D. (2006). Natural products and anti-inflammatory activity. *Asia Pac J Clin Nutr*, 15 (2); 143-152.
18. Mohamadin, A.M., Sheikh, B., El-Aal, AAA., Abbasi, AAA I-. (2010). Protective effects of *Nigella sativa* oil on propoxur-induced toxicity and oxidative stress in rat brain regions. *Pest Bioch Physiol*, 1 (98); 128-134.
19. Nair, MP., Mahajan, S., Reynolds, J. L., Aalinkeel, R., Nair, H., Schwartz, S. A. (2006). The flavonoid quercetin inhibits prion inflammatory cytokine (Tumor necrosis factor alpha) gene expression in normal peripheral blood mononuclear cells via clin. vaccin modulation of the NF- kappa beta system. *Immunology. Clin Vaccine Immunol*, 13(3); 319-28.
20. Nestic, O., Xu, GY., McAdoo, D., High, KW., Hul Sebosch, C. Perezpolo, R. (2001). IL-1 receptor antagonist prevents apoptosis and caspase-3 activation after spinal cord injury. *J Neurotrauma*, 18(9); 947-56.
21. Salem, ML. (2005). Immunomodulatory and therapeutic properties of the *Nigella sativa* L. seed. *Int Immunopharmacol*, 5(13); 1749-1770.

22.Samar, H., Ray, H. (2008). *Role of electrical stimulation for rehabilitation and regeneration after spinal cord injury: an overview. Eur Spine J*, 17; 1256-69.

23.Stoll, G. (2004). *Find all citations by this author (default). Stys PK, Molecular mechanisms of CNS axonal injury: Lessons from anoxia/ischemia. A S Med*, 4(4B); 327-30.

24.Tehranipour, M., Ghadamyari, T. (2010). *The effects of root aquatic extract of Salvia*

staminea on neuronal density of alpha motoneurons in spinal cord anterior horn after sciatic nerve compression in rats. J Biol Sci. , 10(1); 48-52.

25.Tehranipour, M., Kabiri, M. (2009). *The effect of exogenous testosterone administration on peripheral nerves regeneration after sciatic nerve compression in Rat. J Biol Sci*, 9(7); 692-696.



Archive of SID