

اثرات سلول‌های بنیادی مزانشیمی ژله و ارتون به همراه صمغ درخت بنه در درمان آسیب‌های پوستی ناشی از سوختگی

الهام حویزی^۱

۱- استادیار، گروه زیست‌شناسی، دانشکده علوم، دانشگاه شهید چمران اهواز، اهواز، ایرا e.hoveizi@scu.ac.ir

تاریخ دریافت: ۹۸/۵/۳۰ تاریخ پذیرش: ۹۹/۲/۲۰

چکیده

زمینه و هدف: سوختگی یکی از آسیب‌های رایج در جهان است که می‌توان از روش‌های نوین مانند سلول‌درمانی و طب سنتی برای درمان آن استفاده کرد. هدف از مطالعه حاضر بررسی اثرات ضمادی از صمغ بنه و روغن حیوانی به همراه سلول‌های بنیادی مزانشیمی ژله و ارتون در درمان سوختگی درجه سه در رت‌های نژاد ویستار می‌باشد.

روش کار: در این آزمایش تجربی، سلول‌های بنیادی از طریق جداسازی سلول‌های ژله و ارتون از بندناف انسانی حاصل شد. برای انجام این مطالعه ۲۸ رت بواسطه استامپ فلزی سوزانده و سپس به طور تصادفی در دو گروه کنترل (۷ موش) و تیمار (۲۱ موش) تقسیم شدند. گروه تیمار به سه دسته (هر گروه ۷ موش) تیمار با ضماد، سلول‌درمانی و سلول‌درمانی بعلاوه ضماد تقسیم شدند. به هر رت تعداد ۱۰^۶ سلول در پاساژ سه و به صورت زیرجلدی تزریق شد. در روز ۳۰ بعد از درمان آسان‌کشی با کلروفروم و تهیه مقاطع بافتی با رنگ آمیزی هماتوکسیلین-انوزین و تری کروم‌ماسون برای بررسی‌های میکروسکوپی صورت گرفت.

یافته‌ها: مشاهدات میکروسکوپی نشان داد که در گروه‌های تیمار روند بهبودی با سرعت بالاتری نسبت به گروه کنترل انجام گرفت. هم‌چنین بعد از گذشت ۳۰ روز روش سلول‌درمانی + ضماد به‌طور معنی‌داری موثرتر نسبت به ضماد و تزریق سلول به‌تنهایی بود. مطالعات بافت‌شناسی نشان دهنده‌ی ازدیاد معنی‌دار در آئوپوئز، سنتز کلاژن، تعداد سلول‌ها، ضخامت لایه‌های پوست و در نهایت تسریع ترمیم زخم در نمونه‌های تیمار در مقایسه با نمونه‌های گروه کنترل بود.

نتیجه‌گیری: براساس نتایج به‌دست آمده، روش‌های درمانی هم‌زمان استفاده شده در این مطالعه در تسریع ترمیم زخم‌های پوستی در مدل حیوانی به‌طور معنی‌داری تأثیر گذار بوده است.

واژه‌های کلیدی: سوختگی، سلول‌درمانی، صمغ درخت بنه، مطالعات بافت‌شناسی، سلول‌های بنیادی ژله و ارتون.

مقدمه

می‌برند. حدود ۹۵ درصد از مرگ‌های ناشی از سوختگی مربوط به آتش‌سوزی در کشورهای کم‌درآمد و با درآمد متوسط رخ می‌دهد (۲۵). سوختگی به‌عنوان یکی از عمده‌دلائل آسیب بافتی پوست شناخته می‌شود که علاوه بر افزایش آسیب‌پذیری نسبت به ورود عوامل بیگانه، موجب از دست رفتن آب بدن و شکل طبیعی پوست می‌شود (۳۰). سوختگی نوعی آسیب به

سوختگی یکی از مخرب‌ترین آسیب‌ها و نگرانی‌های عمده‌ی سازمان جهانی بهداشت است (۱۹، ۲۹). سوختگی در رده‌ی چهارم شایع‌ترین آسیب‌ها بعد از تصادفات رانندگی، سقوط‌ها و خشونت‌های بین فردی قرار گرفته است. هر ساله بیش از ۳۰۰۰۰۰ نفر در اثر سوختگی می‌میرند. میلیون‌ها نفر از معلولیت و ناتوانایی‌های اجتماعی، روانی و اقتصادی ناشی از سوختگی رنج

به مقدار قابل توجه افزایش دهد (۸). التیام زخم پوستی روندی است که با هماهنگی بافت‌ها، سلول‌ها و فاکتورهای مختلف صورت می‌گیرد. مکانیسم‌های احتمالی موثر در تسریع بهبود زخم شامل افزایش عوامل رشد، افزایش تعداد ماکروفاژها، قدرت کشش‌پذیری زخم، ایجاد عروق، سنتز کلاژن و تعداد فیروبلاست‌ها است. عواملی که سبب کاهش التهاب و ضد عفونی زخم می‌شوند می‌توانند بر ترمیم سوختگی اثر مثبت داشته باشند. میزان رگ‌زایی و توسعه‌ی عروق خونی در واقع یکی از موثرترین عوامل ترمیم زخم است. هم‌چنین از عمیق شدن زخم سوختگی ممانعت می‌کند. اگر عاملی مانند دارو بتواند از طریق مکانیسم‌های بیوشیمیایی و فارماکولوژیک تشکیل عروق خونی را تشدید کند و قادر به تغییر گردش خون بافتی در ناحیه‌ی سوختگی شود باعث ترمیم می‌گردد (۸). استفاده از سلول‌های بنیادی در برنامه‌های بازسازی بافتی به دلیل سهولت امکان تکثیر و جداسازی در شرایط آزمایشگاهی و توانایی بالقوه‌ی آن‌ها در پیشبرد و تسریع روند بهبود آسیب‌های بافتی از طریق تولید فاکتورهای رشد متعدد بسیار مورد توجه قرار گرفته است (۲۰). در این مطالعه، جداسازی و کشت سلول‌های بنیادی مزانشیمی از ژله وارتون بندناف انجام گرفت. تلاش‌های متعددی برای جداسازی و کشت سلول‌های بنیادی از پوست انسان و موش صورت گرفته است که منجر به درک بهتری از عوامل مولکولی، مسیرهای سیگنالینگ و وقایع سلولی شده است (۳). امروزه سلول‌های بنیادی ژله وارتون بندناف به عنوان یک منبع مناسب سلولی مورد توجه قرار گرفته اند. علت استفاده از این سلول‌ها دسترسی آسان، کم هزینه بودن، عدم وجود روش‌های تهاجمی در جدا کردن بافت از شخص دهنده، توانایی تمایز به سلول‌های مختلف و منابع فراوان این سلول‌ها می‌باشد (۱۴). بندناف شامل دو شریان و یک ورید بندناف است و هر دو در بافت همبند

گوشت یا پوست است که بر اثر گرما، برق، مواد شیمیایی، اصطکاک یا پرتو به وجود می‌آید و ممکن است با اختلالات عاطفی و روانی همراه باشند. در سوختگی با ضخامت کامل یا سوختگی درجه سوم به همه‌ی لایه‌های پوست آسیب می‌رسد و درمان‌های مورد نیاز به شدت سوختگی بستگی دارد (۱۶). به‌طور کلی فرآیند ترمیم سوختگی شامل مجموعه‌ای از فرآیندهای سلولی، مولکولی و بافتی می‌باشد که در این بین رگ‌زایی و تشکیل یک شبکه‌ی عروقی وسیع، نقش مهمی در گسترش یک محیط التهابی موضعی جهت پاکسازی این محیط از عوامل بیگانه و پاتوژن‌ها را دارا می‌باشد (۳۳). در واقع ترمیم زخم یک فرآیند چهار مرحله‌ای هم‌پوشانی کننده شامل مراحل انعقاد، التهاب، فیروپلازی و تغییر آرایش بافتی است. در فاز انعقاد، در نتیجه انقباض عروق و آزاد شدن کاتکول‌آمین‌ها دی‌پدز آغاز می‌گردد. در فاز التهاب، زخم به وسیله‌ی سلول‌های فاگوسیتوزکننده اشغال می‌شود. در فاز فیروپلازی، فیروبلاست‌هایی که به زخم مهاجرت کرده‌اند انواع کلاژن را سنتز و ترشح می‌کنند و در نتیجه به استحکام زخم افزوده می‌شود و آنژیوژنز در این مرحله رخ می‌دهد. در مرحله‌ی تغییر آرایش بافتی، بافت حالت طبیعی خود را به دست می‌آورد (۱). با توجه به این مطالعات به نظر می‌رسد، استفاده از روش‌های نوین هم‌چون سلول درمانی به عنوان یک رهیافت غیر تهاجمی، بتواند جایگزین مناسبی برای روش‌های قدیمی درمان باشد. سلول‌درمانیک استراتژی جالب و مؤثر در درمان بیماری‌هاست و شامل جایگزین کردن سلول‌های بنیادی یا بافت ساخته شده از سلول‌های بنیادی برای بیماری و آسیب‌های مختلف است و تاکنون طی تحقیقات متنوع، سلول‌های بنیادی مختلف در درمان بیماری‌ها به کار رفته‌اند (۷). Gu و همکاران (۲۰۱۴) دریافتند سلول‌های بنیادی با منشا چربی می‌تواند سرعت ترمیم زخم رت را

گیرد (۲۳). همچنین در سال ۲۰۱۹ Hashemi و همکاران برای درمان زخم‌های مزمن همچون زخم‌های دیابتی از داربست‌های بیولوژیک به همراه سلول‌های ژله‌ی بندناف انسانی استفاده کردند و در نتایج خود بیان داشتند که بعد از حدود ۹ روز استفاده از این سلول‌ها سبب کاهش معنی‌داری در اندازه‌ی زخم‌های مزمن گردید و بنابراین سبب تسریع در بهبود این زخم‌ها گردیدند (۹). بعلاوه ترکیب طب سنتی ایرانی با درمان‌های نوین می‌تواند ایده‌ای بسیار موثر برای درماتوزهای بیماری باشد. قابل ذکر است که گزارشات سازمان بهداشت جهانی تایید کرده که هنوز بیش از ۸۰ درصد از مردم دنیا از طب سنتی و گیاه‌های دارویی برای درمان انواع بیماری‌ها استفاده می‌کنند. امروزه در برخی از مناطق ایران از ترکیب روغن حیوانی و صمغ بنه برای درمان سوختگی استفاده می‌شود. *Pistacia atlantica* یکی از گونه‌های پسته وحشی در ایران است که در مناطق زیادی از کشور و بویژه نواحی زاگرس بصورت خودرو می‌روید (۵). در طب سنتی ایران از این گیاه و صمغ آن در موارد زیادی از جمله در درمان مشکلات معده، عفونت‌ها، آگزما، آسم استفاده و به‌عنوان ضد التهاب، ضد ویروس و ضد باکتری کاربرد دارد. صمغ بنه شامل ترکیباتی همچون ترکیبات اسید چرب، ترانس و رینول و پینن می‌باشد که مطالعاتی در ارتباط با فعالیت‌های بیولوژیک و بویژه ضد میکروبی آنها انجام گرفته است (۲، ۱۵). همچنین روغن حیوانی گوسفند نیز سرشار از اسیدهای چرب غیر اشباع است که بطور سنتی در برخی مناطق ایران برای ترمیم سوختگی استفاده می‌گردد (۱۱). با توجه به آنچه گفته شد هدف از مطالعه‌ی حاضر بررسی اثرات سلول درمانی و ضماد صمغ درخت بنه ترکیب شده با روغن حیوانی گوسفند و بررسی اثر هم‌زمان این ضماد به‌همراه سلول درمانی در درمان سوختگی درجه سه در رت‌های نژاد ویستار می‌باشد.

موکوسی خاصی، به نام ژله‌وارتون، که به وسیله‌ی اپیتلیوم آمیونی پوشیده شده است، قرار دارند. بندناف زبانه‌های بیمارستانی در نظر گرفته شده و دست‌یابی به این سلول‌ها روشی غیر تهاجمی محسوب می‌شود، علاوه بر این دسترسی به سلول‌های بنیادی مزانشیمی بندناف دست و پاگیر نیست و فاقد مشکل اخلاقی است. سلول‌های بنیادی مزانشیمی بندناف شبیه سلول‌های بنیادی استخراج شده از منابع دیگر ظرفیت مجزایی برای خودتجدیدی دارند، در حالی که چندتوانی خود را حفظ می‌کنند و توانایی تمایزی بالایی دارند هرچند که برخی از این توانایی‌های تمایزی به صورت جزئی شناخته شده‌اند (۲۲، ۲۷). مطالعات نشان داده که سلول‌های بنیادی ماتریکس بندناف (UCMS) قادرند در محیط کشت به سلول‌های عصبی، عضلانی، قلبی، غضروفی و استخوانی تمایز یابند همچنین تزریق این سلول‌ها به مغز موش صحرایی باعث بهبود علائم پارکینسون موش‌ها و تمایز این سلول‌ها به سلول‌های عصبی شده است، بر این اساس، می‌توان این سلول‌ها را در زمره سلول‌های پرتوان به شمار آورد (۲۴، ۲۸). علاوه بر این سلول‌های بنیادی مزانشیمی بندناف به دلیل خواص تعدیلی ایمنی آن‌ها مورد توجه زیادی قرار گرفته‌اند. به طوری که امروزه سلول‌های بنیادی مزانشیمی به‌عنوان یک منبع مناسب، برای احیای پزشکی و ایمنی درمانی پیشنهاد شده‌اند (۱۰). در سال ۲۰۱۹ Nazempour و همکاران از سلول‌های بنیادی ژله‌ی وارنون بندناف انسان برای درمان مدل سوختگی در رت استفاده کردند. آنها در این مطالعه از داربست آسلولار شده آمیون انسانی به همراه سلول‌های ژله‌ی وارنون در درمان مدل سوختگی استفاده کردند و نتایج آنها نشان داد که سلول-درمانی و اثرات ضد التهابی این سلول‌ها تاثیر چشم‌گیری در بهبود زخم‌های سوختگی داشته است و می‌تواند به‌عنوان روشی نوین در درمان سوختگی مورد توجه قرار

مواد و روش‌ها

این مطالعه بصورت تجربی بوده و در سال‌های ۱۳۹۷ تا ۱۳۹۸ و با رعایت کامل ضوابط اخلاقی کار بر روی حیوانات آزمایشگاهی، در آزمایشگاه تحقیقاتی کشت سلول دانشکده علوم، دانشگاه شهید چمران اهواز انجام شد.

جداسازی و کشت سلول‌های بنیادی مزانشیمی از ژله و ارتون بندناف

در ابتدا بند ناف پس از به دست آمدن و خارج شدن خون بلافاصله در سرم فیزیولوژیک حاوی آنتی‌بیوتیک (پنی سیلین / استرپتومایسین ۵٪) به آزمایشگاه کشت سلول منتقل و سپس توسط بافر فسفات سالین (PBS) حاوی آمفوتریسین ۱٪ و حاوی آنتی‌بیوتیک ۳٪ شستشو داده شد. مطابق روش‌ها ذکر شده در مقالات قبلی جداسازی سلول صورت گرفت (۱۴). بطور خلاصه بافت بندناف تکه تکه شد و رگ‌های خونی و پرده‌های جنین کنار زده شد و ژله و ارتون جداسازیو استحلال به روش قطعات بافتی (Explant) انجام شد. پس از جداسازی، سلول‌ها به فلاسک منتقل و در انکوباتور با دمای ۳۷ درجه سانتی‌گراد، ۵ درصد CO₂ و ۹۵ درصد رطوبت به مدت چند هفته تا پاساژ سوم کشت داده شدند. محیط کشت هر ۳ روز یکبار تعویض و سلول‌ها بطور روزانه در زیر میکروسکوپ مورد مطالعه قرار گرفتند. سپس سلول‌ها در فلاسک T25 (SPL, Korea) و در محیط کشت DMEM (Gibco, USA) همراه با ۱۰٪ سرم جنینی گاو (FBS (Gibco, USA) و ۱٪ آنتی‌بیوتیک استرپسین (Gibco, USA) تا پاساژ سوم نگهداری شدند و بدنبال آن و بعد از پر کردن کف فلاسک با تراکم بالای ۸۰٪ با استفاده از ترپسین / EDTA (Gibco, USA, 25%) پاساژ و با استفاده از لام نئوبار شمارش و به تعداد مساوی ۱۰۶ × ۱ در هر میکروتیوپ محتوی ۰/۵ میلی‌لیتر ریخته و به صورت زیرجلدی با استفاده از سرنگ

انسولین در لبه‌های زخم سوختگی تازه ایجاد شده تزریق شدند (۱۰).

مطالعات حیوانی و ایجاد مدل سوختگی

در این مطالعه که بر روی رت‌های نر نژاد ویستار انجام گرفت، تعداد ۲۸ سررت با وزن ۲۰۰-۲۵۰ گرم از خانه‌ی حیوانات دانشکده‌ی دامپزشکی دانشگاه شهید چمران اهواز تهیه شد و پس از خریداری حیوانات به خانه‌ی حیوانات دانشکده‌ی علوم منتقل شدند و به مدت یک هفته در شرایط استاندارد برای سازگاری با محیط جدید نگهداری شدند (امکان دسترسی به آب و غذا نامحدود بود و ۱۲ ساعت روشنایی و ۱۲ ساعت تاریکی). مدل سوختگی درجه‌ی سه با استفاده از یکاستامپ فلزی به قطر ۱ سانتی‌متر که به مدت چند دقیقه در آب جوش با دمای ۱۰۰ درجه‌ی سانتی‌گراد قرار داده شد، ایجاد شد. ابتدا حیوانات با استفاده از تزریق درون صفاقی مخلوطی از کتامین (۸۰ میلی‌گرم/کیلوگرم) و زایلازین (۱۰ میلی‌گرم/کیلوگرم) بی‌هوش شدند و پس از مشاهده‌ی علائم بی‌هوشی موهای ناحیه‌ی پشت حیوانات تراشیده شد و با بتادین ضدعفونی شدند. استامپ داغ به مدت ۳۰ ثانیه بر روی بدن موجود قرار داده شد. بعد از القای مدل سوختگی، رت‌ها در ۲ گروه کنترل و تیمار به‌طور تصادفی تقسیم شدند. رت‌های گروه کنترل بدون استفاده از درمان خاص و رت‌های گروه تیمار به سه دسته تقسیم شدند دسته‌ی اول مالیدن روزانه ضماد (ترکیب ۱ به ۲ از صمغ و روغن)، دسته‌ی دوم تزریق زیرجلدی سلول‌های بنیادی در اطراف ناحیه‌ی سوختگی و دسته‌ی سوم با تزریق هم‌زمان سلول و مالش روزانه ضماد تحت درمان قرار گرفتند. حیوانات به‌صورت جداگانه در قفس‌های استاندارد با شرایط روز و شب طبیعی و امکان دسترسی نامحدود به آب و غذا تا انتهای دوره‌ی درمان نگهداری شدند (۲۱، ۳۵).

مطالعات هیستومورفومتری

مطالعات بافت‌شناسی در این پژوهش تغییرات رنگ در نمونه‌های با رنگ‌آمیزی تری کروم‌ماسون نشان داد که سنتز کلاژن در نمونه‌های گروه‌های تیمار نسبت به نمونه‌های گروه کنترل سریع‌تر شروع شده و میزان کلاژن نیز بیش‌تر بوده است. شدت رنگ آبی کلاژن که نشان‌دهنده‌ی میزان تشکیل کلاژن است نشان داد روند تشکیل کلاژن در گروه‌های تیماری به‌طور محرزتری سریع‌تر از گروه کنترل بود. میانگین تعداد عروق خونی و سلول‌های فیبروبلاست در روز ۴۰ پس از تیمار در گروه‌های تیمار و کنترل تفاوت معنی‌داری ($p < 0/05$) نشان دادند. نتایج مورفولوژیکی و هیستولوژیکی در این پژوهش نشان داد که در بین نمونه‌ای تیمار بعد از ۳۰ روز در نمونه‌های گروهی که فقط سلول دریافت کرده بودند بهبودی و بسته شدن محل زخم سریع‌تر از نمونه‌ای که فقط ضمد دریافت کرده بودند اتفاق افتاده است (شکل‌های ۲ و ۳). در مقایسه تعداد رگ‌های خونی و ضخامت اپیدرم در این دو گروه تفاوت معنی‌داری مشاهده نشد اما مقایسه تعداد سلول‌های فیبروبلاستی، تشکیل کلاژن و ضخامت درم در گروه دریافت‌کننده سلول بطور معنی‌داری بیشتر از گروه دریافت‌کننده ضمد بود. همچنین مطالعات نشان داد که گروه تیمار هم‌زمان (ضمد + سلول) بسیار سریع‌تر از دو گروه دیگر ترمیم شده و داده‌های کمی حاصل از مطالعات بافت‌شناسی نشان‌دهنده افزایش معنی‌دار تعداد سلول‌های فیبروبلاستی، رگ‌زایی و تشکیل کلاژن و افزایش ضخامت درم در گروه تیمار هم‌زمان نسبت به دو گروه دیگر بود (جداول ۱ و ۲).

برای انجام مطالعات میکروسکوپی، حیوانات در روز ۳۰ تحت آسان‌کشی با کلروفورم قرار گرفته و پوست ناحیه‌ی تحت درمان با اسکالپل در ابعاد ۲×۲ جدا شد. پس از تهیه‌ی مقاطع بافتی و انجام رنگ‌آمیزی‌های عمومی هماتوکسیلین-ئوزین و اختصاصی تری کروم-ماسون عکس‌برداری با میکروسکوپ نوری برای بررسی‌های بافتی با استفاده از نرم‌افزار ImageJ انجام شد. نتایج با استفاده از نرم‌افزار SPSS (Ver.16) و آزمون‌های آماری ANOVA و Tukey به صورت (Mean±SEM) مورد ارزیابی قرار گرفت. رسم جدول‌ها در نرم‌افزار Word 2016 و رسم نمودارها در نرم‌افزار Excel 2016 انجام گرفت و تفاوت‌هایی با $p < 0/05$ معنی‌دار در نظر گرفته شد.

نتایج

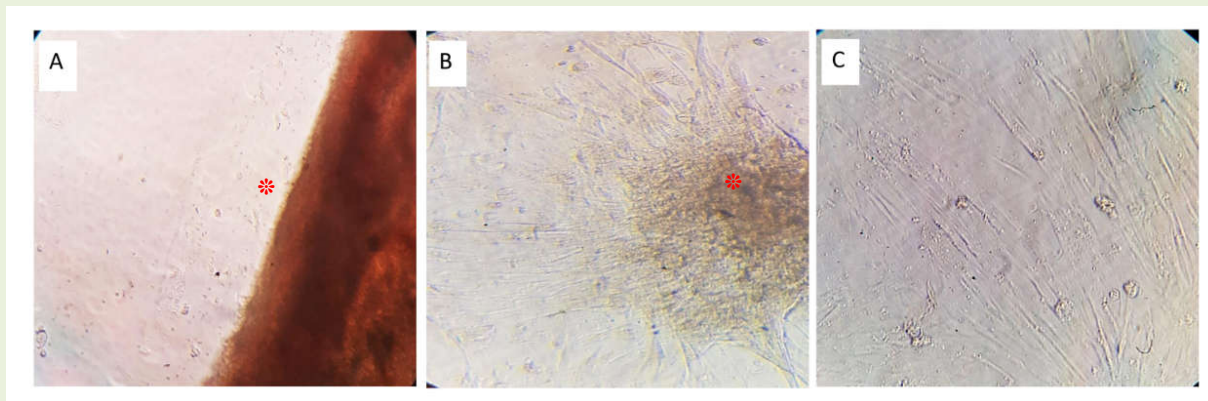
بررسی مورفولوژی سلول‌های سلول‌های بنیادی

مزانشیمی ژله و ارتون

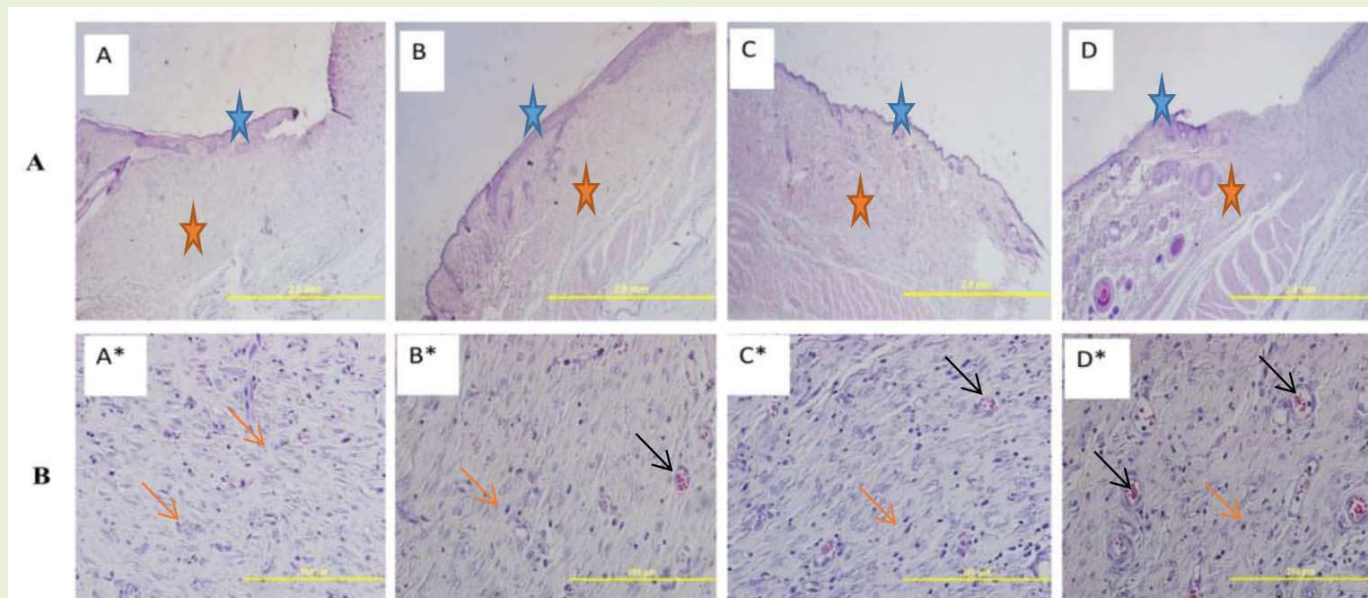
بررسی مورفولوژی سلول‌های سلول‌های بنیادی مزانشیمی ژله و ارتون کشت داده شده با استفاده از میکروسکوپ اینورت انجام گرفت، شکل ۱ نشان‌دهنده‌ی چونگی خروج و رشد این سلول‌ها و حالت دوکی شکل و کشیده سلول‌ها، ارتباطات سلولی و سالم بودن سلول‌ها می‌باشد (شکل ۱).

نتایج هیستومورفومتری

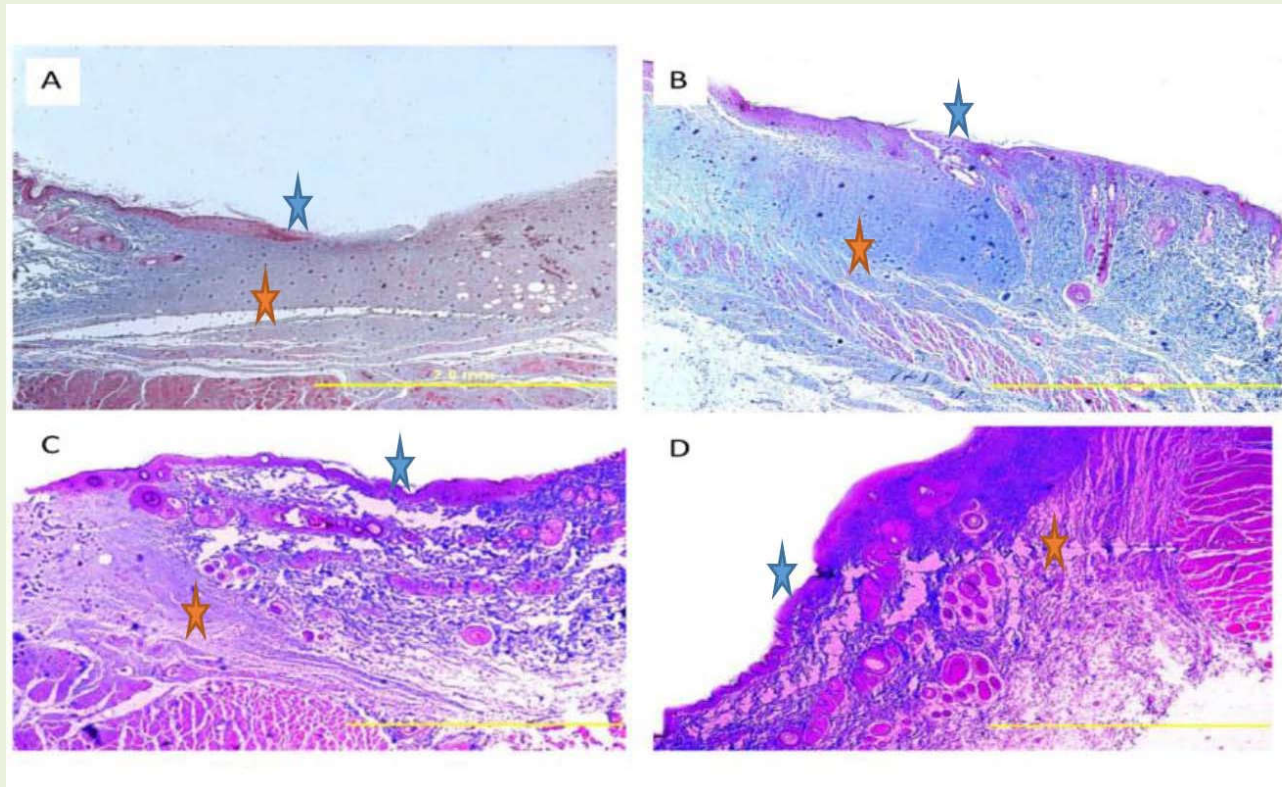
همچنین بررسی‌های میکروسکوپی در نمونه‌های با رنگ‌آمیزی H&E در روز ۳۰ نشان داد که ضخامت درم و اپی‌درم در گروه‌های تیماری نسبت به گروه کنترل به‌طور معنی‌داری بیشتر بود. در نتایج به‌دست آمده از



شکل ۱- تصاویر حاصل از بررسی مورفولوژی سلول‌های بنیادی مزانشیمی ژله وارتون بندناف انسان A: قطعات بافتی کشت شده به روش Explant; B: سلول‌های ژله وارتون در حال خروج، گسترش و تکثیر; C: مورفولوژی سلول‌های ژله وارتون در پاساژ سوم. تصاویر با استفاده از میکروسکوپ اینورت و بزرگ‌نمایی $\times 20$ ثبت گردیده است. ستاره قرمز به خروج سلول‌های مزانشیمی از قطعات بافتی اشاره دارد.



شکل ۲- بررسی مورفولوژیکی درم و اپی‌درم پوست در روز ۳۰ با استفاده از رنگ آمیزی H&E با استفاده از میکروسکوپ نوری. A* و A: نمونه کنترل، B* و B: نمونه درمان با ضماد، C* و C: نمونه سلول‌درمانی، D* و D: سلول‌درمانی + ضماد (تصاویر ردیف A با بزرگ‌نمایی $\times 4$ و تصاویر ردیف B با بزرگ‌نمایی $\times 40$ گرفته شده است). در این شکل ستاره‌های آبی نشان دهنده اپیدرم و ستاره‌های نارنجی نشان‌دهنده درم هستند. همچنین فلش‌های نارنجی نشان دهنده سلول‌های فیروپلاست و فلش‌های مشکی نشان‌دهنده عروق خونی می باشند.



شکل ۳- بررسی مورفولوژیکی میزان تشکیل و تراکم کلاژن در روز ۳۰: تراکم کلاژن در گروه کنترل نسبت به گروه‌های تیمار به صورت معنی‌داری کمتر بود. در گروه سلول‌درمانی + ضماد به نسبت دو گروه درمانی تراکم کلاژن به صورت معنی‌دار بیش‌تر بود. تراکم کلاژن در گروه سلول‌درمانی در مقایسه با گروه ضماد بیش‌تر بود. A. نمونه کنترل، B. نمونه ضماد، C. نمونه سلول‌درمانی، D. نمونه سلول‌درمانی + ضماد (تصاویر با بزرگ‌نمایی *۴ گرفته شده است). در این شکل ستاره‌های آبی نشان‌دهنده اپیدرم و ستاره‌های نارنجی نشان‌دهنده درم هستند.

جدول ۱- مقایسه‌ی میانگین ضخامت اپی‌درم و درم بر حسب میکرومتر در روز ۳۰ پس از درمان

الف. نمونه کنترل، ب. نمونه ضماد، ج. نمونه سلول‌درمانی، د. نمونه سلول‌درمانی + ضماد.

گروه	ضخامت اپیدرم بر حسب میکرومتر	ضخامت درم بر حسب میکرومتر
گروه الف	$16 \pm 3/96$ a	$448 \pm 11/13$ a
گروه ب	$38 \pm 5/1$ b	$580 \pm 14/14$ b
گروه ج	$39 \pm 4/4$ b	$647 \pm 9/8$ c
گروه د	$64 \pm 9/6$ c	$810 \pm 15/4$ d

تیمارها با حروف لاتین متفاوت، اختلاف آماری معنی‌داری دارند ($p \leq 0/05$)

جدول ۲- مقایسه‌ی میانگین تعداد سلول‌های فیبروبلاست و عروق خونی در روز ۳۰ پس از درمان:

الف. نمونه کنترل، ب. نمونه ضماد، ج. نمونه سلول‌درمانی، د. نمونه سلول‌درمانی + ضماد.

گروه	تعداد سلول‌های فیبروبلاست	تعداد عروق خونی
گروه الف	$a \ 45 \pm 3$	$a \ 10 \pm 1$
گروه ب	$b \ 57 \pm 7$	$b \ 13 \pm 2$
گروه ج	$c \ 62 \pm 3$	$b \ 13 \pm 2$
گروه د	$d \ 74 \pm 4$	$c \ 17 \pm 1$

حروف غیر مشترک بیان‌گر وجود تفاوت معنی‌دار در سطح اطمینان $p < 0.05$ می‌باشد

بحث و نتیجه‌گیری

نتایج حاصل از پژوهش حاضر نشان داد که تزریق زیرجلدی سلول‌های بنیادی مزانشیمی ژله وارتون در ناحیه‌ی سوختگی، باعث تسریع روند ترمیم زخم شده و مدت زمان لازم برای بهبود کامل زخم را کاهش داد. مکانیسم دقیق تاثیر سلول‌های بنیادی در بهبود زخم کاملاً مشخص نیست، هر چند که با توجه به مطالعاتی که تا به حال انجام شده تاثیر داروهای مختلف و سلول‌درمانی به همراه هم عامل تسریع در ترمیم زخم بوده است (۱۵). هم‌راستا با روش‌های درمانی ما مطالعاتی انجام شده است از جمله Zuliani و همکاران (۲۰۱۳) با کشت سلول‌های فیبروبلاستی و پیوند این سلول‌ها به مدل حیوانی موفق به افزایش معنی‌داری در روند بهبودی زخم‌های پوستی شدند (۳۶). هم‌چنین Pezeshki و همکارانش (۲۰۱۴) موفق به درمان زخم‌های پوستی با استفاده از پیوند سلول‌های بنیادی مزانشیمی کشت‌داده شده بر داربست کیتوزان/ژلاتین شدند که سلول‌های کشت‌داده شده در آزمایشگاه را با قرار دادن بر داربستی که از کیتوسان و ژلاتین بود به محل زخم پیوند داده شد و در نهایت مشاهده شد که گروه تیمار نسبت به گروه کنترل افزایش معنی‌داری در روند بهبودی نشان داد (۲۶). به‌طور کلی نتایج حاصل از این مطالعه بیان‌گر این مسئله می‌باشد که در مدت زمان کوتاهی می‌توان از طریق کشت سلول در محیط آزمایشگاه، سلول‌های حاصل را در محل زخم تزریق کرده و سبب ترمیم زخم گردید. در این مطالعه

استفاده هم‌زمان از ضماد صمغ بنه و روغن حیوانی در کنار سلول‌درمانی اثر چشم‌گیری در بهبود روند ترمیم داشت. به نظر مهمترین اثر صمغ بنه در بهبود روند زخم می‌تواند بدلیل خاصیت ضد میکروبی و ضد التهابی آن باشد. همچنین، گرچه مکانیسم اثر مصرف موضعی روغن حیوانی بر ترمیم زخم به‌طور دقیق مشخص نیست، اما به نظر می‌رسد مصرف روغن‌های حیوانی که به مقدار فراوانی حاوی اسیدهای چرب غیر اشباع هستند بخاطر اثرات ضد میکروبی، التهاب محل زخم را کاهش داده و به تسریع ترمیم آسیب‌های پوستی و سوختگی کمک می‌کنند. بعلاوه پژوهش‌های علمی گزارش داده اند که مصرف موضعی اسیدهای چرب با زنجیره کوتاه با تامین اسیدهای چرب ضروری می‌توانند سبب افزایش تکثیر سلولی در پوست شده و تشکیل اسکار هیپرتروفی را مهار کنند (۱۳، ۳۴). مطالعه ما نیز تایید کرد ضماد محتوی صمغ بنه و روغن حیوانی سبب افزایش معنی‌دار رگ‌های خونی، سلول‌های فیبروبلاستی و ضخامت کلاژن در محل آسیب نسبت به نمونه کنترل گردیده است. در سال ۱۳۹۶ باقری و همکاران از روغن حیوانی برای درمان مدل سوختگی درجه دو در مدل سوختگی در رت‌ویستار استفاده کردند و مطالعات پاتولوژی و مورفولوژیکی در روزهای مختلف طی روند ترمیم انجام دادند. اما برخلاف انتظار نتایج آنها نشان داد که روغن حیوانی نمی‌تواند سبب بهبود روند ترمیم سوختگی گردد و اعلام داشتند این روش معیارهای پایش

کلاژن در روند تشکیل بافت سالم دخالت می- نمایند (۳۲). Tettamanti و همکاران (۲۰۰۴) از شمارش فیروبلاست‌ها در تعیین کیفیت ترمیم زخم و شکل‌گیری بافت همبند در ترمیم زخم ناشی از زالو استفاده نمودند (۳۲). هم‌چنین Eyarefe و همکاران (۲۰۱۰)، شمارش فیروبلاست‌های محل بخیه را به‌عنوان شاخصی برای ترمیم زخم جراحی معرفی کردند (۳۸). همگام با مطالعات فوق در پژوهش حاضر، از شمارش فیروبلاست‌ها به‌عنوان یک شاخص در ارزیابی بافت التیامی استفاده شد. بعلاوه، در صورتی که عاملی بتواند در زمان مناسب تشکیل عروق خونی جدید را تحریک و تشدید نماید و خون‌رسانی به منطقه را سبب شود می- توان گفت که روند ترمیم با موفقیت پیش می‌رود و از عمیق شدن زخم جلوگیری می‌شود. رگ‌زایی برای تغذیه‌ی زخم و تامین اکسیژن ضروری است. تاثیر سلول‌های مزانشیمال به‌ویژه از طریق تولید فاکتورهای آثریورژنر دلیلی بر تحریک ایجاد بیش‌ترین میزان عروق در روز ۳۰ در گروه‌های تیمار شده با سلول می‌باشد. بطور کلی نتایج این تحقیق نشان داد که استفاده هم‌زمان روش‌های نوین درمانی یعنی سلول‌درمانی به‌همراه روش‌های سنتی می‌توانند در بهبود روند ترمیم سوختگی مناسب و موثر باشد. البته برای تهیه ضماد صمغ و روغن باید این دو ماده کاملاً باهم ترکیب و یکدست گردند و توصیه می‌شود در صورت امکان روغن استریل گردد و هم‌چنین می‌توان از سایر ترکیبات چربی مانند انواع موم‌ها برای ترکیب با صمغ و ایجاد حالت پوماد گونه استفاده کرد.

تشکر و قدر دانی

این مطالعه حاصل فعالیت پژوهشی نویسنده در گروه زیست‌شناسی می‌باشد که با حمایت دانشگاه شهید چمران اهواز و با هزینه گزینت سال ۹۸ انجام شده است. این کار حاصل پایان نامه یا طرح نیست بلکه فعالیت

پاتولوژیک را ارتقا نداده بود (۴). که البته این تفاوت‌ها می‌تواند بخاطر تفاوت نوع و کیفیت روغن استفاده شده، تفاوت در نوع ایجاد مدل سوختگی و غیره باشد. هم‌چنین مطالعه مسموعی و همکاران نشان داد که استفاده هم‌زمان صمغ بنه با روغن حیوانی در مقایسه با کنترل سبب بهبود زخم سوختگی نوع دو در مدل رت گردید اما مقایسه آنها با پوماد سولفادیازین نقره نشان داد که تاثیر پوماد بطور چشم‌گیری بیشتر از استفاده هم‌زمان صمغ بنه با روغن حیوانی بوده است (۲۱). در مطالعه ای دیگر ظهور و همکاران اعلام داشتند که روغن حیوانی می‌تواند تاثیر مثبتی در روند ترمیم زخم سوختگی در خرگوش داشته باشد (۳۵). مقایسه ی میانگین ضخامت درم و اپی درم برحسب میکرومتر در روز ۳۰ نشان داد که ضخامت ضخامت درم و اپی درم در گروه‌های تیماری نسبت به گروه کنترل به‌طور معنی‌داری بیشتر بود. مطالعات Marchin و همکاران (۲۰۱۲) نشان داد که ترمیم اپی‌درم سریع و درم کند است و حدود ۳-۴ هفته زمان لازم است تا درم ترمیم کلی یابد (۱۸). مطالعات نشان داده است که آرایش یکنواخت و موج‌دار رشته‌های کلاژن، یکی از ویژگی‌های حالت طبیعی پوست می‌باشد و مشاهده‌ی این آرایش در رشته‌های کلاژنی بافت ترمیم یافته نشان دهنده‌ی روند مناسب ترمیم می- باشد و این حالت در استحکام بافت بهبود یافته‌ی زخم نقش زیادی دارند (۱۸). همان‌طور که در نتایج نشان داده شد رشته‌های کلاژن در برش‌های بافتی مربوط به گروه-های تیمار به‌صورت شبکه‌مانند و موج‌دار می‌باشند. با این‌که در گروه کنترل نیز حضور کلاژن مشاهده شد، اما این انباشت کلاژنی به شکل موضعی و غیرهمگن بود و آرایش موج‌دار و شبکه‌ای رشته‌های کلاژن دیده نشد. هم‌چنین سلول‌های فیروبلاست موثرترین سلول‌ها در پدیده‌ی ترمیم زخم هستند. این سلول‌ها با افزایش تعداد در محل آسیب دیده و ساخت ماتریکس و فیبرهای

پژوهشی درون گروهی محسوب که توسط اعضای هیات علمی انجام می‌گردد.

منابع

1. Akita, S., Hayashida, K., Yoshimoto, H., Fujioka, M., Senju, C., Morooka, S. (2017). Novel application of cultured epithelial autografts (CEA) with expanded mesh skin grafting over an artificial dermis or dermal wound bed preparation. *International Journal of Molecular Sciences*, 19(1); 57.
2. Azizi, M., Ali Roozgar, Jalilian, F., Reza Havasian, M., Panahi, J., Pakzad, I. (2016). Antimicrobial effect of *Pistacia atlantica* leaf extract. *Bioinformation*, 12(1); 19-21.
3. Aung, S.W., Abu Kasim, N.H., Ramasamy, T.S. (2019). Isolation, expansion, and characterization of wharton's jelly-derived mesenchymal stromal cell: method to identify functional passages for experiments. *Methods Mol Biol*, 2045; 323-335.
4. Bagheri, T., Fatemi, M.J., Hosseini, S.A., Mousavi, S.J., Araghi, S.h., Niazi, M. (2017). Investigating effect of ghee on treating second-degree burn wound in rats. *Tehran University Medical Journal*, 75(9); 645-652.
5. Benhassaini, H., El Zerey-Belaskri, A. (2016). Morphological leaf variability in natural populations of *Pistacia atlantica* Desf. subsp. *atlantica* along climatic gradient: new features to update *Pistacia atlantica* subsp. *atlantica* key. *Int J Biometeorol*, 60(4); 577-589.
6. Eyarefe, O., Amid, S. (2010). Small bowel wall response to enterotomy closure with polypropylene and polyglactin 910, using simple interrupted suture pattern in rats. *International Journal of Animal and Veterinary Advances*, 2(3); 72-75.
7. Hassan, W.U., Greiser, U., Wang, W. (2014). Role of adipose-derived stem cells in wound healing. *Wound Repair And Regeneration*, 22(3); 313-25.
8. Hu, J., Liu, N., Yang, X., Feng, Z., Qi, F. (2014). Adipose-derived stem cells seeded on PLCL/P123 electrospun nanofibrous scaffold enhance wound healing. *Biomedical Materials*, 9(3); 70408-70420.
9. Hashemi, S.S., Mohammadi, A.A., Kabiri, H., Hashempoor, M.R., Mahmoodi, M., Amini, M. (2019). The healing effect of *Wharton's jelly* stem cells seeded on biological scaffold in chronic skin ulcers: A randomized clinical trial. *J Cosmet Dermatol*, 18(6); 1961-1967.
10. Hoveizi, E., Tavakol, S. (2019). The therapeutic potential of human mesenchymal stem cells derived beta cell precursors on a nanofibrous scaffold: An approach to treat diabetes mellitus. *J. Cell. Physiol.*, 234(7); 10196-10204.
11. Jaafari-Ashkvandi, Z., Shirazi, S. Y., Rezaeifard, S., Hamed, A., Erfani, N. (2019). Cytotoxic effects of *Pistacia atlantica* (Baneh) fruit extract on human kb cancer cell line. *Acta Medica (Hradec Kralove)*, 62(1); 30-34.
12. Jing, B., Chen, W., Wang, M., Mao, X., Chen, J., Yu, X. (2019). Traditional tibetan ghee: physicochemical characteristics and fatty acid composition. *J Oleo Sci.*, 4;68(9); 827-835
13. Julius, U. (2003). Influence of plasma free fatty acids on lipoprotein synthesis and diabetic dyslipidemia. [Review]. *Exp Clin Endocrinol Diabetes*, 111(5); 246-250.
14. Kamolz, L.P., Keck, M., Kasper C. (2014). Wharton's jelly mesenchymal stem cells promote wound healing and tissue regeneration. *Stem. Cell. Res. Ther.*, 5(3); 62.
15. Kim, W.-S., Park, B.-S., Sung, J.-H., Yang, J.-M., Park, S.-B., Kwak, S.-J. (2007). Wound healing effect of adipose-derived stem cells: a critical role of secretory factors on human dermal fibroblasts. *Journal of dermatological science*, 48(1); 15-24.
16. Liu, P., Deng, Z., Han, S., Liu, T., Wen, N., Lu, W., Jin, Y. (2008). Tissue-engineered skin containing mesenchymal stem cells improves burn wounds. *Artificial organs*, 32(12); 925-931.
17. Mahjoub, F., Akhavan Rezayat, K., Yousefi, M., Mohebbi, M., & Salari, R. (2018). *Pistacia atlantica* Desf. A review of its traditional uses, phytochemicals and pharmacology. [Review]. *J Med Life*, 11(3); 180-186.
18. Marchini, G., Pedrotti, E., Pedrotti, M., Barbaro, V., Di Iorio, E., Ferrari, S. (2012). Long-term effectiveness of autologous cultured limbal stem cell grafts in patients with limbal stem cell deficiency due to chemical burns. *Clinical & experimental ophthalmology*, 40(3); 255-267.
19. Mathers, C. (2008). The global burden of disease: 2004 update. *World Health Organization*, 177(6); 919-929.
20. Nakagawa, H., Akita, S., Fukui, M., Fujii, T., & Akino, K. (2005). Human mesenchymal

stem cells successfully improve skin-substitute wound healing. *British Journal of Dermatology*, 153(1); 29-36.

21. Masmoei, B., Molazadeh, A., Kouhpayeh, S.A., Lohrasb, M.H., Najafipour, S., Alamdarloo, Y. (2014). The comparison of burn injury (second degree) recovery using silver sulphadiazine ointment 1% and the combination of mastic gum with ghee. *Journal of Fasa University of Medical Sciences*, 3 (4); 268-274.

22. Naudot, M., Barre, A., Caula, A., Sevestre H., Dakpe S., Mueller A.A. (2020). Co-transplantation of Wharton's jelly mesenchymal stem cell-derived osteoblasts with differentiated endothelial cells does not stimulate blood vessel and osteoid formation in nude mice models. *J Tissue Eng Regen Med*, 14(2); 257-271.

23. Nazempour, M., Mehrabani D., Mehdiavaz-Aghdam, R., Hashemi, S.S., Derakhshanfar, A., Zare, S. (2019). The effect of allogenic human *Wharton's jelly* stem cells seeded onto acellular dermal matrix in healing of rat burn wounds. *J Cosmet Dermatol*, doi: 10.1111/jocd.13109.

24. Obradovic, H., Krstic J., Trivanovic D., Mojsilovic S., Okic I., Kukulj T. (2019). Improving stemness and functional features of mesenchymal stem cells from *Wharton's jelly* of a human umbilical cord by mimicking the native, low oxygen stem cell niche. *Placenta*, 82; 25-34.

25. Peck, M. D. (2011). Epidemiology of burns throughout the world. Part I: Distribution and risk factors. *Burns*, 37(7); 1087-1100.

26. Pezeshki-Modaress, M., Rajabi-Zeleti, S., Zandi, M., Mirzadeh, H., Sodeifi, N., Nekookar, A. N. (2014). Cell-loaded gelatin/chitosan scaffolds fabricated by salt-leaching/lyophilization for skin tissue engineering: In vitro and in vivo study. *Journal of Biomedical Materials Research Part A*, 102(11); 3908-3917.

27. Varaa, N., Azandeh S., Khodabandeh Z., Gharravi, A.M. (2019). Wharton's Jelly Mesenchymal stem cell: various protocols for isolation and differentiation of hepatocyte-like cells; narrative review. *Iran J Med Sci*, 44(6); 437-448.

28. Satheesan L., Soundian E., Kumanan V., Kathaperumal K. (2020). Potential of ovine

Wharton jelly derived mesenchymal stem cells to transdifferentiate into neuronal phenotype for application in neuroregenerative therapy. *Int J Neurosci*, (2020); 1-8.

29. Shokrgozar, M. A., Fattahi, M., Bonakdar, S., Ragerdi Kashani, I., Majidi, M., Haghighipour, N. (2012). Healing potential of mesenchymal stem cells cultured on a collagen-based scaffold for skin regeneration. *Iran Biomed J*, 16(2); 68-76.

30. Slavin, J. (1996). The role of cytokines in wound healing. *The Journal of Pathology*, 178(1); 5-10.

31. Tavakol, S., Azami, M., Khoshzaban, A., Ragerdi Kashani, I., Tavakol, B., Hoveizi, E., & Rezayat Sorkhabadi, S. M. (2013). Effect of laminated hydroxyapatite/gelatin nanocomposite scaffold structure on osteogenesis using unrestricted somatic stem cells in rat. [Research Support, Non-U.S. Gov't]. *Cell Biol Int*, 37(11), 1181-1189. doi: 10.1002/cbin.10143

32. Tettamanti, G., Grimaldi, A., Rinaldi, L., Arnaboldi, F., Congiu, T., Valvassori, R., & Eguileor, M. (2004). The multifunctional role of fibroblasts during wound healing in *Hirudo medicinalis* (Annelida, Hirudinea). *Biology of the Cell*, 96(6), 443-455.

33. Yuan, X.-q., Qiu, G., Liu, X.-j., Liu, S., Wu, Y., Wang, X., & Lu, T. (2012). Fluoxetine promotes remission in acute experimental autoimmune encephalomyelitis in rats. *Neuroimmunomodulation*, 19(4), 201-208.

34. Zeb, A., & Uddin, I. (2017). The Co-administration of Unoxidized and Oxidized Desi Ghee Ameliorates the Toxic Effects of Thermally Oxidized Ghee in Rabbits. *J Nutr Metab*, 2017, 4078360-407871.

35. Zohor, A.R., Shamsodini, S. (2004). Comparison of the regenerative effects of Ghee and silversulfadiazin in skin injury. *Journal of Zanjan University*, 39(10):21-24.

36. Zuliani, T., Saiagh, S., Knol, A.-C., Esbelin, J., & Dréno, B. (2013). Fetal fibroblasts and keratinocytes with immunosuppressive properties for allogeneic cell-based wound therapy. *PLoS One*, 24; 8(7): e70408.

The Effects of Wharton's Jelly Mesenchymal Stem Cells Associated with Gum of *Pistacia atlantica* for Burn Wound Healing

E. Hoveizi¹

1. Assistant Professor, Department of Biology, Faculty of Science, Shahid Chamran University of Ahvaz, Ahvaz, Iran

Received: 2019.21.8

Accepted: 2020.10.5

Abstract

Introduction & Objective: Burn is a common wound in the world and consider the novel methods such as cell therapy can be a helpful strategy in the treatment. The purpose of the present study is investigating the effects of using ointment of animal oil mixed with Gum of *Pistacia atlantica* associated wharton's jelly mesenchymal stem cells (WJMSCs) on rat third-degree burn models

Materials and Methods: In this experimental study, WJMSCs were extracted from human umbilical cord. For this study, 28 Wistar rats were burned by heating a metal rod of 1cm in diameter and then randomly divided into the control (7 rats) and treatment (21 rats) groups. The treatment group was divided into three groups (each group of 7 rats) of daily scrubbing of ointment, cell therapy, and cell therapy+ ointment. 10^6 cells (passage 3) were injected into each rat subcutaneously. On day 30 after treatment, animals killed by chloroform and histological sections were prepared by staining Hematoxyline-Eosin (H&E) and Trichrome done for microscopic study

Results: Macroscopic and microscopic results indicated that in the experimental groups, the recovery was significantly more than the control. Also, the cell therapy+ ointment was significantly more effective than ointment and cell alone after 30 days. Histological analysis demonstrated a significant increase in angiogenesis, collagen synthesis, number of cells, thickness of skin layers, and totally acceleration wound healing in experimental groups compared to controls.

Conclusion: Based on these data, it can be suggested that simultaneous cell-therapy and traditional medicine accelerate the repair of skin burns in the animal models more significantly.

Keywords: Burn, Cell-Therapy, of *Pistacia atlantica*, Histology, Wharton's Jelly Mesenchymal Stem Cells.