

بررسی اثر عصاره هیدروالکلی پوست موز بر بروز سنگ کلیه اگزالات کلسیمی در موش های نر صحرایی نژاد ویستار القاء شده توسط اتیلن گلیکول

سمیرا بابای نوری، پرستو رحیمی، مهدی رهنما

گروه زیست شناسی، واحد زنجان، دانشگاه آزاد اسلامی، زنجان ایران. prahimi1975@gmail.com

تاریخ دریافت: ۹۹/۶/۱ تاریخ پذیرش: ۹۹/۹/۳۰

چکیده

زمینه و هدف: جلوگیری از تشکیل سنگ کلیه از مسائل مهم در پیشگیری از بروز بیماری های کلیوی می باشد. پوست موز دارای خواص آنتی اکسیدانی، ضد التهابی، بهبود و ترمیم بافتی است و به علت خاصیت قلیایی، افزایش دهنده سیترات و کاهنده کلسیم ادرار و اوره و کراتینین خون است. هدف از این پژوهش بررسی اثر عصاره هیدروالکلی پوست موز بر بروز سنگ کلیه اگزالات کلسیمی در موش های نر صحرایی نژاد ویستار القاء شده توسط اتیلن گلیکول می باشد.

روش کار: در این پژوهش اثر عصاره هیدروالکلی پوست موز در بیماری سنگ کلیه القاء شده توسط اتیلن گلیکول در ۳۲ موش های نر نژاد ویستار در ۶ گروه در ۳۱ روز آزمایش شد. کنترل مثبت غذا و آب، کنترل منفی غذا و آب و محلول اتیلن گلیکول ۱٪، شاهد ۱ و ۲ غذا، آب و عصاره پوست موز: غلظت ۱۰۰ و ۱۵۰ میلی گرم بر کیلوگرم، تجربی ۱ و ۲ غذا و آب و عصاره پوست موز: غلظت ۱۰۰ و ۱۵۰ میلی گرم بر کیلوگرم + محلول اتیلن گلیکول ۱٪ دریافت می کردند. ادرار ۲۴ ساعته و خون جهت آنالیز بیوشیمیایی جمع آوری شدند. بافت کلیه از نظر میزان تجمع اگزالات کلسیم به روش هماتوکسیلین -ئوزین مورد بررسی بافت شناسی قرار گرفت.

یافته ها: بررسی ها نشان داد کراتینین، اسیداوریک، اوره خون و کلسیم ادرار بین کنترل منفی و گروه های تجربی ۲ اختلاف معنی داری دارند، اوره و سیترات ادرار کنترل منفی و تمامی گروه ها و اگزالات ادرار کنترل منفی و کنترل سالم اختلاف معنی داری داشتند. بررسی های بافت شناسی کلیه نشان از بهبود بافت کلیه و کم شدن تعداد بلورهای اگزالات کلسیم ایجاد شده تحت تاثیر اتیلن گلیکول داشت و بلورهای کورتکس و مدولای کنترل منفی اختلاف معنی داری با تمامی گروه ها نشان داد ($P < 0.05$).

نتیجه گیری: نتایج نشان از اثر بخشی عصاره پوست موز بر جلوگیری از ایجاد سنگ کلیه و بهبود عوارض بافتی ناشی از مصرف اتیلن گلیکول با مهار مسیرهای تشکیل اگزالات کلسیم به دلیل خواص آنتی اکسیدانی و ضد التهابی دارد.

واژه های کلیدی: عصاره پوست موز، سنگ کلیه، اتیلن گلیکول، رت.

مقدمه

یا محیط زیست، نژادهای مختلف و نیز فاکتورهای فیزیکی شیمیایی مهمی که بر تشکیل سنگ های کلیوی اثر دارند، مرتبط دانست (۲۵، ۱۰، ۹). به نظر می رسد که بهترین راه برای کنترل این بیماری و عوارض ناشی از آن به خصوص در کشورهای در حال توسعه، پیشگیری از رشد سنگ یا شکل گیری مجدد آن می باشد (۲). این بیماری از جمله بیماری های غیر واگیری است که با تغییر عادات رفتاری قابل پیشگیری است (۲۱) که در این میان، عادات غذایی

انسان از قدیمی الایام همواره از بیماری ناشی از سنگ های ادراری در رنج بوده است (۲۱). سنگ های کلیوی از کریستال های آلی و غیر آلی تشکیل شده اند که با پروتئین ها ترکیب شده اند. اکثریت آن ها بدون علت خاصی تشکیل شده و فاقد دلایل کلینیکی قابل تشخیص می باشند. تشکیل سنگ های کلیوی اگزالات کلسیمی، فرآیندی چند عاملی است و می توان تشکیل آن ها را با فاکتورهای محیطی مثل آب و هوا، شغل، کشور

ویتامین E و فلاونوئیدها هستند، آن ها هم چنین دارای ارزش دارویی بی نظیری هستند و برای درمان سندرم دیسترس تنفسی، زخم و برونشیت استفاده می شود. میوه موز از اهمیت محلی و سنتی مهمی برای معالجه افراد کم خون برخوردار است. میوه های رسیده یا شبه ساقه موز برای درمان اسهال استفاده می شود. عصاره الکلی گل موز، رشد باکتری های بیماری زا از جمله باسیلوس سابتیلیس، باسیلوس سرئوس و اشیریشیا کلی را کم می کند و ممکن است به بهبود زخم ها و جلوگیری از عفونت ها کمک کند. در طب سنتی از شیره درمانی موز برای معالجه انواع مختلفی از بیماری ها از جمله جذام یا خوره، هیستری، تب، صرع، اختلالات گوارشی، خونریزی، بواسیر و یا همان هموروئید و گزش حشرات استفاده می - شود. ریشه و دانه ی آن اختلالات هضم را درمان می کند. هم چنین این ساختارها حاوی انتقال دهنده های عصبی نوراپی نفرین، سروتونین و دوپامین هستند، که تاثیر مثبت بر خلق و خوی فرد و جلوگیری از افسردگی دارند. پوست و پالپ از نظر علمی دارای مؤلفه های ضد قارچ و واجد خاصیت آنتی بیوتیکی فراوانی هستند (۱۹). مالیدن قسمت آسیب دیده از نیش پشه با قسمت داخلی پوست موز، می - تواند اثر تورم و سوزش آن ناحیه را کاهش دهد. از پوست موزهای رسیده می توان برای تهیه پانسمان و کاهش درد و تورم زخم ها استفاده نمود. پوست میوه گونه ی *Musa cuminata* در شمال کشور نیجریه برای درمان فشار خون بالا و سایر بیماری های قلبی عروقی مرتبط مورد استفاده قرار می گیرد (۱۱). ترکیبات بیوشیمیایی مانند آلکالوئیدها، آنتوسیانین ها، فلاونوئیدها، گلیکوزیدها، فلوپاتانین ها، تانن ها و ترپنوئیدها موجود در پوست موز اثرات مختلف بیولوژیکی و دارویی (ضد باکتریایی، ضد فشار خون، ضد دیابتی و ضد التهابی) دارند (۱۱). مصرف موز به دلیل وجود پتاسیم زیاد باعث بهبود کارآیی کلیه ها می شود. پتاسیم، دفع کلسیم در ادرار را کاهش داده و

نقش مهمی ایفا می کند (۳۰). سنگ های سیستم دستگاه ادراری زمانی تشکیل می شوند که حجم ادرار کم شود و مواد تشکیل دهنده سنگ در ادرار افزایش یابد. مواد اصلی تشکیل دهنده سنگ های کلیه شامل اگزالات کلسیم، فسفات کلسیم، اسیداوریک، استرویت، سیستین و یا مخلوطی از این مواد با فسفات آمونیوم - منیزیم است که این مواد به کمک ماتریکس هایی کریستالیزه شده رشد می کنند و به توده های بزرگ تر (سنگ) تبدیل می شوند که می توانند از طریق مجاری ادراری راه خود را طی کنند. ۷۵ درصد از سنگ های کلیوی از نوع کلسیمی شامل اگزالات کلسیم، فسفات کلسیم یا ترکیبی از اگزالات و فسفات هستند (۲۰). تعریق زیاد با فعالیت فیزیکی و کم خوردن مایعات در آب و هوای گرم و کاهش مایعات بدن شانس ابتلا به سنگ ها را افزایش می - دهد. حجم ادرار، غلظت املاح و نسبت مهارکننده های سنگی (سیرات، منیزیم، پیرو فسفات و گلیکو پروتئین های ادراری) به پرموتورها از مهم ترین عوامل مؤثر در تشکیل کریستال هستند. زیرا این ترکیبات شیمیایی به صورت طبیعی از به هم چسبیدن کریستال ها داخل ادرار جلوگیری می کنند (۲۷). اتیلن گلیکول در بدن متابولیت های سمی نظیر گلیکوآلدئید و گلی اگزالات تولید می کند که منجر به آسیب بافتی و افزایش اگزالات ادرار می شوند (۱۶). افزایش اگزالات که به عنوان یکی از مهم ترین و اصلی - ترین فاکتورهای ایجاد کننده سنگ کلیه می باشد با تولید رادیکال های آزاد و آسیب اکسیداتیو مرتبط با اپی تلیم کلیوی همراه است که در نهایت باعث تجمع و احتباس کریستال ها در لوله های کلیوی و ایجاد سنگ می شود. اختلال در عملکرد کلیه و ایجاد سنگ های کلیوی با افزایش کراتینین سرم، اسید اوریک، اوره یا میزان نیتروژن اوره خون (BUN) همراه است (۲۶). گیاه موز عموماً با نام *Musa sapientum* شناخته می شود. هر بخشی از این گیاه دارای خواص دارویی است. گل های موز غنی از نظر

دمای ۵۰ درجه سانتی گراد تغلیظ شده و به عنوان عصاره - ی ذخیره برای تهیه ی دوز های ۱۰۰- ۱۵۰ استفاده شد (۱۲). در مرحله بعد ۳۲ سررت نر از نژاد ویستار به طور تصادفی به ۶ گروه تقسیم شدند. گروه کنترل مثبت به مدت ۳۱ روز فقط غذا و آب استریل شده دریافت می - کردند. گروه کنترل منفی به همراه غذا و آب استریل شده محلول اتیلن گلیکول ۱ درصد دریافت می کردند. گروه شاهد ۱ که به همراه غذا و آب استریل شده محلول عصاره پوست موز در غلظت ۱۰۰ میلی گرم بر کیلوگرم به صورت خوراکی به آن ها داده می شد. گروه شاهد ۲ که به همراه غذا و آب استریل شده محلول عصاره پوست موز در غلظت ۱۵۰ میلی گرم بر کیلوگرم به صورت خوراکی دریافت می کردند. گروه تجربی ۱ که به همراه غذا و آب استریل شده محلول عصاره پوست موز در غلظت ۱۰۰ میلی گرم بر کیلوگرم به همراه محلول اتیلن گلیکول ۱ درصد به صورت خوراکی دریافت می کردند. گروه تجربی ۲ که به همراه غذا و آب استریل شده محلول عصاره پوست موز در غلظت ۱۵۰ میلی گرم بر کیلوگرم به همراه محلول اتیلن گلیکول ۱ درصد به صورت خوراکی از طریق گاواژ دریافت می کردند. در پایان روز ۳۰ام، هر یک از رت ها را داخل قفس متابولیک گذاشته و نمونه ادرار ۲۴ آن ها جهت انجام آنالیز بیوشیمیایی جمع آوری شد. در پایان روز ۳۱ام، حیوان به کمک اتر بیهوش گشت و خون گیری از قلب جهت اندازه گیری کراتینین، اسید اوریک و اوره در خون و کلسیم، اوره، سترات، اگزالات، pH ادرار صورت گرفت. در پایان تمام رت ها با اتر کشته شدند و کلیه ها جداسازی، توزین و تثبیت شده و برش های میکروسکوپی به روش هماتوکسیلین اتوزین تهیه و با میکروسکوپ نوری و درشت نمایی ۱۰×۴۰ از نظر میزان تجمع بلور های اگزالات کلسیم بررسی شد (۱۷). سپس داده ها به روش تجزیه واریانس یک طرفه و هم چنین از مقایسه میانگین به روش آزمون توکی با

خطر سنگ کلیه را به حداقل می رساند (۱۹). بنابراین به طور بالقوه کلیه را در برابر تشکیل سنگ محافظت می - نماید. از این رو مصرف مواد غذایی غنی از پتاسیم نظیر موز، گوجه فرنگی و لوبیا هستند، مانع از ایجاد سنگ کلیه می شود (۱۳، ۱۴). هم چنین پتاسیم یک ماده معدنی حیاتی است که به عادی سازی ضربان قلب کمک می کند، اکسیژن را به مغز می فرستد و تعادل آب بدن را تنظیم می - کند در نتیجه با تنظیم تعادل آب بدن می تواند باعث عملکرد بهتر کلیه ها شود (۱۱، ۱۳). از آن جا که اگزالات ادراری یک عامل مهم در تشکیل سنگ کلیه اگزالات کلسیم است و میزان تولید و دفع اگزالات در کمبود ویتامین B6 افزایش می یابد، بنابر این مصرف ویتامین B6 برای درمان کمکی سنگ کلیه مناسب می باشد. از آن جا که موز حاوی این ویتامین می باشد، می تواند در جلوگیری از سنگ های کلیوی موثر باشد (۸، ۱۴). با توجه به رشد روز افزون تشکیل سنگ های ادراری در جوامع صنعتی امروز و عوارض درمان های شیمیایی و جراحی بر روی بدن هم چنین اهمیت موضوعات پیشگیری - درمان سنگ های کلیوی، و تمایل روز افزون بشر در استفاده از گیاهان دارویی با عوارض کمتر جهت درمان بیماری ها، اهمیت این پژوهش در بررسی اثر عصاره هیدروالکلی پوست موز بر بروز سنگ کلیه اگزالات کلسیمی القاء شده توسط اتیلن گلیکول در موش های نر صحرایی نژاد ویستار است.

مواد و روش ها

در مرحله اول جهت تهیه عصاره هیدروالکلی پوست موز (*Musa sapientum*)، پوست های موز در زیر آفتاب خشک و پودر شد. پانصد گرم از پودر پوست موز به دست آمده به الکل اتانول ۷۰ درصد اضافه و به مدت ۴۸ ساعت در داخل یخچال قرار گرفت. سپس مخلوط حاصله صاف شده و با سرعت ۳۰۰۰ دور بر دقیقه به مدت ۱۵ دقیقه سانتریفیوژ و مایع رویی خارج گردید و در آن با

۰/۰۵ اختلاف آماری معنی داری نسبت به گروه کنترل سالم مشاهده شد ($p \leq 0/05$). بیشترین میزان pH ادرار در گروه تجربی ۱ با میزان ۸/۰۰ و کم ترین میزان آن در گروه کنترل منفی با میزان ۷/۲۵ ملاحظه گردید، ولی از لحاظ آماری در بین گروه های مورد آزمایش تفاوت آماری معنی داری مشاهده نگردید ($p \geq 0/05$) (جدول ۲).

تأثیر بر بلورهای اگزالات کلسیم تشکیل شده در مجموع دو ناحیه کورتکس و مدولای بافت کلیه

بررسی بافت شناسی کلیه ها نشان از تخریب گسترده و ایجاد مقادیر قابل توجه کریستال های اگزالات کلسیم به دنبال مصرف اتیلن گلیکول در بافت کلیه گروه کنترل منفی داشت. از سوی دیگر در گروه های تجربی ۱ و ۲ که هم زمان با مصرف اتیلن گلیکول عصاره پوست موز نیز دریافت کرده بودند تخریب و تشکیل کریستال ها به صورت قابل توجهی کاهش نشان داد (شکل ۱). در بررسی تعداد بلورهای اگزالات کلسیم در مجموع دو ناحیه ی کورتکس و مدولای بافت کلیه در گروه کنترل سالم و گروه کنترل منفی در سطح خطای ۰/۰۵ اختلاف آماری معنی داری نسبت به تمامی گروه ها مشاهده شد ($p \leq 0/05$). هم چنین در مجموع این دو ناحیه از بافت کلیه میان گروه تجربی ۱ و گروه تجربی ۲ با گروه کنترل منفی و سایر گروه ها در سطح خطای ۰/۰۵ اختلاف آماری معنی داری مشاهده شد ($p \leq 0/05$) (جدول ۳)

سطح احتمال ۰/۰۵ با استفاده از نرم افزار آماری SPSS Ver.16 مورد تجزیه و تحلیل قرار گرفتند. برای رسم نمودارها از نرم افزار EXCEL نسخه ۲۰۱۳ استفاده شد.

نتایج

بررسی تاثیر عصاره هیدروآلکلی پوست موز بر فاکتورهای خونی

میزان کراتینین خون در گروه کنترل منفی در سطح خطای ۰/۰۵ اختلاف آماری معنی داری نسبت به گروه های تجربی ۲ و شاهد ۲ نشان داد. هم چنین میزان اسید اوریک خون میان گروه کنترل منفی در سطح خطای ۰/۰۵ اختلاف آماری معنی داری نسبت به گروه های تجربی ۲ و شاهد ۱ نشان داد ($p \leq 0/05$) (جدول ۱).

بررسی تاثیر عصاره هیدروآلکلی پوست موز بر فاکتورهای موجود در ادرار

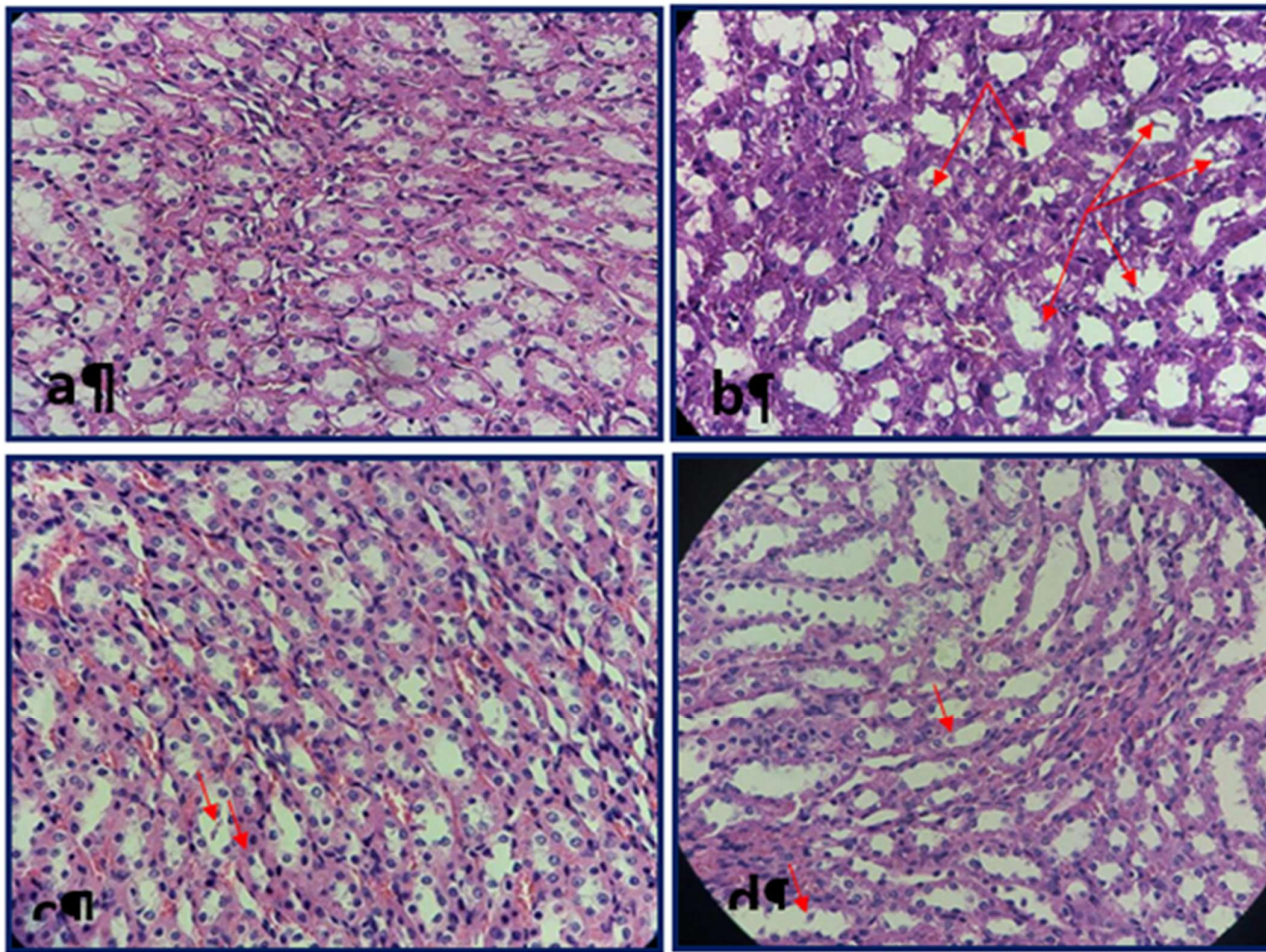
در میزان کلسیم ادرار در گروه کنترل منفی در سطح خطای ۰/۰۵ اختلاف آماری معنی داری نسبت به گروه های تجربی ۱ و شاهد ۲ مشاهده شد ($p \leq 0/05$). در میزان اوره ادرار در گروه کنترل منفی در سطح خطای ۰/۰۵ اختلاف آماری معنی داری نسبت به تمامی گروه ها مشاهده شد ($p \leq 0/05$). در میزان سیترات ادرار در گروه کنترل منفی در سطح خطای ۰/۰۵ اختلاف آماری معنی داری نسبت به تمامی گروه ها مشاهده شد ($p \leq 0/05$). در میزان اگزالات ادرار در گروه کنترل منفی در سطح خطای

جدول ۱- تغییرات میانگین کراتینین، اسید اوریک و اوره موجود در خون در گروه های ذکر شده بر حسب میلی گرم بر دسی لیتر

نمونه	کراتینین	P-value	اسید اوریک	P-Value	اوره	P-value
کنترل سالم	۰/۷۱ ± ۰/۱۱	۰	۱/۲۴ ± ۰/۳۱	۰	۳۷/۵۰ ± ۵/۸۷	۰
کنترل منفی	۰/۸۰ ± ۰/۰۲	۰	۱/۶۶ ± ۰/۶۵	۰/۰۰۱	۴۰/۵۲ ± ۳/۶۶	۰
شاهد ۱	۰/۷۰ ± ۰/۰۵	۰/۰۰۳	۰/۸۲ ± ۰/۳۴	۰/۰۱	۳۸/۶۵ ± ۱۰/۴۳	۰/۰۶
شاهد ۲	۰/۶۱ ± ۰/۰۷	۰/۰۰۵	۰/۹۹ ± ۰/۳۸	۰/۰۱	۳۷/۱۲ ± ۲/۵۹	۰
تجربی ۱	۰/۷۰ ± ۰/۰۴	۰	۰/۴ ± ۰/۱۵	۰/۰۱	۳۴/۲۴ ± ۵/۳۶	۰/۰۱
تجربی ۲	۰/۶۶ ± ۰/۰۵	۰	۱/۱۶ ± ۰/۰۷	۰	۳۶/۹۹ ± ۱/۸۶	۱

جدول ۲- میزان کلسیم، اوره، سیترات، اگزالات، pH موجود در ادرار در گروه های مورد آزمایش بر حسب میلی گرم بر دسی لیتر

نمونه	کلسیم	p-value	اوره	p-value	سیترات	p-value	اگزالات	p-value	PH	p-value
کنترل مثبت	18 ± 2/64	0/007	16/93 ± 5/10	0/03	0/44 ± 0/14	0/03	0/25 ± 0/14	0/08	7/48 ± 0/47	0
کنترل منفی	21/62 ± 2/98	0/001	42/38 ± 9/33	0/003	0/16 ± 0/04	0/006	0/53 ± 0/10	0/002	7/25 ± 0/95	0/001
شاهد ۱	18/75 ± 0/95	0	20/51 ± 3/21	0/001	0/52 ± 0/04	0	0/35 ± 0/14	0/01	7/90 ± 1/24	0
شاهد ۲	12/66 ± 3/51	0/02	22/43 ± 2/88	0	0/73 ± 0/02	0	0/34 ± 0/09	0/02	7/68 ± 0/57	0/002
تجربی ۱	12/85 ± 3/23	0/005	23/14 ± 4/02	0/001	0/81 ± 0/09	0	0/37 ± 0/06	0/002	8/00 ± 1/19	0/001
تجربی ۲	20/66 ± 3/30	0/007	24/07 ± 5/01	0/01	1/22 ± 0/23	0/01	0/39 ± 0/06	0/009	7/67 ± 0/76	0/004



شکل ۱- بررسی بافت شناسی کلیه

a: کنترل مثبت، **b:** کنترل منفی تخریب گسترده بافت کلیه و بلورهای اگزالات کلسیم تحت تاثیر مصرف اتیلن گلیکول، **c:** تجربی ۱: مصرف هم زمان اتیلن گلیکول و عصاره موز با غلظت ۱۵۰ میلی گرم بر کیلوگرم. **d:** تجربی ۲: مصرف هم زمان اتیلن گلیکول و عصاره موز با غلظت ۱۰۰ میلی گرم بر کیلوگرم.

جدول ۳- میانگین بلورهای موجود در مجموع دو ناحیه کورتکس و مدولای بافت کلیه

نمونه	میانگین \pm انحراف معیار	p-value
کنترل سالم	$1/66 \pm 0/76$	0/06
کنترل منفی	65 ± 0	0
شاهد ۱	$0/37 \pm 0/47$	0/2
شاهد ۲	$0/25 \pm 0/35$	0/5
تجربی ۱	30 ± 0	0
تجربی ۲	25 ± 0	0

بحث و نتیجه گیری

مطالعات نشان می دهند که رژیم های غذایی با میوه و سبزیجات فراوان ممکن است با تولید کمتر سنگ های ادراری همراه باشند چرا که هر دو بار قلیایی دارند و می توانند سترات ادرار را که یک مهارکننده شناخته شده در شکل گیری سنگ های ادراری است افزایش دهند. هم چنین مصرف میوه و سبزی باعث افزایش حجم ادرار، pH، پتاسیم، منیزیم، فیتات و سایر مهارکننده های سنگ های ادراری می شوند و در نتیجه سبب کاهش اشباع شدن اگزالات کلسیم و اسید اوریک می گردند. فیتات، فراوان ترین شکل فسفات موجود در گیاهان است که با کلسیم در دستگاه گوارش ترکیب شده و تشکیل کریستال را در ادرار مهار و خطر سنگ سازی را در کلیه کاهش می دهد (۲۷،۳۹). همان طور که در جدول ۲ مشاهده می شود، pH ادرار گروه کنترل منفی به دلیل مصرف اتیلن گلیکول نسبت به pH ادرار گروه های دیگر پایین تر است که عامل موثری در تشکیل سنگ های اگزالات کلسیمی است. ولی در گروه تجربی (۱ و ۲) میزان pH ادرار بالا رفته است و به حدود ۸/۰۰ رسیده است، که این موضوع دلیل بر تاثیر مثبت عصاره هیدروآلکلی پوست موز بر قلیایی تر کردن ادرار و جلوگیری از تشکیل سنگ های اسیدی مانند اگزالات کلسیمی می باشد. هم چنین در جدول ۲ ملاحظه می گردد که میزان سترات ادرار در گروه تجربی ۲ در بالاترین میزان قرار دارد و در تمامی گروه ها میزان سترات آماری معنی داری را در

مقایسه با گروه کنترل منفی نشان می دهد. همان طور که ذکر شد سترات باعث افزایش پتاسیم و منیزیم و pH به عنوان فاکتورهای بسیار مهم مهار کننده سنگ های کلیوی می گردد که در نهایت سبب کاهش اگزالات و میل ترکیبی آن برای اتصال به یون کلسیم و ایجاد سنگ های ادراری اگزالات کلسیم می شود. هم چنین سترات با کاهش میزان اسید اوریک شانس ابتلا به سنگ های اسید اوریکی را نیز در افراد کاهش می دهد. نتایج حاصل از این پژوهش نشان می دهد که میزان کلسیم موجود در ادرار رت های گروه کنترل منفی نسبت به سایر گروه ها بیشتر بوده است. چون کلسیم با اگزالات واکنش داده و سنگ های اگزالات کلسیمی را می سازند، در نتیجه بالا رفتن کلسیم ادرار خود عامل مهمی در تشکیل سنگ های اگزالات کلسیمی است. تغذیه ی رت های گروه تجربی از عصاره هیدروآلکلی پوست موز سبب می گردد میزان فراوان پتاسیم موجود در موز دفع کلسیم در ادرار را کاهش داده و میزان تشکیل سنگ های دستگاه ادراری نیز کاهش پیدا یابد (۱۳). یکی دیگر از یون های موجود در موز یون منیزیم می باشد. منیزیم یک مهارکننده شناخته شده در تشکیل کریستال های اگزالات کلسیم در ادرار است (۱۸). منیزیم به وسیله ی چندین مکانیسم مانع تشکیل سنگ کلیه می شود. در مرحله اول، به اگزالات در روده متصل می شود و در نتیجه باعث کاهش جذب اگزالات و غلظت آن در ادرار می شود. ثانیاً، با یون های کلسیم برای ایجاد کمپلکس با یون های اگزالات رقابت می کند و

شد(۴). به همین ترتیب، کاهش قابل توجهی اگزالات ادرار را پس از تجویز ویتامین B6 در ۱۲ بیمار مبتلا به سنگ اگزالات کلسیم و Hyperoxaluria گزارش نمودند(۲۲). در پژوهش حاضر نیز میزان دفع ادراری اگزالات در گروه های شاهد ۱ و ۲ و هم چنین تجربی ۱ و ۲ در مقایسه با گروه کنترل منفی به طور معنی داری کاهش نشان داد که می تواند نشان از کاهش خطر احتمال ابتلا به سنگ اگزالات کلسیمی در این گروه ها در مقایسه با گروه کنترل منفی باشد. یکی از فاکتور های مهم در تشخیص سلامت و عملکرد صحیح کلیه اندازه گیری میزان کراتینین سرم می باشد. مطالعه اثر گیاه عصاره آلیسما ارینتالیس بر سنگ سازی نشان از کاهش سطح BUN و کراتینین سرم و کلسیم ادرار ۲۴ ساعته دارد(۶). هم چنین بررسی اثر عصاره گیاه خارشر بر عملکرد کلیه نشان داد که مصرف این گیاه سبب کاهش کراتینین سرم و بهبود عملکرد کلیه می گردد(۲۸). مطالعات اثر بخشی ویتامین بر بهبود عملکرد کلیه A از طریق کاهش کراتینین سرم را نشان می دهد(۵). همان گونه که جدول ۱ نشان می دهد میزان کراتینین در خون گروه کنترل منفی نسبت به سایر گروه ها بالاتر است. یعنی مصرف اتیلن گلیکول در این گروه سبب شده که میزان کراتینین خون بالاتر رود که نشان از کاهش عملکرد کلیه دارد. ولی هم چنان که در جدول ۱ مشاهده می شود استفاده از عصاره پوست موز در گروه تجربی به همراه اتیلن گلیکول با جلوگیری از اثرات سمی حاصل از مصرف اتیلن گلیکول بر روی هموستازی بدن و در نتیجه افزایش میزان دفع کراتینین در ادرار سبب می شود که مقدار کراتینین خون پایین تر آید. پس می توان نتیجه گرفت دریافت عصاره پوست موز تاثیر مثبتی بر پایین آمدن کراتینین خون می گذارد. پژوهش ها نشان می دهد که اسیداوریک از فاکتورهای موثر بر اسیدی شدن محیط کلیه ها و خون و از کار افتادن عملکرد سلول ها که در pH خنثی عمل می کنند، می باشد(۲۰). در

اگزالات منیزیم را تشکیل می دهد که نسبت به اگزالات کلسیم بسیار محلول تر می باشد و بدین ترتیب مانع ایجاد سنگ های ادراری می شود(۳). در این مطالعه مصرف عصاره هیدروالکلی پوست موز که حاوی یون منیزیم می باشد سبب پایین آمدن میزان یون اگزالات در گروه های تجربی ۱ و ۲ در مقایسه با گروه کنترل منفی که بیشترین میزان اگزالات را در مقایسه با سایر گروه ها داشت گردید. تجزیه سنگ های ادراری نشان می دهد که سنگ های اگزالات کلسیم با میزان ۵۸٪ حداکثر شیوع را بین سنگ های کلیوی دارا است(۱۵). اگزالات موجود در ادرار منشا اندوژن دارد و در کبد از اسید آسکوربیک و گلیسین ساخته می شود. پس از جذب اگزالات از روده باریک، اگزالات جذب شده در پلاسما و بافت ها متابولیزه نمی شود بلکه به همان صورت در ادرار ظاهر می شود. وجود کلسیم در روده باریک عامل مهمی در جذب اگزالات است. منیزیم و سدیم ادرار نیز ممکن است با اگزالات کمپلکس تشکیل دهند، لذا کنترل میزان اگزالات دفعی از ادرار نقش مهمی در تشکیل سنگ های اگزالات کلسیم دارد(۱۵). دوز بالای ویتامین B6 و B12 قادر است تولید اگزالات را کاهش دهد(۸،۱۴،۳۱). از آن جا که موز منبع ویتامین B6 است، یافته های ما از این فرضیه که مقادیر زیاد ویتامین B6، خطر تشکیل سنگ کلیه را کاهش می دهد، پشتیبانی می کند. نتایج تحقیقات نشان می دهد که کمبود ویتامین B6 می تواند مقدار گلی اکسیلات تبدیل شده به اگزالات توسط لاکتات دهیدروژناز را افزایش دهد. در نتیجه کمبود ویتامین B6 منجر به افزایش تولید و دفع اگزالات می شود، و مصرف ویتامین B6 و مواد غذایی حاوی این ویتامین ممکن است دفع اگزالات ادرار را کاهش دهد، که به نوبه خود یکی از مهم ترین عوامل تعیین کننده سنگ کلیه اگزالات کلسیمی است(۸، ۱۴). به عنوان مثال، مصرف ویتامین B6 در ۱۲ بیمار مبتلا به سنگ کلسیم اگزالات منجر به کاهش ۳۰٪ اگزالات ادرار

کریستال اگزالات کلسیم و تخریب بافت کلیه را کاهش داده و سبب ساخت مجدد توپول ها و گلو مریول های کلیه شده است (شکل ۱). این موضوع می تواند به دلیل علت وجود فیتوکمیکال های فلاونوئیدها، ساپونین ها و آنتوسیانین ها در عصاره الکلی پوست موز و اثرات ضد التهابی و آنتی اکسیدانی آن ها باشد (۲۶، ۲۴) که با دخالت در پروسه تخریب سلولی ناشی از کریستال ها، از آزاد شدن و یا عمل فاکتورهای پیش رونده التهاب و موثر در هسته سازی هتروژن کریستال ها جلوگیری می نمایند (۲۹، ۲۳، ۷). با این توجه به نتایج به دست آمده در این پژوهش به نظر می رسد عصاره پوست موز نتایج نشان از اثر بخشی عصاره پوست موز بر جلوگیری از ایجاد سنگ کلیه ناشی از اتیلن گلیکول با مهار مسیرهای تشکیل اگزالات کلسیم به دلیل دارا بودن مقادیر قابل توجه منیزیم، ویتامین B6، فیتوکمیکال هایی مثل فلاونوئیدها، ساپونین ها و آنتوسیانین ها و خواص آنتی اکسیدانی، خاصیت ضد التهابی ناشی از آن ها دارد. در نتیجه می تواند در بهبود عملکرد کلیه موثر بوده و در جلوگیری از ایجاد سنگ های اگزالات کلسیمی و بهبود عوارض ناشی از آن نقش مهمی ایفا نماید. با این وجود بررسی دوزهای بیشتر و هم چنین نقش پیش گیرانه این عصاره در افراد ماده جهت روشن شدن ابعاد بیشتر این طرح پیشنهاد می گردد. جا دارد در این جا از همکاری بخش تحقیقات بیولوژی دانشگاه آزاد زنجان و همراهی و کمک های سرکار خانم رستمخانی در انجام این پروژه قدردانی به عمل آید.

جدول ۱ مشاهده می شود میزان اسید اوریک خون رت های گروه کنترل منفی از بقیه بیشتر بوده که علت آن می تواند در نتیجه مصرف اتیلن گلیکول باشد که به ایجاد متابولیت های سمی در بدن کمک نموده و سبب می شود هموستازی بدن هرچه بیشتر به هم بخورد، اما در رت های گروه تجربی میزان اسید اوریک خون در مقایسه با گروه کنترل منفی به طور معنی داری کاهش نشان می دهد. هم چنین میزان اوره خون کنترل منفی نسبت به اوره خون سایر گروه ها بالاتر بوده و رت های گروه تجربی اوره کمتری در خون نشان می دادند. اوره یک ماده سمی نیتروژن دار است که افزایش آن در خون می تواند عملکرد صحیح یاخته ها را به هم بزند و هم چنین به غیر از مضرات دیگر آن برای بدن در تشکیل سنگ های اسید اوریکی نیز نقش بسیار مهمی دارد (۲۰). بررسی بافت شناسی کلیه نمونه های مورد مطالعه (شکل ۱) نشان داد اتیلن گلیکول در گروه کنترل منفی سبب تخریب بافت کلیه و ایجاد سنگ های اگزالات کلسیمی شده است. هم چنین تعداد بلورهای اگزالات کلسیم در مجموع مدولا و کورتکس این گروه در سطح خطای ۰/۰۵ اختلاف آماری معنی داری نسبت به تمامی گروه ها نشان می دهد ($p \leq 0/05$). که با نتایج حاصل از بررسی ادرار و خون (جدول ۱ و ۲) مطابقت دارد. مصرف عصاره پوست موز در دو گروه تجربی ۱ و ۲ نشان دهنده این است که تعداد بلورهای اگزالات کلسیم و اثرات تخریبی اتیلن گلیکول بر کلیه نسبت به گروه کنترل منفی کاهش یافته است. با توجه به یافته های ما، به نظر می رسد که استفاده از عصاره پوست موز، ساخت

منابع

1. Ahmed, MS., El Tanbouly, ND., Islam, WT., Siem, AA., El Senousy, AS. (2005). Antiinflammatory flavonoids from opuntia dillenii (Ker-Gawl) Haw. Flowers Growing in Egypt Phytoter, 19; 807-9.

2. Anatol, T., Pinto Pereira, L., Simeon, D., Sawh, L. (2003). Risk factors Med for urinary tract calculi in Trinidad. Trop Med Int Health, 8(4); 348-353.

3. Azarfar, A., Esmaceli, M., Tousi, N., Naseri, M., Ghane, F., Ravanshad, Y. (2016). Evaluation of the effects of magnesium supplement in primary and secondary preventions of nephrolithiasis: a systematic review. Rev Clin Med, 3(1); 18-22.

4. Balcke, P., Schmidt, P., Zazgornik, J., Kopsa, H., Minar, E. (1983). Pyridoxine therapy in patients with renal calcium oxalate calculi. Proc

- Eur Dial Transpl Assoc Eur Dial Transpl Assoc, 20; 417–21.
5. Bardaoui, M., Sakly, R., Neffati, F., Mohamed, NF., Abdelhamid, EH. (2009). Effect of vitamin A supplemented diet on calcium oxalate renal stone formation in rats. *Urol Int*, 82(4); 464-71.
6. Cao, ZG., Liu, JH., Zhou, SW., Wu, W., Yin, CP., Wu, JZ. (2004). The effects of the active constituents of *Alisma orientalis* on renal stone formation and bikunin expression in rat urolithiasis model. *Zhonghua Yi Xue Za Zhi*, 84(15); 1276-9.
7. Comalada, M., Ballester, I., Bailon, E., Sierra, S., Xaus, J., Galvez, J. (2006). Inhibition of pro-inflammatory markers in primary bone marrow-derived mouse macrophages by naturally occurring flavonoids: Analysis of the structure-activity relationship, *Biochem. Pharmacol*, 72; 1010-1021.
8. Curhan, G.C., Willett, W.C., Speizer, FE., Stampfer, MJ. (1999). Intake of vitamins B6 and C and the risk of kidney stones in women. *J Am Soc Nephrol*, 10; 840–845.
9. Daudan, M., Bounxouei, B., Santa Cruz, F. (2004). Composition of renal stones currently observed in non- industrialized countries. *Prog Urol*, 14(6); 1151-61.
10. Daudon, M., Donsimoni, R., Hennequin, C. (2005). Sex- and age-related composition of 10617 calculi analyzed by infrared spectroscopy. *Urol Res*, 23; 319–26.
11. Edenta, C., Okoduwa, SIR., Okpe, O. (2017). Effects of aqueous extract of three cultivars of banana (*Musa acuminata*) fruit peel on kidney and liver function indices in wistar rats. *Medicines*, 4(4); 77.
12. Eidi, M., Sadeghipour, A., Eidi, A., Pouyan, O., Shahmohammadi, P., Bahar, M. (2009). Effect of hydro-alcoholic extract from *Zea mays* L. on experimentally nephrolithiasic rats. *Medicines*, 4 (2); 51-57.
13. Ferraro, PM., Mandel, EL., Curhan, GC., Gambaro, G., Taylor, EN. (2016). Dietary protein and potassium, diet-dependent net acid load, and risk of incident kidney stones. *Clin J Am Soc Nephrol*, 11(10); 1834–1844.
14. Ferraro, PM., Taylor, EN., Gambaro, G., Curhan, GC. (2018). Vitamin B6 intake and the risk of incident kidney stones. *Urolithiasis*, 46(3); 265-270.
15. Hadjzadeh, MR., Khoei, A., Parizadeh, M., Hajzadeh, Z. (2006). The effects of ethanolic extract of *Nigella sativa* seeds on ethylene glycol induced kidney stones in rat. *Iranian Journal of Basic Medical Sciences*, 9 (31); 158-166.
16. Halabe, A., Shor, R., Wong, NL., Sutton, RA. (2003). Effect of vitamin D3 on the conversion of ethylene glycol to glycolate and oxalate in ethylene glycol-fed rats. *Clinical Chimie Acta*, 330; 135-139.
17. Henry, B. (2011). *Clinical diagnosis and management by laboratory methods*. 22nd ed. Philadelphia: W.B.Saunders, 474 – 478.
18. Johansson, G., Backman, U., Danielson, BG., Fellström, B., Ljunghall, S., Wikström, B. (1982). Effects of magnesium hydroxide in renal stone disease. *J Am Coll utr.*, 1(2); 179-85.
19. Kumar, KPS., Bhowmik, D., Duraivel, S., Umadevi, M. (2012). Traditional and medicinal uses of banana. *Journal of Pharmacognosy and Phytochemistry*, 1(3); 51-63.
20. Levy, FL., Adams Huet, B., Pak, CY. (1995). Ambulatory evaluation of nephrolithiasis: an update of a 1980 protocol. *Am J Med.*, 98; 50-9 .
21. Long, C., Phipps, WJ., Cassmer, VL. (1993). *Medical surgical nursing*. St Lois: Mosbeyyear book company.
22. Mitwalli, A., Ayiomamitis, A., Grass, L., Oreopoulos, DG. (1988). Control of hyperoxaluria with large doses of pyridoxine in patients with kidney stones. *Int Urol Nephrol.*, 20; 353–9.
23. Moyer, RA., Hummer, KE., Finn, CE., Frei, B., Wrolstad, RE. (2002). Anthocyanins, phenolics, and antioxidant capacity in diverse small fruits: Vaccinium, Rubus, and Ribes. *Journal of Agriculture and Food Chemistry*, 50; 519– 525.
24. Nair, MP., Mahajan, S., Reynolds, JL., Aalinkeel, R., Nair, H., Schwartz, SA, et al. (2006). The flavonoid quercetin inhibits proinflammatory cytokine (Tumor necrosis factor alpha) gene expression in normal peripheral blood mononuclear cells via modulation of the NF- kappa beta system. *Clin Vaccin Immunol*, 13; 319-28.
25. Pak, CY., Poindexter, JR., Adams-Huet, B., Pearle, MS. (2003). Predictive value of kidney stone composition in the detection of metabolic abnormalities. *Am J Med.*, 115; 26–32.
26. Panigrahi, PN., Dey, S., Sahoo, M., Dan, A. (2017). Antiurolithiatic and antioxidant efficacy of *Musa paradisiaca* pseudostem on ethylene glycol-induced nephrolithiasis in rat. *Indian J Pharmacol*, 49(1); 77-83.
27. Parmar, MS. (2004). Clinical review kidney stones. *BMJ.*, 328; 1420–4.

28. Shafaeifar, A., Mehrabi, S., Malekzadeh, J., Jannesar, R., Sadeghi, H., Vahdani, R. (2012). Effect of hydrophilic extract of *Alhagi maurorum* on ethylene glycol-induced renal stone in male wistar rats. *Armaghane-danesh*, 17 (2); 129-138.

29. Shi, J., Arunasalam, K., Yeung, D., Kakuda, Y., Mittal, G., Jiang, Y. (2004). Saponins from edible legumes: chemistry, processing, and health benefits. *J. Med. Food.*, 7; 67-78.

30. Smeltzer, SC., Bare, BG. (2004). *Textbook of medical surgical nursing*. 10 th ed. Philadelphia: Lippincott Williams & Wilkins.

31. Smith, P. (2008). Vitamin B12 deficiency: causes, evaluation and treatment. *TSMJ.*, 9; 36-8.

32. Sorensen, MD., His, RS., Chi, T., Shara, N., Wactawski-Wende, J., Kahn, AJ. (2014). Dietary intake of fiber, fruit, and vegetables decrease the risk of incident kidney stones in women: a women's health initiative (whi) report. *J Urol.*, 192(6); 1694-1699



The Effect of Hydrophilic Extract of *Musa Sapientum*'peel on Ethylene Glycol-Induced Rena Stone in Male Wistar Rats

S. Babaie Norozie, **P. Rahimi**, M. Rahnema

Department of Biology, Zanjan Branch, Islamic Azad University, Zanjan, Iran. prahimi1975@gmail.com

Received:2020.22. 8

Accepted: 2020.20.12

Abstract

Introduction & Objective: Prevention of kidney stone formation is one of the important issues in preventing kidney disease. Banana's peel has antioxidant, anti-inflammatory and tissue repairing properties, and due to its alkaline properties, it increases citrate and decreases urinary calcium, urea and blood creatinine.

Material and Method: In this study, 32 males of Wistar divided into 6 groups. Healthy control used only food and water, negative control group rats, used food, water, and 1% ethylene glycol solution. The control group 1, used food, water and solution of banana's peel at concentrations of 100 mg / kg and 150 mg / kg orally. Experimental 1 used food , water, and 100 mg concentration of banana's skin extract solution with 1% ethylene glycol .Experimental 2 rats, used food , water, solution of banana's peel extract at concentration of 150 mg / kg with 1% ethylene glycol solution. At the end 24 urine, blood kidneys of samples were collected. Kidney tissue was histological examined with hematoxylin-eosin for accumulation of calcium oxalate.

Results: Significant differences were observed in creatinine and blood uric acid in the negative control group compared to experimental 2. The highest urea levels in the blood were observed in the negative control. Negative control had significant difference with experimental 1. Urea and urinary citrate in the negative control had significant difference compared to all groups. Urinary oxalate in the negative control a statistically significant difference was observed compared to healthy control .Also, the amount of crystals in total renal tissue between experimental groups 1 and experimental group 2 with negative control group and other groups significant statistical differences were observed ($P < 0.05$). Renal histological examinations showed improvement of renal tissue .

Conclusion: The results show the effectiveness of banana peel extract on preventing kidney stones and improving tissue complications due to ethylene glycol consumption by inhibiting the formation of calcium oxalate due to its antioxidant and anti-inflammatory properties.

Keywords: Banana, Banana Peel Extract, Kidney Stone, Ethylene Glycol, Rat.