

## بررسی تداخل اثر زهر عقرب *Odontobuthus doriae* و داروی سیکلوسپورین بر سطوح آنزیم‌های کبدی ALT، AST و بافت‌شناسی کبد در موش‌های کوچک آزمایشگاهی

ملیحه مشیری<sup>۱</sup>، عبدالحسین شیروی<sup>۲</sup>، شاهرخ نویدپور<sup>۳</sup>، حسین ذوالفقاریان<sup>۳</sup>، محمد اسلام پناه<sup>۴</sup>

۱- دانشجوی دکتری تخصصی، گروه زیست‌شناسی، واحد دامغان، دانشگاه آزاد اسلامی، دامغان، ایران.

۲- دانشیار، گروه زیست‌شناسی، واحد دامغان، دانشگاه آزاد اسلامی، دامغان، ایران. [shiravi738@yahoo.com](mailto:shiravi738@yahoo.com)

۳- دانشیار، آزمایشگاه مرجع رازی تحقیقات عقرب، موسسه تحقیقات واکسن و سرم‌سازی رازی، سازمان تحقیقات، آموزش و ترویج کشاورزی، کرج، ایران.

۴- بخش آسیب‌شناسی، موسسه تحقیقات واکسن و سرم‌سازی رازی، سازمان تحقیقات، آموزش و ترویج کشاورزی، کرج، ایران.

تاریخ دریافت: ۹۹/۷/۲۲ تاریخ پذیرش: ۱۴۰۰/۲/۳۰

### چکیده

زمینه و هدف: زهر عقرب در مواردی باعث تولید سیتوکین‌های پیش‌التهابی از جمله اینترلوکین-۲ به عنوان واسطه سندرم پاسخ التهابی سیستمیک می‌شود. از سوی دیگر سیکلوسپورین خواص مهار سیتوکین به خصوص اینترلوکین-۲ را دارد. مطالعه حاضر با هدف بررسی و شناخت مداخله دارویی جهت کنترل و درمان آسیب هیستوپاتولوژیکی بافت کبد ناشی از مکانیسم‌های آسیب‌زای التهاب عقرب گزیدگی با تزریق سیکلوسپورین و زهر عقرب *Odontobuthus doriae* انجام گرفته است.

روش کار: این مطالعه در موسسه سرم و واکسن سازی رازی کرج انجام صورت گرفت. در این تحقیق موش‌های سوری نر در ۵ گروه ده‌تایی؛ گروه اول سرم فیزیولوژی، گروه دوم فقط یک دُز زیر حد کشندگی از زهر و گروه‌های ۳، ۴ و ۵ علاوه بر یک دُز زیر حد کشندگی زهر، سیکلوسپورین را به ترتیب در دُزهای ۱۰، ۲۰ و ۳۰ میلی‌گرم/کیلوگرم/روز دریافت کردند. تعیین سطوح اینترلوکین-۲، آلانین آمینوترانسفراز، آسپاراتات آمینوترانسفراز سرمی و نیز تغییرات بافتی کبد با نمونه برداری از بافت کبد انجام شد. یافته‌ها: تزریق زهر باعث افزایش مقادیر اینترلوکین-۲ ( $P \leq 0/05$ )، آلانین آمینوترانسفراز، آسپاراتات آمینوترانسفراز سرم و درمان با سیکلوسپورین کاهش معنی‌دار سطح اینترلوکین-۲ ( $P \leq 0/05$ ) و آلانین آمینوترانسفراز، آسپاراتات آمینوترانسفراز را نشان داد. مطالعات بافت‌شناسی بهبود آسیب‌های ادم، خون‌ریزی و پرخونی بافت کبد را در گروه‌ها پس از تزریق سیکلوسپورین در مقایسه با گروه دریافت‌کننده زهر نشان داد.

نتیجه‌گیری: درمان با سیکلوسپورین موجب کاهش قابل توجه اثرات زهر عقرب بر روی مقدار اینترلوکین-۲ و هم‌چنین مقادیر آلانین آمینوترانسفراز، آسپاراتات آمینوترانسفراز و آسیب بافت کبدی می‌گردد.

واژه‌های کلیدی: عقرب ادنتوبوتوس دوریه، زهر، سیکلوسپورین، آسیب کبدی، سرکوب سیستم ایمنی.

### مقدمه

چنین سندرم پاسخ التهابی سیستمیک (SIRS: Systemic inflammatory response syndrome) می‌شود، که می‌تواند منجر به مرگ گردد (۲۴). عموماً این اختلال‌ها توسط اثرات انتقال‌دهنده‌های عصبی منتشر شده توسط زهر عقرب توضیح داده می‌شوند، اما در این بین آزاد شدن واسطه‌های پاسخ التهابی سیستمیک که می‌تواند نقش مهمی داشته باشد را نباید از نظر دور داشت (۲۰).

یکی از گونه‌های مهم خانواده بوتیده در ایران عقرب ادنتوبوتوس دوریه (*Odontobuthus doriae*) است. عقرب گزیدگی توسط این خانواده از عقرب‌ها باعث ایجاد چندین علائم بالینی پیچیده در دستگاه‌های مختلف و به‌طور عمده در سیستم عصبی، قلبی-عروقی، تنفسی، افزایش تحرک دستگاه گوارش، فشارخون شریانی و به دنبال آن افت فشارخون، نارسایی کبدی، شوک و هم

را در سلول‌های T ایفا می‌نماید. اثر اینترلوکین-2 در تکثیر سلول‌های T به صورت مؤثر نشان داده شده است. از سوی دیگر، عملکردهای IL-2 نیز در سلول‌های B بی-تاثیر نیست و این سیتوکین در ترشح آنتی‌بادی‌ها از سلول‌های B نیز نقش دارد. علاوه بر اثرات این فاکتور بر سلول‌های T و B، این سیتوکین به عنوان فاکتور رشد سلول‌های کشته‌شده طبیعی و افزایش تولید سیتوکین‌های آزادشده از سلول‌های کشته‌شده طبیعی مانند فاکتور نکروزدهنده تومور آلفا و اینترفرون گاما و نیز در مقابله با سیتوکین‌های پیش‌تهابی که البته باید بیش از حد نیاز باشند تا روند افزایش علائم بالینی را کاهش دهند را به تعادل می‌رساند (۱،۱۴). در حال حاضر راه اصلی درمان عقرب‌گزیدگی در ایران استفاده از سرم ضد زهر عقرب است که بیشتر محققین، آنتی‌سرم را به عنوان تنها درمان اختصاصی عقرب‌گزیدگی مفید می‌دانند. گزارش شده است که استفاده از پادزهر چند ظرفیتی در مدت زمان کوتاهی پس از تزریق می‌تواند باعث کاهش پاسخ‌های التهابی مربوط به تغییرات سیستمیک طی افزایش سیتوکین‌ها (IL-6، IL-1 $\alpha$  و TNF- $\alpha$ ) در عقرب‌گزیدگی شود (۲۷،۳۰). از آنجایی که تهیه پادزهر عقرب معمولاً از اسب که دارای تفاوت‌های ژنتیکی با انسان را دارد، ممکن است در برخی از بیماران منجر به واکنش آنافیلاکسی شود (۲۰،۲۱) و مقادیر بیشتر آن هم، خطر بروز بیماری سرم (Serum sickness) را به همراه دارد و با توجه به احتمال گزیدگی مجدد افراد و دریافت آنتی‌سرم‌های اسبی و تجمع آن در بدن امکان ایجاد شوک آنافیلاکتیک افزایش می‌یابد که در مواردی سبب مرگ بیمار می‌گردد. بنابراین قبل از تزریق سرم ضد زهر انجام تست پوستی ضروری می‌نماید و در صورت مثبت بودن تست امکان استفاده از آنتی‌سرم مقدور نیست. لذا در این شرایط تجویز دارویی می‌تواند یکی از راه‌های موثر در درمان این بیماران باشد (۱۰). گروهی از محققین روش

آسیب‌بافت به عنوان یکی از عوامل آزادکننده واسطه‌های التهابی می‌تواند باعث بروز سندروم پاسخ‌تهابی سیستمیک شود (۱۷). به دنبال بروز آسیب‌بافت، سیتوکین‌های پیش‌تهابی مانند اینترلوکین-1 و 2 و عامل نکروزدهنده تومور، اینترلوکین-6 و 12 و اینترفرون گاما افزایش می‌یابند (۱۴). پاسخ‌تهابی با فعال شدن سلول‌های سیستم ایمنی بدن پس از تحریک توسط سیتوکین‌های پیش‌تهابی مانند اینترلوکین IL-1B، فاکتور نکروزدهنده تومور (TNF- $\alpha$ )، اینترفرون گاما (INF- $\gamma$ )، IL-6، IL-8 و IL-2 مشخص می‌شود (۱۴). با این حال، تولید بیش از حد این سیتوکین‌های پیش‌تهابی که به طور کلی در اولین ساعات عقرب‌گزیدگی اتفاق می‌افتد (۱۶)، می‌تواند باعث اختلال در عملکردهای متعدد ارگان‌ها شده و حتی سبب مرگ به ویژه در کودکان می‌گردد (۲۰). نظر به این که سیتوکین‌های پیش‌تهابی مانند IL-1B، IL-6 و TNF- $\alpha$  مسئول شروع فعالیت دفاع مؤثر در برابر پاتوژن‌های خارجی هستند، تولید بیش از حد این واسطه‌ها می‌تواند مضر باشد و در نهایت ممکن است منجر به شوک، نارسایی اندام‌های متعدد و مرگ شود (۱۴). به تازگی فعال شدن سیستم ایمنی در بیماران عقرب‌گزیده با افزایش سطح سرمی اینترلوکین-6 گزارش شده است که این سیتوکین توسط مونوسیت‌ها، ماکروفاژها، سلول‌های اندوتلیال، فیبروبلاست‌ها و سایر سلول‌ها در پاسخ به تحریکات التهابی ترشح می‌شوند (۱۴،۲۰). اینترلوکین-2 (interleukin-2) به طور عمده توسط سلول‌های نوع Th1 ترشح و در شروع پاسخ‌های التهابی و ایمنی نقش دارد به این صورت که اینترلوکین-2 نوعی سیتوکین سیستم ایمنی است که تنظیم‌کننده فعالیت سلول‌های سفید خون از جمله لنفوسیت‌ها و لوکوسیت‌ها می‌باشد. این سیتوکین اثرات خود را بر سلول‌های مختلفی از جمله لنفوسیت‌های T اعمال می‌نماید و با اثرات ضد آپوپتوزی در سیستم ایمنی و نیز تأثیر بر متابولیسم سلولی، نقش مهمی

سیکلوسپورین هم چنین تولید بقیه لنفوکین‌ها مانند اینترفرون گاما و بروز گیرنده‌های اختصاصی ۲-IL بر سطح یاخته را مهار می‌کند (۷، ۶). هدف از این مطالعه اندازه گیری مقادیر اینترفون‌گاما-۲ و سطوح سرمی آنزیم‌های آلانین آمینوترانسفراز (ALT)، آسپارات آمینوترانسفراز (AST) به علاوه تغییرات هیستوپاتولوژیک کبد از جمله ادم، پرخونی و خونریزی در عقرب گزیدگی ادنتوبوتوس دوریه به دنبال تجویز داروی سیکلوسپورین می باشد.

## مواد و روش ها

### زهر

زهر خالص لیوفیلیز شده عقرب ادنتوبوتوس دوریه در بخش جانوران سمی موسسه تحقیقات واکسن و سرم سازی رازی کرج تهیه شد. ابتدا از زهر خشک یک محلول حاوی ۱۰ میلی گرم زهر در ۱۰ میلی لیتر سرم فیزیولوژی ساخته، سپس در ۵۰۰۰ دقیقه در دور (rpm) به مدت ۳۰ - ۱۰ دقیقه سانتریفوژ گردید تا موکوس و مواد اضافه موجود در زهر ته نشین شود. پس از آن مایع رویی جمع آوری و محلول حاصل حاوی زهر خالص است (۱۲).

### سنجش دُز زیر حد کشندگی زهر

برای تعیین دُز زیر حد کشندگی (Sublethal doses) زهر، ابتدا متوسط دُز کشندگی (LD50) زهر خام *O. doriae* با غلظت های مختلف به موش های سوری نژاد Balb/c با وزن  $20 \pm 0.2$  گرم تزریق و با استفاده از روش Spearman & Karber میزان LD50 محاسبه شد (۲۳). پس از تعیین غلظت زیر حد کشندگی، به روش گفته شده غلظت زهر در زیر حد دوز خطرناک به صورت داخل صفاقی به حیوانات تزریق گردید.

### حیوانات و گروه بندی

موش‌های سوری نژاد Balb/c، شش هفته ای در محدوده وزن  $23 \pm 2$  گرم از حیوان خانه موسسه واکسن و سرم سازی رازی تهیه و در اطاق حیوانات در شرایط استاندارد در چرخه نور ۱۲ ساعت تاریکی و ۱۲ ساعت

درمانی فوق را در پیشگیری از بروز عوارض ناشی از عقرب گزیدگی روی برخی اندام‌ها بی اثر می دانند بنابر این استفاده از آنتی سرم در درمان عقرب گزیدگی‌ها مورد بحث می باشد (۲۶، ۲۵). هم چنین گروهی دیگر از محققین معتقدند درمان دارویی یکی از راه‌های موثر در کاهش اثرات ناشی از عقرب گزیدگی می باشد (۲). لذا بررسی در مورد استفاده از برخی داروها برای مهار التهاب به خصوص اینترفون‌گاما-۲ در درمان بیماران گزیده شده در مناطقی که در معرض خطر هستند، می تواند موثر باشد. داروی سیکلوسپورین جدا شده از قارچ خاکی *Tolypocladium inflatum gams* باعث مهار اینترفون‌گاما-۲ و در نهایت سرکوب سیستم ایمنی را می شود (۷). سیکلوسپورین (cyclosporine) پپتیدی حلقوی، هیدروفوب و خنثی، شامل ۱۱ اسید آمینه می باشد که از سال ۱۹۸۷ به عنوان یک مهار کننده سیستم ایمنی در پیوند اعضا و بیماری های خود ایمنی مثل پسوریازیس، آرتریت روماتوئید، دیابت نوع I، سندرم بهجت و غیره مصرف می شود. مکانیسم اثر دارو مهار انتخابی فعالیت سلول های T و مهار تولید اینترفون‌گاما-۲ است. لذا ساختار مولکول سیکلوسپورین از یک حلقه اندکاپپتید (endcapeptide) آبتگریز ساخته شده است که پس از ورود به یاخته، به پپتید درون یاخته‌ای سیکلوفیلین (cyclophilin) متصل می‌شود. سیکلوفیلین، متعلق به گروهی از پروتئین‌های تنظیم کننده ایمنی به نام ایمونوفیلین (immunophilin) می باشد، به نظر می‌رسد که کنترل تولید پروتئین‌هایی را بر عهده داشته باشد که در فعال شدن یاخته‌های T دخالت دارند. بنابر این با جلوگیری از ساخته شدن این پروتئین، تولید اینترفون‌گاما-۲ متوقف می‌گردد و چون ۲-IL برای فعال شدن یاخته‌های T لازم است؛ فعالیت یاخته‌های CD4+ و CD8+ نیز متوقف می‌شود. در واقع، هم ایمنی یاخته‌ای و هم ایمنی هومورال سرکوب می‌شود.

(Medicine) و دستگاه اسپکتروفوتومتری اندازه‌گیری شدند (۲۹). مقادیر به دست آمده بر اساس واحدهای بین المللی در لیتر (U/L) ثبت شد.

#### الایزا

اندازه‌گیری سطح سرمی اینترلوکین-۲ به روش الایزا بر اساس برنامه کیت شرکت Mabtech AB (Nacka Strand, Sweden) صورت پذیرفت و پس از تکمیل فرآیندها طبق دستورالعمل‌های مربوطه به شرح زیر انجام شد:

۱. تمام معرف‌ها، نمونه‌ها و استانداردها را طبق دستور تهیه گردید.

۲. ۱۰۰ میکرولیتر استاندارد یا نمونه به هر چاه اضافه کنید. یک شب در دمای ۴ درجه سانتی‌گراد انکوبه شد.

۳. ۱۰۰ میکرولیتر آنتی‌بادی آماده شده بیوتین (biotin) را به هر چاهک اضافه و ۱ ساعت در دمای اتاق انکوبه گردید.

۴- ۱۰۰ میکرولیتر محلول آماده سازی استرپتویدین (streptavidin solution) را اضافه ۴۵ دقیقه در دمای اتاق انکوبه شد.

۵- ۱۰۰ میکرولیتر TMB یک مرحله‌ای (TMB one-step) معرف بستر را به هر چاه اضافه و ۳۰ دقیقه در دمای اتاق انکوبه شد.

۶- اضافه کردن ۵۰ میکرولیتر محلول متوقف کننده به هر چاه انجام گردید.

۷- بلافاصله توسط دستگاه الایزا ریدر روی طول موج 450 nm خوانش انجام شد.

با مقایسه اعداد حاصل با استانداردها، سطح سرمی نمونه‌ها به دست آمد. مقادیر به دست آمده بر اساس واحدهای پیکوگرم بر میلی‌لیتر (pg/ml) ثبت گردید.

#### مطالعه بافت‌شناسی کبد

پس از کالبدگشایی، بافت کبد تمام موش‌ها نمونه برداری و نمونه‌های ثابت شده در فرمالین به روش معمول در پارافین جاسازی شدند. تهیه مقاطع بافتی ۵ میکرومتری

روشنایی و دمای محیط  $22 \pm 2$  درجه سانتی‌گراد یک هفته قبل از آزمایش نگهداری شدند. تمام مراحل بر اساس پروتکل استاندارد انجام گرفت (۹). در این مطالعه، پنج گروه ۱۰ تایی موش مورد آزمایش قرار گرفتند

گروه اول: در این گروه حیوانات، سرم فیزیولوژی ۰/۱ میلی مولار را به مدت یک هفته به صورت داخل صفاقی دریافت کردند.

گروه دوم: این گروه زهر عقرب *O. doriae* زیر حد کشندگی را برای یک بار با تزریق داخل صفاقی دریافت کردند.

گروه ۳، ۴ و ۵: گروه‌های دریافت کننده سیکلوسپورین ویال ۵۰ میلی لیتر/ میلی گرم، ساخت شرکت Novartis سوئیس دریافت کردند. موش‌های دریافت کننده زهر عقرب زیر حد کشندگی یک ساعت پس از تزریق سیکلوسپورین را به ترتیب با دُزهای ۱۰، ۲۰ و ۳۰ mg/kg/day با سرنگ انسولین به صورت داخل صفاقی به مدت یک هفته تزریق گردید (۱۱، ۱۸، ۲۲).

#### نمونه‌گیری و خون‌گیری

در پایان دوره درمان، حیوانات تحت تأثیر اثر بیهوش و خون‌گیری از قلب آن‌ها صورت گرفت. نمونه‌های خونی گرفته شده از گروه‌های مختلف به منظور جداسازی سرم از خون، با سرعت ۳۰۰۰ دور در دقیقه به مدت ۱۵ دقیقه سانتریفیوژ و تا قبل از مطالعه اندازه‌گیری سطوح IL-2، ALT و AST در شرایط فریزر (دمای ۲۰- درجه سانتی‌گراد) تا انجام آزمایش نگهداری شدند.

#### مطالعات آنزیمی

سنجش فعالیت آنزیم‌های کبدی آسپاراتات آمینو ترانسفراز (AST) و آلانین آمینو ترانسفراز (ALT) از کیت‌های آنزیمی (شرکت پارس آزمون-کرج/ایران) توسط روش پیشنهادی فدراسیون بین‌المللی شیمی بالینی و طب آزمایشگاهی (IFCC: International Federation of Clinical Chemistry and Laboratory

به ازای کیلوگرم وزن بدن و غلظت زیر حد کشندگی عقرب ادنتوبوتوس دوریه ۰/۰۷ mg/kg از وزن بدن در موش سوری بود (جدول ۱).

### نتایج اندازه گیری IL-2

میزان اینترلوکین-۲ در گروه های آزمایشی موش های سوری در جدول ۲ درج شده است. همان گونه که آشکار است تزریق زهر به میزان زیر حد کشندگی در گروه ۲ با افزایش معنی دار سطح IL-2 سرم در مقایسه با گروه ۱ همراه بوده است ( $p \leq 0/05$ ). بر اساس نتایج به دست آمده از پژوهش حاضر سطح IL-2 در گروه های ۳، ۴ و ۵ در مقایسه با مقدار IL-2 در گروه ۲ به صورت معنی دار کاهش یافت است ( $p \leq 0/05$ ). به نظر می رسد درمان با سیکلوسپورین توانسته است در بهبود وضعیت عقرب گزیدگی در گروه های مداخله مؤثر باشد.

( $\mu\text{m}$ ) از بلوک های پارافینه انجام و با هماتوکسیلین و ائوزین (H&E) رنگ آمیزی شده و در نهایت با میکروسکوپ نوری مورد بررسی قرار گرفت.

### تحلیل آماری

داده ها با میانگین و انحراف از معیار (SD) مورد ارزیابی قرار گرفتند. برای تحلیل و مقایسه نتایج بین هر دو گروه از آزمون T Test و برای تحلیل و مقایسه نتایج بیشتر از دو گروه از آزمون تحلیل واریانس یک طرفه (ANOVA) روش آزمون Tukey برای مقایسه وجود اختلاف معنی دار بین مشخصه های مختلف در نرم افزارهای SPSS استفاده شد. سطح معنی داری کمتر از ۰/۰۵ در نظر گرفته شد.

### نتایج

#### غلظت زیر حد کشندگی

متوسط دُز کشندگی (LD50) محاسبه شده با استفاده از روش اسپیرمان- کاربر (۱۹،۲۱) معادل ۰/۱۴ میلی گرم

جدول ۱- نتایج حاصل از آزمایشات تعیین دُز کشنده زهر عقرب ادنتوبوتوس دوریه

گروه	دُز (mg/kg)	تفاوت دُز (mg/kg)	تعداد حیوانات در هر گروه	تعداد مرگ موش	میانگین مرگ موش	تفاوت دُز × میانگین مرگ موش
1	کنترل	-	5	0	0	0
2	0.05	0.05	5	1	0.5	0.025
3	0.1	0.05	5	2	1.5	0.075
4	0.2	0.1	5	4	3.0	0.3
5	0.4	0.2	5	5	4.5	0.9
جمع کل						1.3

$$LD_{50} (O. doriae) = 0.40 - \frac{1.3}{5} = 0.14 \text{ mg/kg}$$

جدول ۲- اثر زهر عقرب *Odonthobuthus doriae* و داروی سیکلوسپورین بر میانگین (Mean  $\pm$  SD) میزان سطوح سرمی IL-2،

#### ALT و AST موش های سوری

n=10	گروه ۱	گروه ۲	گروه ۳	گروه ۴	گروه ۵	P value
IL-2(pg/mL)	0.11 $\pm$ 0.010	0.121 $\pm$ 0.011*	0.120 $\pm$ 0.012*	0.111 $\pm$ 0.011	0.109 $\pm$ 0.011**	S
ALT (U/L)	61 $\pm$ 15.96	89.75 $\pm$ 39.33	79.83 $\pm$ 29.76	79.6 $\pm$ 29.30	79.4 $\pm$ 37.18	NS
AST (U/L)	97.3 $\pm$ 21.59	135.42 $\pm$ 52.94	131.1 $\pm$ 35.32	128 $\pm$ 36.07	109.16 $\pm$ 25.47	NS

ANOVA: NS: عدم معنی داری S: معنی داری

\*آزمون T-Test معنی داری گروه ها: آزمون T-Test مقایسه بین گروه ۱ و گروه ۲

\*\*آزمون T-Test معنی داری گروه ها: آزمون T-Test مقایسه بین گروه ۲ و گروه ۵

## تغییرات متابولیک

مقدار آلانین آمینو ترانسفراز (ALT) در گروه‌های آزمایشی موش‌های سوری در جدول ۲ درج شده است. میانگین ALT در سرم گروه ۲ برابر با  $(۸۹/۷۵ \pm ۳۹/۳۳)$  بود میانگین گروه ۱ برابر با  $(۶۱ \pm ۱۵/۹۶)$  مشاهده شد با توجه به نتیجه آزمون اختلاف آماری معنی داری مشاهده نشد ( $p=۰/۰۹$ ). میانگین ALT سرم در گروه ۳  $(۲۹/۷۶ \pm ۷۹/۸۳)$  نسبت به گروه ۴  $(۲۹/۳۰ \pm ۷۹/۶)$  و گروه ۵  $(۳۷/۱۸ \pm ۷۹/۴)$  اختلاف ناچیز داشتند. با توجه به این که میانگین‌های ALT گروه ۳، ۴ و ۵ در مقایسه با میانگین ALT گروه ۲ پایین تر بود ولی تفاوت آماری معنی داری نشان نداد ( $P=۰/۵۳$ ). میزان آسپاراتات آمینو ترانسفراز (AST) در گروه‌های آزمایشی موش‌های سوری در جدول ۲ ارائه شده است. میانگین AST در سرم گروه ۲ برابر با  $(۱۳۵/۴۲ \pm ۵۲/۹۴)$  و میانگین گروه ۱ برابر با  $(۲۱/۵۹ \pm ۹۷/۳۳)$  بود و با توجه به آزمون آماری اختلاف معنی دار نبود. پس از تزریق سیکلوسپورین، در گروه ۳  $(۱۳۱/۱۶ \pm ۳۵/۳۲)$ ، گروه ۴  $(۱۲۸ \pm ۳۶/۰۷)$  و گروه ۵  $(۱۰۹/۱۶ \pm ۲۵/۴۷)$  سطح AST در هر سه گروه نسبت به گروه ۲ کاهش یافته و لیکن تفاوت مقادیر AST در این گروه‌ها معنی دار نبود. هر چند در این گروه‌ها به ترتیب مقدار AST روند کاهشی را نشان می‌داد ( $P=۰/۳۲$ ).

## نتایج مطالعه بافت‌شناسی کبد

مطالعه بافت‌شناسی کبد روی گروه‌های آزمایشی موش‌های سوری در جدول ۳ و شکل ۱ نشان داده شده است. نتایج مطالعه هیستوپاتولوژی بر روی موش‌های سوری نژاد Balb/c گروه ۲ نشان داد که زهر زیر حد کشندگی عقرب ادنتوبوتوس دوریه بر روی کبد اثر گذاشته و باعث پر خونی و خون ریزی متوسط در پارانشیم کبد و هم چنین نواحی ادما توز بافت کبد مشاهده شد (شکل ۱ و جدول ۳). آسیب‌شناسی بافتی کبد در موش‌های گروه ۱ هیچ‌گونه تغییر پاتولوژیک قابل ملاحظه‌ای را نشان نداد.

در گروه‌های تیمار شده با دُزهای مختلف سیکلوسپورین به ترتیب ۱۰، ۲۰ و ۳۰ mg/kg/day در مقایسه با گروه ۲ همه‌ی علائم مذکور بهبودی نشان دادند. در هر حال در گروه ۳ ادم ملایم در بافت و کانون‌های پرخونی و خون ریزی در پارانشیم بافت کبد در مقیاس خفیف مشاهده شد (شکل ۱ و جدول ۳). در مجموع، گروه ۴ از نظر بافت‌شناسی وضعیت بهتری نسبت به گروه ۳ داشت و به طور تقریبی به سطح طبیعی برگشته بود و هیچ تغییر قابل‌ذکری در آن دیده نشد (شکل ۱ و جدول ۳). گروه ۵ اختلاف معنی داری را با گروه ۱ نشان نداد اما تا حدودی کانون‌های پرخونی و خون ریزی و ادم ملایم در پارانشیم بافت کبد مشاهده شد (شکل ۱ و جدول ۳).

## بحث و نتیجه‌گیری

عقرب گزیدگی شدید یک سندرم پاسخ التهابی سیستمیک ایجاد می‌کند که ممکن است باعث شوک، آسیب بافت کبد و کلیه، اختلال عملکرد قلبی و ریوی شود (۱۵). این مطالعه بدین منظور طراحی گردید تا میزان سطح سرمی اینترلوکین-۲، آلانین آمینوترانسفراز، آسپاراتات آمینوترانسفراز و نیز تغییرات هیستوپاتولوژیک (ادم، خون ریزی و پرخونی) را در بافت کبد موش‌های سوری تیمار شده با سیکلوسپورین پس از دریافت زهر زیر حد کشندگی عقرب ادنتوبوتوس دوریه مورد بررسی قرار دهد. پس از دریافت زهر عقرب در موش سوری میزان اینترلوکین-۲، آلانین آمینوترانسفراز و آسپاراتات آمینوترانسفراز سرم افزایش یافت که موجب تغییرات آسیب‌شناسی در بافت کبد به صورت پر خونی و خون ریزی متوسط در پارانشیم بافت کبد به علاوه نواحی ادما توز گردید. تیمار با سیکلوسپورین موجب کاهش معنی دار سطح سرمی اینترلوکین-۲ گردیده و به نسبت افزایش دُز سیکلوسپورین، کاهش بیشتری در سطح سرمی اینترلوکین-۲ مشاهده شد و به حد نرمال رسید. با استناد به این که فعال سازی و انتشار

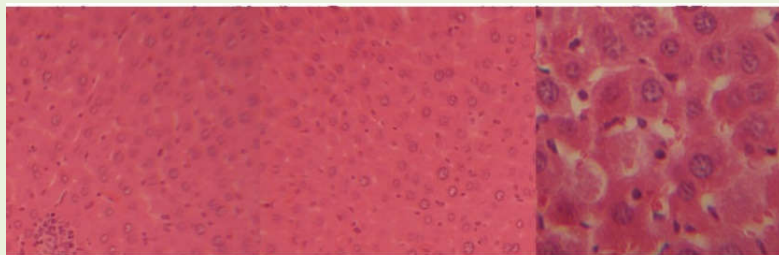
ترانسفراز در تمام قسمت های بدن توزیع می شود، اما بیشتر در قلب و کبد متمرکز است. ALT، با فعالیت مشابه AST، به عنوان آنزیم مخصوص کبد در نظر گرفته می شود و در افزایش نارسایی کبدی یا التهاب، بیشتر از AST افزایش می یابد (۱). لذا با توجه به نتایج مطالعات انجام شده قبلی در مورد حیوانات دریافت کننده زهر عقرب مانند خرگوش، رت و موش می توان نتیجه گرفت که افزایش AST و ALT سرم به دلیل ایجاد نارسایی کبدی در موش های تحت آزمایش می باشد (۲۸، ۵). علل افزایش سطح AST را می توان انفارکتوس میوکارد یا نارسایی کبدی دانست (۱). بنابراین، افزایش سطح AST و ALT در این مطالعه ممکن است ناشی از اقدام مستقیم زهر بر روی کبد باشد. به طور مشابهی، افزایش معنی دار فعالیت آنزیم های آلانین آمینوترانسفراز، آسپاراتات آمینوترانسفراز نسبت به گروه شاهد در تزریق زیر جلدی زهر عقرب *Androctonus crassicauda* به موش های صحرائی، توسط اوزکان و همکاران گزارش شد (۱۳). زارع و همکاران نیز نشان دادند که تزریق وریدی زهر عقرب ادنتوبوتوس دوره باعث افزایش معنی داری در میزان سطوح AST و ALT در سرم خرگوش نژاد New Zealand White می باشد. آن ها پیشنهاد کردند که آشفستگی درونی (autonomic storm) و انتشار کاتکول آمین ها می تواند دلیل افزایش میزان AST و ALT سرمی باشد (۲۹).

سیتوکین های پیش التهابی ممکن است در پاتوفیزیولوژی مسمومیت ناشی از عقرب گزیدگی نقش مهمی داشته و تظاهرات سندرم پاسخ التهابی سیستمیک و نارسایی اندام-ها مانند اختلال عملکرد قلبی، ریوی و آسیب بافت کبد و کلیه را نیز به خود اختصاص دهد (۱۴). به نظر می آید سیکلوسپورین توانسته بر التهابات ناشی از سیتوکین پیش التهابی اینترلوکین-۲ در موش های دریافت کننده زهر عقرب فائق آید. مطالعات مختلف نشان می دهد زهر عقرب موجب افزایش قابل توجهی از سیتوکین های پیش التهابی می شود و از آن جایی که بیشتر مطالعات در مورد سیتوکین های پیش التهابی مانند IL-1 $\alpha$ ، IL-1 $\beta$ ، IL-6، TNF- $\alpha$  و IFN- $\gamma$  انجام شده است (۲۰، ۱۶، ۱۴). در این مطالعه تأثیر زهر عقرب ادنتوبوتوس دوره بر میزان اینترلوکین-۲ و ارزیابی اثربخشی احتمالی سیکلوسپورین در عقرب گزیدگی بررسی شد. برای اثبات این نقش و مکانیسم عمل آن به مطالعات بیشتری نیاز است. هم چنین در تحقیق حاضر سیکلوسپورین باعث کاهش میزان آلانین آمینوترانسفراز، آسپاراتات آمینوترانسفراز سرمی شده اما تفاوت معنی داری با گروه دریافت کننده زهر عقرب مشاهده نشد. از سوی دیگر سیکلوسپورین در دُز ۳۰ mg/kg/day بیشترین اثرات را بر روی کاهش آنزیم های کبدی پس از دریافت زهر عقرب داشته است. از این رو سیکلوسپورین می تواند با اثر بر عملکرد زهر، التهاب را کاهش دهد. از آن جایی که AST به عنوان آنزیم

### جدول ۳- مقایسه شدت تغییرات هیستوپاتولوژیک بافت کبد در موش های دریافت کننده زهر عقرب O.

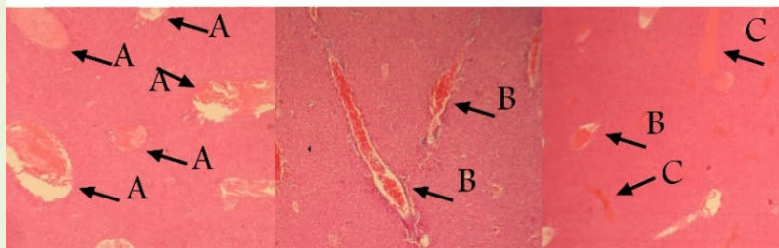
#### *doriae* تحت درمان با دوز های مختلف سیکلوسپورین

	گروه ۱	گروه ۲	گروه ۳	گروه ۴	گروه ۵
آسیب ها					
ادم	+/-	++	+	+	+
پرخونی	+/-	++	+	+	+
خونریزی	+/-	++	+	+	+
-: عدم مشاهده تغییرات بافتی (تقریباً در حد صفر)    +: آسیب خفیف (Mild)    ++: آسیب متوسط (Moderate)					

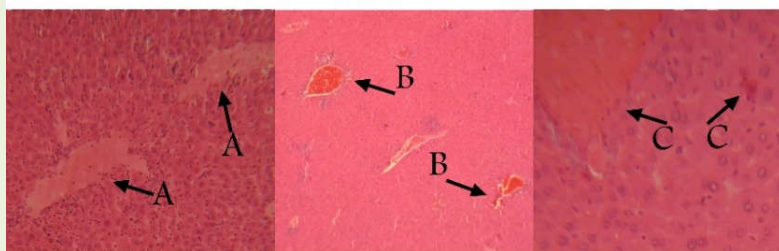


گروه ۱

(دریافت کننده سرم فیزیولوژی)

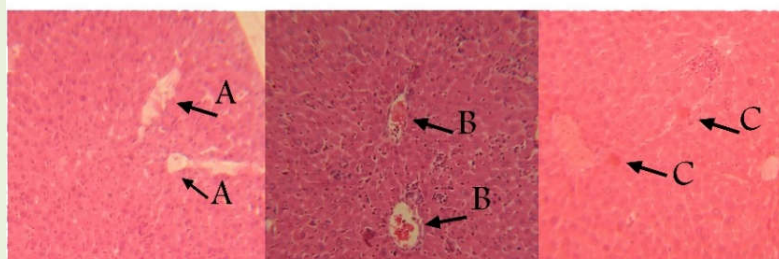


گروه ۲

(دریافت کننده زهر عقرب *O. doriae*)

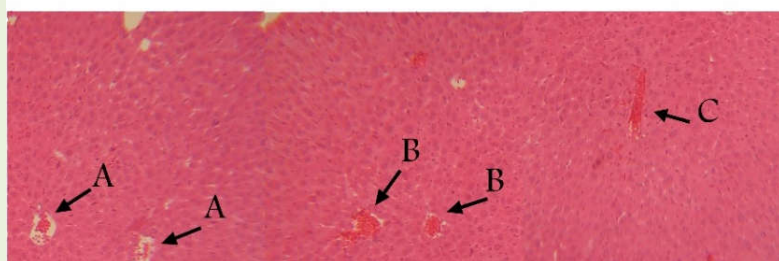
گروه ۳

(دریافت کننده ۱۰ mg/kg/day سیکلوسپورین)



گروه ۴

(دریافت کننده ۲۰ mg/kg/day سیکلوسپورین)



گروه ۵

(دریافت کننده ۳۰ mg/kg/day سیکلوسپورین)

شکل ۱- بررسی تغییرات بافت‌شناسی کبد در موش‌های دریافت کننده زهر عقرب *O. doriae* تحت درمان با دوزهای مختلف سیکلوسپورین.

الف) گروه ۱. بافت نرمال رنگ آمیزی H&E  $10 \times 40$  (ب) گروه ۲ (دریافت کننده زهر عقرب *O. doriae*). رنگ آمیزی H&E  $4 \times 4$  (ج) گروه‌های دریافت کننده سیکلوسپورین. رنگ آمیزی H&E  $4 \times 10$ : A ادم: B پرخونی: C خونریزی



mg/kg/day تا حدودی کانون های پرخونی و خون ریزی و ادم ملایم مشاهده گردید. رهروانی و همکاران در مطالعه خود بر روی آثار تزریق زیر جلدی زهر عقرب همی سکورپیوس لپتوروس به گوسفند های بومی نر نشان دادند که بیشترین آسیب های بافت شناسی خون ریزی و پرخونی در بافت کبد و کلیه روی داده است. که به اعتقاد این محققین به واسطه ی آسیب عروقی می باشد به علاوه آسیب عروقی دلیلی بر ایجاد ادم در بافت کبد است (۱۷). به علاوه در مطالعات بافت شناسی زایزاده و همکارانش ۳ تا ۳/۵ ساعت پس از تزریق زهر عقرب *Mesobuthus eupeus* به خرگوش خون ریزی کانونی، پرخونی ورید مرکزی، پرخونی عروق در مناطق پورتال در کبد گزارش دادند (۳۱). در مطالعه ی دهقانی و همکاران فراوانی تغییرهای پاتولوژیک در کبد موش های صحرايي دریافت کننده زهر عقرب هموسکورپیوس ۷۶ درصد بوده که این تغییرها، پرخونی و خونریزی خفیف تا شدید را شامل گشته است. و بنا به اظهار این محققین، احتقان و تغییرات هیدروپیک سلول های کبدی به علت تحریک اعصاب سمپاتیک، سبب افزایش شدید فشار خون می شود و این مسأله موجب پارگی شریان، خون ریزی و پرخونی بافت کبد و در نهایت آسیب بافت کبد می گردد (۴). در مطالعه حاضر، آسیب وارد شده به ساختار بافتی کبد توسط زهر عقرب، توسط تیمار با سیکلوسپورین، تا حدودی کاهش یافته بنابراین در این پژوهش برای اولین بار از داروی سیکلوسپورین در عقرب گزیدگی *Odontobuthus doriae* استفاده شد و نتایج نشان داد این دارو قادر است روی شاخص های اصلی التهاب ناشی از عقرب گزیدگی تاثیر مثبت داشته باشد. نتایج این مطالعه مدعی است عملکرد سیکلوسپورین روی اینترلوکین-۲، آلانین آمینوترانسفراز و آسپاراتات آمینوترانسفراز و جلوگیری از پیشرفت آسیب بافت کبد تاثیر مثبت داشته و ممکن است باعث بهبود شرایط عمومی در عقرب گزیدگی شود.

در مطالعه Chaubey نیز گزارش شده که تزریق زهر عقرب *Mesobuthus tamulus gangeticus* از خانواده بوتیده در موش آلبینو باعث افزایش ALT در سرم خون که نشان دهنده آسیب کبد بعد از تجویز زهر *M. tamulus gangeticus* می باشد. هم چنین به اذعان این نویسنده علل اصلی تغییرپذیری سلول های بافت کبد عبارتند از: هیپوکسی گردش خون، اختلالات متابولیک و التهاب است (۳). در نتایج تحقیق زایزاده و همکارانش نیز ثابت شد که تزریق زهر عقرب *Mesobuthus eupeus* باعث افزایش در سطوح سرمی ALT و AST در خرگوش نر نژاد New Zealand white می شود بنا به اظهار محققین زهر عقرب می تواند اقدامات انتخابی بر روی کانال های سدیمی دریچه دار وابسته به ولتاژ داشته باشد و این باعث انتشار گسترده انتقال دهنده های عصبی خودمختار می شود. بنابراین، آسیب های کبدی می تواند به دلیل رهاسازی گسترده کاتکول آمین ها و در نتیجه انقباض عروق و فشار خون بالا در کبد باشد. به علاوه آن ها به این موضوع اشاره کردند که این آسیب ها ممکن است در اثر سایر مواد مرتبط با عقرب گزیدگی مانند سیتوکین های پیش التهابی و واسطه های التهابی ایجاد شود (۵،۸). در این راستا با توجه به نتایج تحقیق حاضر که افزایش معنی دار اینترلوکین-۲ بعد از دریافت زهر عقرب را نشان داد، احتمال آسیب بافت کبد بسیار بالاست. علاوه بر این بررسی اثرات درمان با سیکلوسپورین بر آسیب شناسی بافت کبد بعد از دریافت زهر عقرب در پژوهش حاضر، بیانگر تاثیر مثبت و بهبود ادم، پرخونی، خون ریزی در بافت کبد بود. همان طور که نتایج بررسی پاتولوژی بافت کبد با تزریق زهر زیر غلظت کشندگی عقرب ادنتوبوتوس دوریه نشان دهنده ی آسیب های متوسط (Moderate) ادم، پرخونی و خون ریزی در بافت کبد شد. در گروه هایی که با سیکلوسپورین دُز ۱۰ و ۲۰ mg/kg/day تیمار شدند، آسیب ها در حد خفیف مشاهده شد و با دُز ۳۰

نماییم. این مقاله از پایان نامه دکتری تخصصی این جانب استخراج گردیده است تا جهت جلسه دفاع به دانشگاه دامغان ارائه شود. پیشاپیش از بذل توجه شما کمال تشکر و قدردانی را دارم.

### رضایت اخلاقی:

این مطالعه توسط کمیته رعایت اصول اخلاقی کار با حیوانات آزمایشگاهی، معاونت تضمین کیفیت، موسسه تحقیقات واکسن و سرم سازی رازی، سازمان آموزش و ترویج تحقیقات کشاورزی، کرج، ایران (شماره کد تأیید شده مجوز اخلاقی (RVSRI.REC.98.002) تأیید شده است.

مطالعه مدل های موش باید هم چنان به ارائه بینش بر پایه ایمنی زهر شناختی آسیب کبد پردازد و در نهایت منجر به توسعه استراتژی های ایمن سازی درمانی برای کاهش مرگ و میر و بیماری های مرتبط با گزیدگی شود.

### تشکر و قدردانی

بدین وسیله مراتب سپاس و قدردانی خود را از تمامی عزیزانی که ما را در انجام این تحقیق یاری رساندند، به ویژه از کارکنان محترم بخش آزمایشگاه مرجع تحقیقات عقرب و بخش آسیب شناسی موسسه واکسن و سرم سازی رازی کرج و ریاست و دست اندرکاران محترم دانشکده علوم پایه دانشگاه آزاد اسلامی واحد دامغان اعلام می-

### منابع

1. Abbas, A.K., Lichtman, A.H., Pillai, S. (2018). Cellular and molecular immunology of Abol Abbas. ninth ed Tehran: Ebne-Sina & majd danesh Publishing House. 458-471.
2. Bawaskar, H.S., Bawaskar, P.H., (2000). Prazosin therapy and scorpion envenomation. The Journal of the Association of Physicians of India, 48(12); 1175-80.
3. Chaubey, M.K. (2010). Consequences of *Mesobuthus tamulus gangeticus* (Pocock, 1900) envenomation in albino mice. The Journal of Venomous Animals and Toxins including Tropical Diseases, 16(3); 449-455.
4. Dehghani, R., Rafinejad, J., Fathi, B., Panjeh Shahi, M., Hashemi, A. (2017). A Retrospective study on scorpionism in Iran (2002–2011). Journal of Arthropod-Borne Diseases journal, 11(2); 194–203.
5. D'Suza, G., Monceda, S., Gonzalez, C., Sevcik, C., Aguilar, V., Alagon, A. (2003). Relation ship between plasmatic levels of various cytokines, tumour necrosis factor, enzymes, glucose and venom concentrations following *Tityus* scorpion sting. Toxicon, 41; 367-375.
6. Elsayed, A.S.I., Bayomy, M.F.F., Azab, A.E. (2016). Effect of acute and chronic treatment of cyclosporine a on liver and kidney functions in rats. J Appl Pharm Sci, 6(03); 116–119.
7. Elsayed, A.S.I., Jbireal, J.M., Azab, A.E. (2018). Effect of acute and chronic cyclosporine a treatment on haematological data in male albino rats. Journal of Applied Biotechnology & Bioengineering, 5(6); 350–357.
8. Fukahara, Y.D.M., Reis, M.L., Dellalibera-Joviliani, R., Cunha, F.Q.C., Donadi, E.A. (2003). Increased levels of IL-1b, IL-6, IL-8, IL-10 and TNF-a in patients moderately or severely envenomed by *Tityus serrulatus* scorpion sting. Toxicon, 41; 49-55.
9. Institute of Standards and Industrial Research of Iran. (2008). Biological evaluation of medical devices-Part 2: Animal welfare Requirements. ISIRI, Part 2: 7216-7222. Available from: www.isiri.org. (5 Mar 2008).
10. Murthy Karl, R.K., Zolfaghrian, H. (1986). increased osmotic fragility of reid cells in dogs with acute myocarditis produced by scorpion (*Buthus tamulus*) Venom. Indian Journal of Physiology and Pharmacology, 30(3); 215-22.
11. Nair, A., Jacob, S. (2016). A simple practice guide for dose conversion between animals and human. Journal of Basic and Clinical Pharmacy, 7(2); 27–31.
12. Ozkan, O., Adiguzel, S., Kar, S., Kurt, M., Yakistiran, S., Cesaretli, Y. (2007). Effects of *Androctonus crassicauda* (Olivier, 1807) (scorpiones: buthidae) venom on rats: correlation among acetylcholinesterase activities and electrolytes levels. Journal of Venomous Animals and Toxins Including Tropical Diseases, 13(1); 69–81.
13. Ozkan, O., Bakir, F., Adiguzel, S. (2008). Effects of *Androctonus crassicauda* (Olivier, 1807) (Scorpiones: Buthidae) Venom on Rat Metabolism. Journal of Venomous Animals and Toxins Including Tropical Diseases, 14(1); 45-57.
14. Petricevich, V.L. (2010). *Scorpion venom and the inflammatory response*. Mediators Inflamm. 2010 (2010); 1-17.

15. Petricevich, V.L., Peña, C.F. (2002). The dynamics of cytokine and nitric oxide secretion in mice injected with *Tityus serrulatus* scorpion venom. *Mediators of Inflammation*, 11(3); 173–180.
16. Petricevich, V.L., Navarro, L.B., Possani, L.D. (2013). Therapeutic use of scorpion venom. *Molecular Aspects of Inflammation*, 9; 209–231.
17. Rahravani, M., Ghadrhan Mashhadi, A., Rasooli, A., Razi Jalali, M., Mohammadian, B., Darvish Khadem, M. (2015). Histopathological study of *Hemiscorpius lepturus* venom injection in sheep. *Iranian Veterinary Journal*. 11(3); 124.
18. Rajasekaran, U.B., Nayak, U.S.K. (2014). How to choose drug dosage for human experiments based on drug dose used on animal experiments: A review. *IJSS Case Reports & Reviews*, 1(3); 31–32.
19. Ramakrishnan, M.A. (2016). Determination of 50% endpoint titer using a simple formula. *World Journal of Virology*, 5(2); 559–574.
20. Razi Jalali, M., Jalali, M.T., Mapar, Z. (2015). Evaluation of plasma cytokine levels in mesobuthus eupeus (Scorpionida: Buthidae) scorpion envenomation in rats treated with polyvalent antivenom. *Jundishapur Journal of Health Sciences*. 7(1); 1–5.
21. Shaul Sofer, M.D., Eliezer Shahak, M.D., Moshe Gueron, M.D. (1994). Scorpion envenomation and therapy antivenom. *The Journal of Pediatrics*, 124(6); 973–978.
22. Shin, J.W., Seol, I.C. (2010). Interpretation of animal dose and human equivalent dose for drug development. *The Journal of Korean Oriental Medicine*, 31(3); 1–7.
23. Sperman, W.J., Karber, A.M., (1948). A method for obtaining and analyzing sensitivity data. *J. Am. Statist. Assoc*, 43; 109–126.
24. Vatanpour, H., Jalali, A., Rowan, E.G., Rahim, F. (2013). Effects of *Odontobuthus doriae* scorpion venom on mouse sciatic nerve. *Iranian Journal of Pharmaceutical Research*, 12; 145–151.
25. World Health Organization. (1981). Progress in the characterization of venoms and standardization of antivenoms. World Health Organization. (who offset publication No.58.) <https://apps.who.int/iris/handle/10665/37282>, 58; 1–44.
26. Zare Mirakabadi, A. (2013). Hemiscorpius lepturus envenomation: Manifestations and management with specific antivenom. *Archives of Razi Institute*, 68(2); 91–99.
27. Zare Mirakabadi, A., Mahmoodi Khatoonabadi, S., Teimoorzadeh, S. (2011). Antivenom injection time related effects of *Hemiscorpius lepturus* scorpion envenomation in rabbits. *Archives of Razi Institute*, 66(2); 139–145.
28. Zare Mirakabadi, A., Mahmoodi Khatoonabadi, S., Teimourzadeh, Sh., Sabiri, Gh.H. (2010). Serum enzymes studies in scorpion (*Hemiscorpius lepturus*) dose related envenomation in rabbits. *Archives of Razi Institute*, 65(2); 83–89.
29. Zare Mirakabadi, A.Z., Jalali, A., Jahromi, A.E., Vatanpur, H., Akbary, A. (2006). Biochemical changes and manifestations of envenomation produced by *Odontobuthus doriae* venom in rabbits. *Journal of Venomous Animals and Toxins Including Tropical Diseases*, 12(1); 67–77.
30. Zayerzadeh, E., Fardipour, A., Zare Mirakabadi, A., Koochi, M.K. (2014). neutralizing effects of polyvalent antivenom on severe inflammatory response induced by *Mesobuthus eupeus* scorpion venom. *Archives of Razi Institute*, 69(2); 171–177.
31. Zayerzadeh, E., Zare Mirakabadi, A., Koochi, M.K. (2011). Biochemical and histopathological study of *Mesobuthus eupeus* scorpion venom in the experimental rabbits. *Archives of Razi Institute*, 66(2); 133–138.



## Interaction of *Odontobuthus doriae* Scorpion Venom and Cyclosporine on Levels of Liver Enzymes ALT, AST and Liver Histology in Mice

M.Moshiri<sup>1</sup>, [A.shiravi](mailto:shiravi738@yahoo.com)<sup>2</sup>, Sh.Navidpour<sup>3</sup>, H.Zolfagharian<sup>3</sup>, M.Islampanah<sup>4</sup>

1. PhD Student, Department of Biology, Damghan Branch, Islamic Azad University, Damghan, Iran.

2. Associate Professor, Department of Biology, Damghan Branch, Islamic Azad University, Damghan, Iran. [shiravi738@yahoo.com](mailto:shiravi738@yahoo.com)

3. Associate Professor, Shahrokh Navidpour, Razi Scorpion Research Reference Laboratory, Razi Vaccine and Serum Research Institute, Agricultural Research, Education and Extension Organization, Karaj, Iran.

4. Department of Pathology, Razi Vaccine and Serum Research Institute, Agricultural Research, Education and Extension Organization, Karaj, Iran.

Received: 2020.13. 10

Accepted: 2020.20.5

### Abstract

**Introduction & Objective:** Scorpion venom sometimes causes the production of pro inflammatory cytokines, including interleukin-2, as a mediator of the systemic inflammatory response syndrome. On the other hand, cyclosporine has cytokine inhibitory properties, especially interleukin-2. The aim of this study was to evaluate and identify the drug intervention to control and treat histopathological liver tissue failure caused by the harmful mechanisms of scorpion sting inflammation by injection of cyclosporine and *Odontobuthus doriae* scorpion venom.

**Material and Method:** This study was performed in Razi Serum and Vaccine Institute of Karaj and in this study male mice in 5 groups of 10; The first group of normal saline, The second group has only one sub-lethal dose of venom and groups 3, 4 and 5 in addition to one sub-lethal dose of venom, Cyclosporine was given at doses of 10, 20 and 30 mg/kg/day, respectively. Serum levels of interleukin-2, Alanine aminotransferase, Aspartate aminotransferase and liver tissue changes were determined by sampling liver tissue.

**Results:** Venom injection significantly increased the serum levels of interleukin-2 ( $P < 0.05$ ), Alanine aminotransferase, Aspartate aminotransferase and treatment with cyclosporine showed a significant decrease in the serum levels of interleukin-2 ( $P < 0.05$ ) and Alanine aminotransferase, Aspartate aminotransferase. Histological studies showed improvement in edema, hemorrhage, and hepatic hyperemia in the groups after cyclosporine injection compared with the venom group

**Conclusion:** Cyclosporine treatment significantly reduces the effects of scorpion venom on interleukin-2 levels, as well as the levels of alanine aminotransferase, aspartate aminotransferase, and liver tissue injury.

**Keywords:** Scorpion, Venom, Cyclosporine, Liver Failure, Immunosuppressor.