

پرفوراسیون زخم دئودنوم بعد از سم‌زدایی فوق سریع: گزارش ۳ مورد متوالی



روش‌های مختلفی برای ترک مواد مخدر وجود دارد. یکی از این روش‌ها سم‌زدایی فوق سریع است که در آن زمان ترک بسیار کوتاه است و بیمار علائم محرومیت را تجربه نمی‌کند. چندین عارضه به دنبال این روش درمانی گزارش شده است. در این گزارش، ۳ مورد متوالی از پارگی زخم دئودنوم به دنبال سم‌زدایی فوق سریع معرفی شده‌اند که هیچ‌یک از این بیماران سابقه‌ی مشکلات گوارشی قبلی را ذکر نمی‌کردند. پارگی زخم دئودنوم به دنبال سم‌زدایی فوق سریع تا کنون در مطالعات فارسی و انگلیسی گزارش نشده است.

Ultra Rapid Detoxification, Opioid, Deodenal ulceration

مقدمه

واژه‌های کلیدی

محمدعلی رئیس‌السادات

فوق تخصص جراحی کودکان، استادیار
گروه جراحی دانشگاه آزاد اسلامی واحد
مشهد

محمدعلی یعقوبی

دستیار تخصصی بیماری‌های داخلی،
دانشگاه علوم پزشکی مشهد

حامد بیضایی

متخصص بیهوشی، استادیار گروه
بیهوشی دانشگاه آزاد اسلامی واحد
مشهد
نگارنده پاسخگو: دکتر محمد علی
رئیس‌السادات

آدرس: مشهد، بزرگراه فجر، بیمارستان

۲۲ بهمن، بخش جراحی

تلفن: ۰۵۱۱-۲۵۹۵۵۱۶

نمبر: ۰۵۱۱-۲۵۷۳۵۰۰

پست الکترونیک:

ma_rais@yahoo.com

تاریخ وصول: ۱۳۸۸/۱۰/۱۴

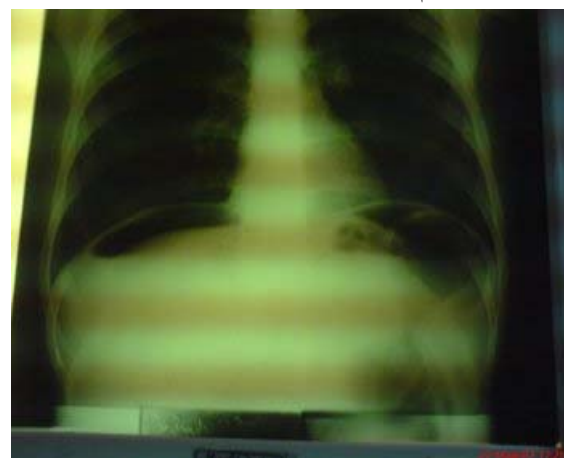
تاریخ تایید: ۱۳۸۹/۲/۹

مقدمه

روش سم‌زدایی فوق سریع (UROD) برای معتادانی که قادر به تحمل علائم محرومیت نبوده یا از تجربه‌ی این علائم می‌ترسند مفید است (۱). در این روش بیمار علائم محرومیت را تجربه نمی‌کند. برای این منظور بیمار تحت بی‌هوشی عمومی یا آرام‌بخشی قوی قرار گرفته و توسط آنتاگونیست‌های مخدری، علائم محرومیت به ۶ تا ۸ ساعت کاهش خواهد یافت (۴-۲). UROD یک روش درمانی پرهزینه بوده و چندین عارضه به دنبال آن گزارش شده است (۵). هدف از این مطالعه، گزارش ۳ مورد پارگی متوالی زخم دئودنوم در بیمارانی است که هیچ‌گونه سابقه‌ی مشکلات معده‌ای نداشته‌اند. این عارضه تا کنون گزارش نشده است.

بیمار اول

بیمار آقای م.ح ۳۳ ساله که حدود ۷ سال سابقه‌ی اعتیاد به هروئین داشت. بیمار سابقه‌ای از سوء هاضمه و زخم اثنی عشر در طی مصرف ماده‌ی مخدر ذکر نمی‌کرد. بیمار قبل از بستری فعلی چندین هفته تحت سم‌زدایی قرار گرفته بود، اما به علت عدم تحمل علائم محرومیت، روش سم‌زدایی فوق سریع پیشنهاد شده بود. در روز اول بعد از سم‌زدایی فوق سریع، بیمار از درد شدید شکمی شکایت نمود. در معاینه‌ی اولیه علائم حیاتی پایدار بوده ولی در معاینه، گاردینگ و تندرns ریاند شکمی مشهود بود. عکس ایستاده‌ی قفسه‌ی صدری، هوای آزاد زیر دیاфраگم را نشان داد (تصویر ۱).

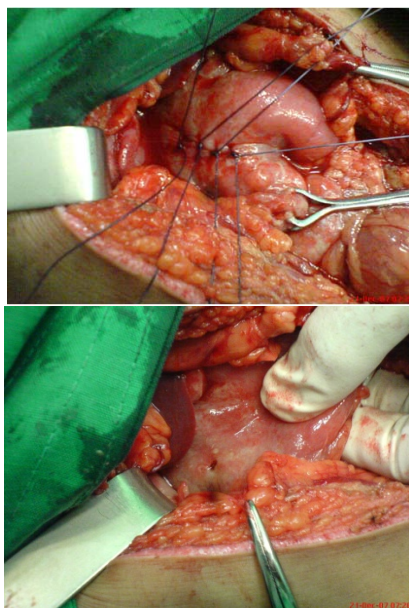


تصویر ۱: عکس قفسه‌ی صدری ایستاده که هوای آزاد زیر دیاфраگم را نشان می‌دهد.

با تشخیص پریتونیت، شکم با برش میانی بالای ناف باز شد. پارگی منفرد در دیواره‌ی قدامی اولین قسمت دئودنوم وجود داشت که با graham patch ترمیم گردید. هم‌چنین ترشحات معده‌ای و روده‌ای شستشو و ساکشن شدند. ۵ روز بعد از عمل بیمار با حال عمومی خوب ترخیص گردید.

بیمار دوم

بیمار آقای ع.ا. ۴۰ ساله است که جهت انجام سم‌زدایی فوق سریع مراجعه کرده بود. وی سابقه‌ی مصرف تریاک را به مدت ۵ سال داشت. سابقه‌ای از مشکلات گوارشی در طی دوره‌ی مصرف تریاک ذکر نمی‌کرد. در شرح حال بیمار نیز سابقه‌ای از بیماری‌های سیستمیک مانند دیابت، پرفشاری خون یا مشکلات کلیوی دیده نمی‌شد. به دنبال سم‌زدایی فوق سریع، درد شدید شکم، تهوع و استفراغ عارض گردید. در معاینه‌ی گاردینگ و تندرns و ریاند شکمی به دست آمد. عکس ایستاده‌ی قفسه صدری، احتمال پرفوراسیون روده را مطرح می‌کرد، لذا با تشخیص پریتونیت، شکم باز شد. در دیواره‌ی قدامی داخلی اولین قسمت دئودنوم، پارگی منفردی به چشم می‌خورد که با graham patch ترمیم گردید (تصویر ۲). ترشحات حفره‌ی شکم شستشو و ساکشن گردید. بیمار با حال عمومی خوب در روز ششم بعد از عمل ترخیص گردید.



تصویر ۲: پرفوراسیون زخم دئودنوم (سمت چپ) که با گراهام پچ ترمیم (سمت راست) گردید.

روان‌پزشکی و حتی مرگ گردد (۸). در سال ۲۰۰۷ انجمن ملی سلامت و بهبود بالینی مطلبی را گزارش کرد که بر طبق آن "سم زدایی فوق سریع تحت بی‌هوشی عمومی یا آرام بخشی قوی (نیازمند حمایت راه‌هوایی) به دلیل خطر بروز عوارض شدید و به ویژه مرگ پیشنهاد نمی‌گردد" (۹). انجمن روان‌پزشکان آمریکا نظریه‌ی مشابهی را ارائه داده بودند که بر طبق آن سم‌زدایی فوق سریع به علت فقدان کارایی ثابت شده و از طرفی به دلیل بروز عوارض مربوطه توصیه نگردیده است (۱۰).

در مجموع نتایج سم‌زدایی فوق سریع به نسبت سایر روش‌های ترک مواد مخدر پیش‌آگهی بهتری ندارد. عوارض این روش و کارایی پایین آن دو عاملی است که سم‌زدایی فوق سریع را به عنوان یک درمان پزشکی پذیرفته شده در این زمان نمی‌پذیرد (۱۰).

نتیجه‌گیری

بعد از انجام سم‌زدایی فوق سریع تحت بی‌هوشی عمومی، باید تمام بیماران را از نظر علایم گوارشی هم‌چون سوء هاضمه و درد شکم بررسی کرد. و چنانچه در معاینه‌ی یافته‌ی گوارشی مشکوک یافت شود بهتر است به منظور کشف زخم‌های معده‌ای خاموش بیمار را جهت گاستروسکوپی و دئودنوسکوپی ارجاع نمود.

بیمار سوم آقای ع.ر نیز با شرح حال مشابه و سابقه‌ی مصرف تریاک طولانی مدت، تحت سم‌زدایی فوق سریع قرار گرفت. این بیمار نیز با علایم درد شکم در روز بعد از سم‌زدایی و با تشخیص پرفوراسیون زخم دئودنوم تحت لاپاراتومی قرار گرفت. ترمیم انجام و نهایتاً با حال عمومی خوب ترخیص گردید.

بحث

در مطالعه‌ی Gowing و همکاران وی، عوارض جانبی سم‌زدایی فوق سریع هم‌چون استفراغ، اختلالات ریتم قلبی، اختلال عملکرد ریوی و نارسایی کلیه مطرح گردید (۵). عوارض ناشی از بیهوشی عمومی، لوله گذاری داخل مری و هم‌چنین قیمت بالای انجام سم‌زدایی فوق سریع، در شمار محدودیت‌های این روش به حساب می‌آیند (۶). اگرچه سیمون، با این روش درمانی، زخم معده (احتمالاً زخم استرسی) را گزارش کرده (۷) اما تا کنون پارگی زخم پپتیک بعد از این روش در بیمارانی که سابقه‌ی مشکلات گوارشی فوقانی را نداشته باشند، گزارش نگردیده است. در مطالعه‌ی مروری توسط سینگ در سال ۲۰۰۴ نشان داده شد که این روش می‌تواند باعث تهوع، اسهال، سپسیس، زخم معده، واکنش‌های دارویی ایدیوسنکرازی، عوارض قلبی عروقی، نارسایی کلیه، مهار هورمون‌های تیروئید، اختلالات

References

1. Yassini M, Larigani KH, Rafati A. URD and Severity of Withdrawal Symptoms. *World J. Med Sci.* 2006; 1(2): 86-9.
2. Loimer N, Schmid R, Presslich O, Lenz K. Naloxone treatment for opiate withdrawal syndrome. *Br J Psychiatry.* 1988; 153: 851-2.
3. Stephenson J. Experts debate merits of 1-day opiate detoxification under anesthesia. *JAMA.* 1997; 277: 363-4.
4. Alvarez JF, Del Rio CM. Ultra-rapid opiate detoxification: a look at what is happening in Spain. *Addiction.* 1999; 94:1239-40.
5. Gowing L, Ali R, White J. Opioid antagonists under heavy sedation or anesthesia for opioid withdrawal. *The Cochrane Library*, Issue 2. 2002. Oxford: Update Software.
6. Radomska M, Bisaga A, Popik P. Contemporary methods in pharmacotherapy in the opiate dependent treatment. *Przegląd Lekarski*, 2000; 57: 509-18.
7. Simon DL. The rationale for naltrexone therapy as an alternative to methadone treatment for opiate addiction. *Conn Med.* 1996; 60:683-5.
8. Singh J, Debasish B. Ultra-Rapid Opioid Detoxification: Current Status and Controversies. *Journal of Postgraduate Medicine.* 2004; (50)3: 227-32.
9. National Institute for Health and Clinical Evidence. Drug misuse, opioid detoxification. NICE Clinical Guideline 52. Available at: <http://www.nice.org.uk/Guidance/CG52> (Accessed March 23, 2009.)
10. Kleber HD, Weiss RD, Anton RF. Work Group on Substance Use Disorders. Treatment of patients with substance use disorders. *Am J Psychiatry.* 2006; 163(8): 5-82.