



گزارش یک مورد بروز ناهنجاری کوتاهی فک پایین همراه با شکاف کامل کام و انباشت سرومن در گوش یک رأس گوساله هلشتاین

تقی تقی پور بازرگانی^۱، رضا یوسفی^{۲*}، فرهنگ ساسانی^۳، احسان صنایعی^۴، فرهاد موسی خانی^۵، غلامحسین فغانی زاده^۶

۱- دانشگاه تهران، دانشکده دامپزشکی، گروه علوم درمانگاهی، بخش بیماری‌های درونی دام بزرگ،

تهران، ایران

۲- دستیار تخصصی دانشگاه تهران، دانشکده دامپزشکی، بخش مامایی و بیماری‌های تولیدمثل،

تهران، ایران

۳- دانشگاه تهران، دانشکده دامپزشکی، گروه پاتولوژی، تهران، ایران

۴- دانش آموز ختنه دانشگاه تهران، دانشکده دامپزشکی، تهران، ایران

۵- دانشگاه آزاد اسلامی، واحد کرج، دانشکده دامپزشکی، گروه پاتوبیولوژی، کرج، ایران

۶- دامپزشک بخش خصوصی

*نویسنده مسئول: youssefi.dvm@gmail.com

سال دوم، شماره دوم، بهار ۱۳۹۰

صفحات ۱۲۹-۱۲۴

چکیده

شکاف کام یکی از اختلالات مادرزادی شایع در گوساله‌ها می‌باشد که ممکن است با سایر نقایص مانند لب شکری، کوتاهی فک، آرتروگیپوزیس و غیره همراه باشد. گزارش حاضر بررسی یک مورد شکاف کامل کام همراه با کوتاهی فک پایین و انباشت سرومن در گوش در یک رأس گوساله هلشتاین می‌باشد. این گوساله ۴۷ روز پس از تولد مورد معاینه قرار گرفت و جهت بررسی بیشتر عارضه به منظور کالبد گشایی ذبح شد. در کالبد گشایی علاوه بر نقایص ذکر شده ادم و بزرگی عقده‌های لنفاوی دستگاه گوارش نیز مشاهده گردید. طول شکاف کام ۱۵ سانتی متر و عرض آن ۳ سانتی متر بود.

واژه‌های کلیدی: شکاف کامل کام، کوتاهی فک پایین، انباشت سرومن، گوساله



JOURNAL OF VETERINARY CLINICAL RESEARCH

J.Vet.Clin.Res 2(1)124-129, 2011

Occurrence of brachygnathia inferior associated with Cleft palate and accumulation of serumen in the ear in a Holstein calf

Taghipoor Bazargani, T.¹; Youssefi, R. ^{1*}; Sasani, F. ²; Sanaee, E.³; Mosakhani, F.⁴; Faghanzadeh, G. ⁵

1-Department of Clinical Sciences, Faculty of veterinary Medicine, University of Tehran, Tehran, Iran

2- Department of pathology, Faculty of veterinary medicine University of Tehran, Tehran, Iran

3- Graduated from Faculty of Veterinary Medicine, University of Tehran, Tehran, Iran

4- Department of Pathobiology, Faculty of veterinary medicine, Karaj Branch, Islamic Azad University, Karaj, Iran

5- Private General Practitioner, Tehran, Iran

**Corresponding author: youssefi.dvm@gmail.com*

Cleft palate is one of the common congenital disorders in calves that might be associated with other defects such as harelip, brachygnathia, arthrogryposis, etc. The objective of this study was to introduce brachygnathia inferior, cleft palate, accumulation of serumen in the ear in a calf. A Holstein calf with aforementioned abnormalities, 47 days after birth was clinically examined in a dairy herd in Tehran. After clinical examinations, necropsy was performed. At necropsy findings, cleft palate with 15 cm length and 3 cm width was diagnosed. Enlargement and edema in the lymph nodes of digestive system were other congenital defects. These defects have not been reported in a calf in the literature.

Key words: Cleft palate, brachygnathia inferior, accumulation of serumen, calf

مقدمه

تولید مثل یکی از مهم‌ترین رویدادهای زندگی حیوانات و انسان می‌باشد. اختلالات بوجود آمده در دوران آبستنی می‌تواند موجب درجات مختلف ناهنجاری شود. این اختلالات منشاء ژنتیکی یا محیطی دارند. در کل عوامل محیطی بوجود آورنده‌ی این اختلالات می‌توانند از تأثیر تراژونیک ویروس‌ها نظیر ویروس عامل اسهال ویروسی گاو یا در اثر مواد سمی مانند Anagryne موجود در گونه‌های گیاه Lupinus ناشی گردند (۲).

ناهنجاری‌های فک پایین شامل فقدان کامل (Agnathia) یا کوتاهی فک (Brachygnathia) می‌باشد. کوتاهی فک پایین اختلال شایعی است که در بیشتر مطالعات علت آنرا یک عامل ارثی پلی ژنیک می‌دانند. در یک گله از گاوهای آنگوس با توجه به اطلاعات شجره شناسی مشخص شد که یک ژن اتوزوم مغلوب عامل این اختلال است (۷). کوتاهی فک پایین در نژادهای براون سوییس، گرنزی، جرسی و شورت هورن شیری هم گزارش شده است و در بیشتر مطالعات علت آنرا ارثی بیان کرده‌اند، ولی در مواردی کوتاهی فک پایین به همراه سایر اختلالات مادرزادی در اثر ویروس عامل اسهال ویروسی گاو گزارش شده است (۵).

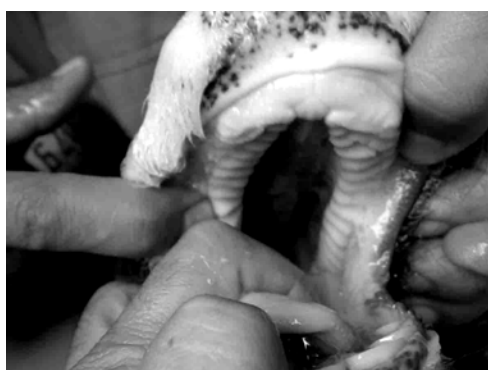شکاف کام یکی از اختلالات مادرزادی می‌باشد که در دام‌های بزرگ معمول است (۳) و در گوساله‌ها یکی از اختلالات مادرزادی شایع است (۹). این عارضه به دو دسته اولیه و ثانویه تقسیم می‌شود. در نوع اولیه اختلال در تکامل لب بالایی، تیغه بینی، استخوان پیش فکی و Collumella ایجاد می‌شود و نوع ثانویه آن در نتیجه اختلال در تکامل کام از زائده فکی می‌باشد که باعث ایجاد شکاف مرکزی و ارتباط بین دهان و محوطه بینی می‌گردد (۸). نوع ثانویه این عارضه می‌تواند بصورت کامل یا ناقص بروز نماید. به عبارت دیگر می‌تواند کام سخت و کام نرم یا هر دو را درگیر کند (۳) که در نوع کامل آن، حفره‌ی بینی در تمام طول شکاف با حفره‌ی دهان ارتباط مستقیم

دارد. شکاف کام به همراه لب شکری در مواردی مثل مسمومیت با گیاه *Veratrum Californicum* در بره ایجاد می‌شود (۲، ۱۳). ساسانی و امامی در سال ۱۳۸۱ موردی از شکاف کام در نشخوار کننده کوچک (بزغاله) را گزارش کردند و در این گزارش، عارضه را به صورت اختلال مادرزادی مد نظر قرار دادند (۱۵). شکاف کام می‌تواند با دیگر آنومالی‌هایی همچون آرتروگریپوزیس در نژادهایی مثل هرفورد و شاروله با یک ژن اتوزوم غالب انتقال پیدا کند (۲، ۹، ۳). بروز شکاف کام در مواردی در نژاد جرسی و شورت هورن نیز به عنوان یک اختلال ارثی ذکر شده است (۱۴). علاوه بر این، کمبودهای تغذیه‌ای، مواجهه با مواد شیمیایی یا دارویی در دام آبستن، وارد شدن ضربات مکانیکی به جنین و اثرات برخی از ویروس‌ها در دوران آبستنی هم می‌توانند در بروز شکاف کام تأثیر گذار باشند (۳). *Anagryne* موجود در گونه‌های *Lupinus* (ترمس)، *Coniine* موجود در گیاه *Conium maculatum* (شوکران سمی) و *Anabasine* موجود در گونه‌های *Nicotiana* (تنباکوی وحشی) می‌توانند باعث آرتروگریپوزیس شوند که شایع‌ترین آنومالی مشاهده شده در مسمومیت‌های گیاهی است. در این مسمومیتها نقص‌های مادرزادی مختلف از جمله شکاف کام نیز بروز می‌کنند (۶). از نظر بالینی این نقص‌ها شبیه شرایط ژنتیکی گزارش شده در گاو است (۱۹). مواجهه با این مواد بین روزهای ۴۰ تا ۱۰۰ آبستنی باعث اختلالات مذکور می‌شود (۱۱).

شکاف کام بویژه از نوع کامل آن، باعث اختلال در بلع مواد غذایی و لاجرم برگشت مواد از بینی و پنومونی استنشاقی منتج از آن می‌شود (۲). یکی از عوارض شکاف کام بروز تورم عفونی گوش میانی است که دلیل آن، کمی تهویه‌ی شیپور اوستاش و در نتیجه جمع شدن هوا و ترشحات در لایه تیمپانیک می‌باشد (۱۶). *Paradise* در سال ۱۹۶۹ بیان کرد که در عارضه شکاف کام، التهاب گوش میانی یک پیامد متداول است و دیگران فراوانی



(الف)



(ب)

تصویر ۱: کوتاهی فک پایینی (الف) و شکاف کام در گوساله (ب)

خون این گوساله از نظر آنتی بادی و آنتی ژن ویروس عامل اسهال ویروسی گاو منفی بود. همچنین غلظت سرمی آنتی ژن این ویروس در خون مادر گوساله به میزان OD ۰/۰۶۵ برآورد شد که کمتر از حداقل قابل قبول (OD ۰/۳) بود. در کالبدگشایی اتساع عقده‌های لنفوی دستگاه گوارش مشاهده گردید. مجاری گوش خارجی این گوساله پر از سرومن غلیظ بود. ولی هیچ گونه ضایعه ماکروسکوپیکی در مغز و سایر اندامها جلب توجه نکرد. ضمناً برخلاف انتظار، در آلوئول‌های ریه، برونش‌ها و نای، آثاری از مواد غذایی و شیر ناشی از استنشاق مشاهده نشد. مورد اخیر با یافته‌های بالینی که نشان دهنده سلامت ریه‌ها بود همخوانی داشت.

در بررسی هیستوپاتولوژیک گوش‌های این گوساله، التهاب در لایه‌های مخاطی و زیر مخاطی مجرای گوش خارجی و هیپرپلازی بافت پوششی به همراه افزایش ضخامت آن وجود داشت (تصویر ۲).

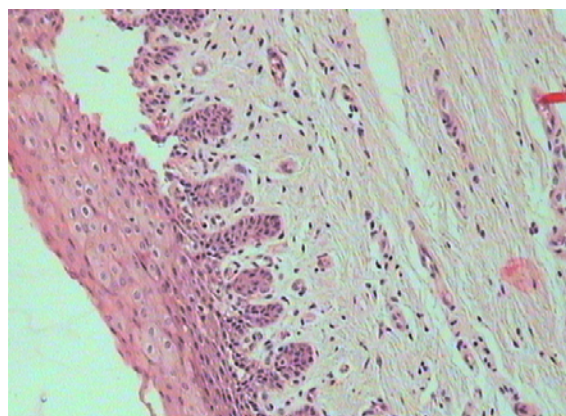
بروز این عارضه به همراه التهاب گوش میانی را ۹۲٪ (۱۷) و ۹۷٪ (۴) برآورد کردند.

گزارش مورد

در یک گله گاو شیری هلشتاین در ناحیه جنوب شرقی تهران (منطقه فشافویه) در تاریخ ۱۳۸۸/۸/۱۸ یک رأس گوساله ماده هلشتاین با ناهنجاری کوتاهی فک پایین همراه با شکاف کام و انباشت سرومن در گوش معاینه شد. این گوساله ۴۷ روز قبل بصورت طبیعی متولد شده بود و در طی این مدت اشتهای خوبی داشت و در روز سه وعده شیر از ظرف سرپرستان‌کندار می‌مکید. گوساله مذکور جهت بررسی بیشتر عارضه به منظور کالبد گشایی در روز معاینه ذبح شد. تاریخ تلقیح مصنوعی منجر به آبستنی مادر ۱۳۸۷/۹/۲۲ بود و گوساله با دوره طبیعی آبستنی (۲۸۱ روز) متولد شده بود. سیستم نگهداری گاوها در این دامپروری به صورت بهاربند، با بستری از کود گاو بود و به صورت TMR تغذیه می‌شدند. در سابقه مادر این گوساله، سه زایمان طبیعی با تولد گوساله‌های نر سالم وجود داشت. شماره‌های اسپرم‌های منجر به آبستنی در شکم‌های دوم، سوم و چهارم متفاوت و چگونگی آبستن شدن این گاو در شکم نخست نامشخص بود. شکاف کام از ابتدای فک بالا تا ناحیه حلقی جلب نظر می‌کرد، طول، عرض و عمق شکاف به ترتیب ۱۵، ۳، ۱/۵ سانتی متر و درازای فک پایین ۳ سانتی متر کمتر از طول فک بالا بود. (تصویر ۱)

(۲۰). با توجه به نتایج بررسی‌های آزمایشگاهی، عفونت با ویروس عامل اسهال ویروسی گاو در گوساله مورد این گزارش منتفی است.

با توجه به تغذیه دستی گاوها در این گله، تأثیر سموم گیاهی نیز در رخداد این عارضه وجود ندارد. و اصالتاً در این مسمومیتها وقوع اختلال مادرزادی غیر انفرادی میباشد. در نتیجه مادرزادی و ارثی بودن این عارضه محتمل‌تر می‌باشد. با توجه به اینکه در سابقه مادر این گوساله زایمان سه نوزاد نر طبیعی وجود دارد، مطالعه بر روی اسپرم مورد استفاده در تلقیح چهارم از نوع سکس شده و بررسی همه جانبه ژنتیکی جهت ردیابی علت الزامی خواهد بود.



تصویر ۲: التهاب در لایه‌های مخاطی و زیر مخاطی مجرای گوش خارجی (H & E, بزرگنمایی ۱۰۰×)

نتیجه گیری و کاربرد بالینی

رخداد شکاف کام در ایران به صورت انفرادی و بیشتر در گله‌های صنعتی گزارش شده است. برابر آخرین اطلاعات در دسترس تا کنون ترکیبی از ضایعات مادرزادی مشابه مورد این گزارش در گاو شیری هلشتاین ثبت نشده است. ادیب هاشمی و همکاران (۱۳۸۳) یک مورد شکاف کام که همراه با چندین نوع اختلال در استخوان‌های سر بود را گزارش کردند (۱) و شجاعی و اسدی (۱۳۸۷) یک مورد گوساله دوسر همراه با کوتاهی فک پایین و شکاف کام و کج شدن صورت را گزارش نمودند (۱۸).

ضایعات هیستوپاتولوژیک موجود در گوش‌های گوساله مورد این گزارش، حاکی از طی روند عفونی می‌باشد که در این موارد اختلالی کاملاً معمول است (۱۲).

از عوامل ترانژنیک در گاو می‌توان به ویروس‌های بیماری‌هایی نظیر آکابان، زبان آبی، اسهال ویروسی گاو، تب دره ریفت و وسلزبرون (wesselsbron) اشاره کرد که از بین آن‌ها، تنها ویروس عامل اسهال ویروسی گاو در بروز شکاف کام و کوتاهی فک پایین جایگاه دارد (۱۰). اختلالات مادرزادی ناشی از این ویروس نتیجه آلودگی مادر در اواسط آبستنی است و دلیل آن تأثیر مستقیم ویروس بر روی سلول‌های استخوانی در حال تفریق و رشد می‌باشد

References

- 1- Adib hashemi, F., Marjanmehr, S. H., Youssefi, M.H., Abarkar.M (2003) Several congenital anomalies in skull in a holstein calf (a case report). Pajouhesh- va- Sazandegi. 17(1) 67-70. (Text in Farsi)
- 2- Blowey, R., and Weaver, A. D. (2003) Color Atlas of Diseases and Disorders of Cattle. Second edition. Mosby. 4, 5.
- 3- Cynthia, M. and Kahn, M.A. (2005) The merck veterinary manual. Ninth edition. Philadelphia. 131, 425.
- 4- Grant, H. R., Quiney, R. E., Mercer, D. M., Lodge, S. (1988) Cleft palate and glue ear. Arch. Dis. Child. 63: 176-179.
- 5- Griffith, J. W., Hobbs, B. A., Manders, E. K. (1987) Cleft palate, brachygnathia inferior and mandibular oligodontia in a Holstein calf. Journal of Comparative Pathology. 97(1) 95-99.
- 6- Gupta, R. C. (2007) Veterinary toxicology, First edition, Academic press, 839.
- 7- Heidari, M., Vogt, D. W., Nelson, S. L. (1985)

- Brachygnathia in a herd of Angus cattle, American Journal of Veterinary Research. 46: 708-710.
- 8 - Jubb, K. V. F., Kennedy, P. C., Palmer, N. (1985) Pathology of Domestic Animals. 3rd edition, Academic Press, Orlando. 250, 321.
- 9 - Leipold, H. W., Cates, W. F., Radostitis, O.M., Howell, W. E. (1970) Arthrogryposis and associated defects in newborn calves, American Journal of Veterinary Research. 31: 1367-1374.
- 10- Noakes, D.E., Parkinson, T.J., England, G.C. (2009) Veterinary reproduction and obstetrics. 9th edition. Saunders, Philadelphia. 124.
- 11- Panter, K. E., Gardner, D. R., Gay, C. C., James, L. F., Mills, R., Gay, J. M., Baldwin, T. J. (1997) Observations of Lupinus sulphureus-induced "crooked calf disease". Journal Range Manage. 50(6):587-592.
- 12- Paradise, J. L., Bluestone, C. D., Felder, H. (1969) The universality of otitis media in 50 infants with cleft palate, Pediatrics, 53: 48-54.
- 13- Radostits, O. M., Gay, C. C., Hincheliff, K. W., Constable, P. D. (2007) Veterinary medicine. Tenth edition. Saunders. Philadelphia. 280: 1889-1890.
- 14- Roberts, S. J. (1971) Veterinary Obstetrics and Genital Diseases (Theriogenology). Edwards Brothers Inc., Michigan, 52-54.
- 15- Sasani, F., Emami, S. A. (2002) Cleft palate in goat (a case report). J Fac. Vet. Med. Univ. Tehran, 57(3) 13-14. (Text in Farsi)
- 16- Shaw, R., Richardson, D., McMahon, S. (2003) Conservative management of otitis media in cleft palate, Journal of Cranio-Maxillofacial Surgery,(5)31 .316-320
- 17- Schonweiler, R., Schonweiler, B., Schmelzeisen, R. (1994) Hearing capacity and speech production in 417 children with facial cleft abnormalities. HNO, 42:691-696(Text in German).
- 18- Shojaei, B., Asadi, A. (2008) Brachygnathia, cleft palate and tilt the head of a calf (a case report). Iranian Veterinary Journal, 4(3) 122-117 (Text in Farsi).
- 19- Shupe, J. L., James, L. F., Binns, W., Keeler, R. F. (1968) Cleft palate in cattle. Cleft Palate Journal, 5: 346-355.
- 20- Youngquist, R. S., Threlfall, W. R. (2007) Current therapy in large animal Theriogenology. 2nd ed. Saunders, 401-402.