

## گزارش یک مورد آدنوکارسینوم سلول های آسینیک غده بزاقی زیر زبانی در گربه



JOURNAL OF VETERINARY CLINICAL RESEARCH

سروش محیط مافی<sup>۱\*</sup>، فریبرز مُعیر<sup>۲</sup>، سید امیر رضوی<sup>۳</sup>، مجید مهری<sup>۳</sup>

۱- دانشگاه آزاد اسلامی، واحد کرج، دانشکده دامپزشکی، گروه علوم درمانگاهی، کرج، ایران

۲- دانشگاه آزاد اسلامی، واحد کرج، دانشکده دامپزشکی، گروه پاتوبیولوژی، کرج، ایران

۳- دامپزشک بخش خصوصی، تهران، ایران

\* نویسنده مسئول: mohitmafi@kiaou.ac.ir

دوره سوم، شماره اول، بهار ۱۳۹۱

صفحات ۵۶-۵۱

### چکیده

غدد بزاقی از مهمترین غدد ترشحات داخلی دهان می باشند. هر چهار نوع غده بزاقی تحت فکی، زیر زبانی، پاروتید و زایگوماتیک که در گربه وجود دارند می توانند دچار نئوپلازی شوند اما ابتلای غده پاروتید در گربه ها بیشتر گزارش شده است.

یک برجستگی توموری شکل در زیر زبان گربه ای که با علائم دشواری در جویدن و بلع، ترشح و ریزش غیر طبیعی بزاق، بی اشتها و کاهش وزن به یکی از درمانگاه های خصوصی شهر تهران ارجاع شده بود، از طریق انجام عمل جراحی برداشت شد و جهت تشخیص ضایعه به آزمایشگاه هیستوپاتولوژی ارسال گردید. در بررسی میکروسکوپی تومور اپی تلیال غده ای مشاهده شد که آسینی های پر از سلول، منظره توپر و انگاره آدنوئیدی ایجاد کرده بودند. علائم بدخیمی شامل تقسیمات میتوزی، پلنومورفیسم و هایپرکروماتیسیم در هسته سلولهای نئوپلاستیک به وضوح نمایان بود که منجر به تشخیص آدنوکارسینوم سلولهای آسینیک غده بزاقی گردید. این گزارش اولین مورد ابتلای غده بزاقی زیر زبانی به این نوع تومور در گربه می باشد.

واژگان کلیدی: آدنوکارسینوم سلولهای آسینیک، غده بزاقی زیر زبانی، گربه



JOURNAL OF VETERINARY CLINICAL RESEARCH

J.Vet.Clin.Res 3(1)51-56, 2012

## Acinic cell adenocarcinoma in sublingual salivary gland of a cat

Mohitmafi S.<sup>1\*</sup>, Moayer F.<sup>2</sup>, Razavi, S.A.<sup>3</sup>, Mehri, M.<sup>3</sup>

1- Department of Clinical Sciences, Faculty of Veterinary Medicine, Islamic Azad University, Karaj Branch, Karaj, Iran

2- Department of Pathobiology, Faculty of Veterinary Medicine, Islamic Azad University, Karaj Branch, Karaj, Iran

3- General Practitioner, Tehran, Iran

\* Corresponding author: mohitmafi@kiaau.ac.ir

### Abstract

Salivary glands are the most important of the mouth internal secretory. Saliva contains many useful enzymes that help in the digestive process. There are four major salivary glands in cats, including the mandibular, sublingual, parotid, and zygomatic gland. Adenocarcinoma can affect any of these salivary glands in cats, but the major target of this tumor in cats is the parotid gland. Sublingual mass of a cat with clinical sign such as dysphagia, saliva drooling, anorexia and weight loss removed by surgical operation and sent for the histopathological evaluation. In microscopic observation; Tumor of a glandular epithelium was seen. Acinar cells had been established a solid and adenoid pattern. Malignancy signs, including mitotic formation, hyperchromatism and pleomorphism were clearly visible in nucleus of the neoplastic cells. Clinical and histopathological finding reveals an acinic cell adenocarcinoma and in our knowledge, this is the first report on this kind of tumor in salivary gland of a cat.

**Key Words:** Acinic cells, adenocarcinoma, sublingual salivary gland, Cat

سال دیده می شود. (۴،۲و۷)

تومورهای اولیه ای که در دهان ایجاد می شوند معمولاً دارای خاستگاهی غیر از سه منشاء: مخاط دهان، پریدونتیوم و بافتهای ادونتوژنیک نمی باشند. آدنوکارسینوم غدد بزاقی از جمله تومورهایی است که از خاستگاه مخاط دهان منشاء گرفته است. تومورهای این غدد در حیوانات کمیاب بوده و دارای گرایش برای تشکیل مجاری یا آسینی های ترشحی می باشد. (۷)

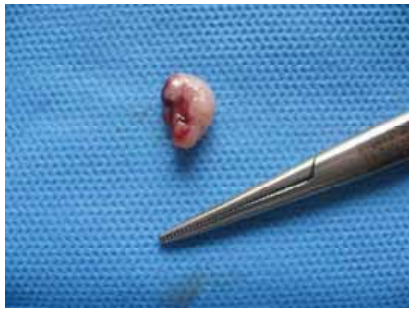سه مورد تومور موکوپیدرموئید در میمون و سگ گزارش شده است. این تومور ها از بافت پوششی سنگفرشی و سلولهای آدنوماتوزی که موکوس ترشح می نمایند، تشکیل می شوند. یک مورد کارسینوم سلولهای سنگفرشی در غده زیرزبانی گربه نیز شرح داده شده است. (۲و۷) با توجه به مرور مقالات در دسترس به نظر میرسد ابتلای غده بزاقی زیر زبانی به این نوع تومور در گربه گزارش نشده باشد.

#### یافته های بالینی و عمل جراحی

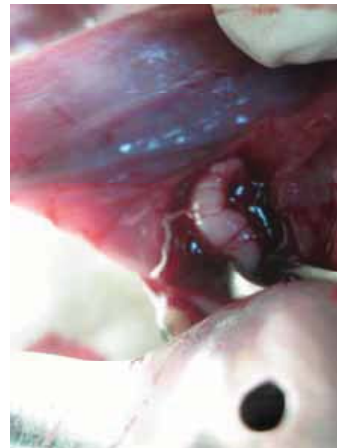یک گربه نر ۹ ساله از نژاد گربه های مو کوتاه اهلی (DSH) با دشواری در جویدن و بلع، ترشح و ریزش غیر طبیعی بزاق، بی اشتها و کاهش وزن به یکی از درمانگاه های خصوصی شهر تهران ارجاع شد. در مشاهدات اولیه، حرکات غیر عادی زبان مشاهده میشد به نحوی که بنظر میرسید حیوان سعی در خارج کردن جسم خارجی از دهان دارد. در معاینه محوطه دهانی، توده ایی محدود، مخروطی شکل و به رنگ روشن سفید تا خاکستری در زیر زبان مشاهده می گردید که با توجه به علائم بالینی، محل ضایعه و خصوصیات ظاهری، با احتمال وجود تومور غده بزاقی، درمان جراحی از طریق برداشت کامل غده انتخاب گردید (تصویر شماره ۱).

غدد بزاقی از مهمترین غدد ترشحی داخلی دهان می باشند. هر غده بزاقی توسط کپسول بافت همبندی از خارج پوشیده شده است. از این کپسول انشعابات به داخل غده نفوذ کرده و آن را به لوب و لولهایی تقسیم می نماید. هر لوب از بافت همبند ظریفی همراه با رگ های خونی وسیع تشکیل شده است که واحد های ترشحی و کوچکترین مجاری را در بر می گیرد. این مجاری به مجاری بزرگتر تبدیل و ترشحات خود را به نام بزاق مستقیماً به داخل دهان ترشح می کنند. غدد بزاقی از سه نوع آسینی سروزی، موکوسی و یا مختلط تشکیل شده اند. غدد زیر زبانی مانند سایر غدد بزاقی دارای کپسول و تقسیمات مربوطه است. این غده بیشتر از آسینی های موکوسی تشکیل شده است (۶۵٪ موکوسی و ۳۵٪ سروزی در انسان) در نشخوارکنندگان و گوشتخواران آسینی های مختلط در کنار مجاری بزرگ وجود دارند. این غده در نشخوارکنندگان و جوندگان اکثراً موکوسی و در گوشتخواران، اسب و انسان مختلط است. (۵)

بزاق حاوی آنزیم های مفیدی است که به فرآیند گوارش کمک می نمایند. این آنزیم ها میزان حلالیت غذا را با روان سازی اجزای افزایش می دهند. چهار نوع غده بزاقی در گربه وجود دارد که عبارتند از: تحت فکی، زیر زبانی، پاروتید و زایگوماتیک. (۴) تمامی این غدد در گربه می توانند دچار تومور بدخیم شوند اما ابتلاء غده پاروتید در گربه ها بیشتر گزارش شده است. بر اساس گزارشات موجود گربه های سیامی در مقایسه با سایر نژادها از ریسک ابتلاء بیشتری برخوردار بوده و میزان این تومور در گربه های نر دو برابر گربه های ماده است. همانند سایر تومور های بدخیم آدنوکارسینوم غدد بزاقی معمولاً در گربه های بالاتر از ۸



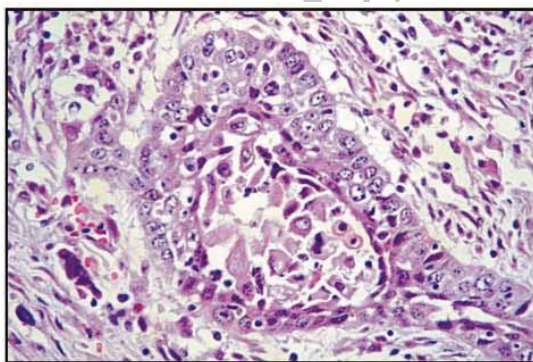
تصویر ۲- نمای ماکروسکوپی غده بزاقی زیر زبانی بعد از عمل جراحی



تصویر ۱- تومور غده بزاقی در زیر زبان گربه

### یافته های پاتولوژیک

توده برداشت شده با اندازه ای در حدود  $1/5 \times 2$  سانتیمتر، ظاهری محدود داشته و دارای کپسولی از بافت همبند بود. در سطح مقطع خاکستری رنگ، شکننده و کیستیک بنظر می رسید. در بررسی میکروسکوپی تومور اپی تلیال غده‌ای مشاهده شد که آسینی های پر از سلول، منظره توپر و انگاره آدنوئیدی ایجاد کرده بودند. هسته سلولهای به علت رنگ پذیری بیشتر، تیره تر به نظر می رسیدند در حالیکه سیتوپلاسمی کف آلود یا لانه زنبوری داشتند. علائم بدخیمی شامل تقسیمات میتوزی، پلئومورفیسم و هایپرکروماتیسم در هسته سلولهای نئوپلاستیک به وضوح نمایان بود.



تصویر ۳- نمای میکروسکوپی غده بزاقی زیر زبانی که در آن می‌توان سلولهای توموری اطراف یک آسینی را دید. علائم بدخیمی شامل تقسیمات میتوزی، پلئومورفیسم و هایپرکروماتیسم در هسته سلولهای نئوپلاستیک نمایان است. (H&E - X100)

بدین منظور پس از ایجاد بیهوشی با استفاده از تزریق عضلانی ترکیب کتامین ۱۰٪ به میزان ۲۰ میلیگرم به ازای هر کیلو وزن و استیل پرومازین ۲٪ به میزان ۰/۲ میلیگرم به ازای هر کیلو وزن، تزریق پروپولاکتیک آمپی سیلین وریدی به میزان ۱۵ میلیگرم به ازای هر کیلو وزن نیز انجام شد.

بیمار درحالت خوابیده به شکم حالت گماری و با استفاده از دهان باز کن فتری دهان حیوان باز نگهداشته شد و جهت پیشگیری از اسپیراسیون خون و ترشحات، لوله داخل نای کارگذاری و پس از انجام ضد عفونی مخاط دهان و گلو از طریق فلاش مکرر محلول کلر هگزیدین و ساکشن محوطه دهانی و گلو، توده مورد نظر بطور کامل برداشت گردید و بستر بافت خاستگاه به منظور جلوگیری از احتمال ایجاد سیالوسل (Sialocele) بدون انجام بخیه باز گذاشته شد (Marsupialization).

پس از عمل، آموکسی سیلین خوراکی به میزان ۲۰ میلیگرم به ازای هر کیلو وزن هر ۸ ساعت و ضد عفونی کردن ناحیه عمل با محلول دهان شویه کلر هگزیدین تجویز گردید. توده برداشت شده در محلول فرمالین بافر ۱۰٪ قرار داده شد و جهت تشخیص قطعی ضایعه به آزمایشگاه هیستوپاتولوژی ارسال گردید (تصویر شماره ۲)

- سلولهای واکوئله که شبیه سلولهای آسینار بوده اما دارای یک یا چند واکوئل موکو پلی ساکاریدی می باشند.  
- سلولهای شفاف که شبیه سلولهای جدار مجاری ارتباطی غدد بزاقی بوده اما سیتوپلاسم آنها توسط رنگ هماتوکسیلین-اُوزین یا هر رنگ آمیزی دیگری رنگ نمی گیرد.  
- سلولهای دانه دار غیر اختصاصی که تشکیل تجمعات سلولی (سن سیتیوم) را می دهند.

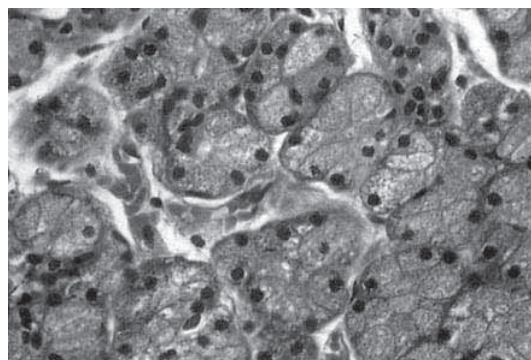
تومور سلولهای آسینی دارای چهار الگوی رشد هستند که عبارتند از:

- توپر همراه با استرومای کم
- میکروکیستیک
- کیسه ای انگشتی شکل
- فولیکولار (دارای ساختمانی شبیه غده تیروئید) (۷و۸)

به دلیل آنکه سلولهای این تومور بدخیمی کمی از خود نشان می دهند، اشکال میتوزی و سلولهای آتیپیک کمتری در آنها دیده می شود با این وجود این نوع تومورها دارای رشد تهاجمی زیادی بوده و از این جهت کپسول واضحی ندارند. در موارد پیشرفته امکان متاستاز به نقاط دور دست مانند غده های لنفاوی و ریه ها محتمل است (۷،۲،۱و۸).

این تومور یکی از شایع ترین نئوپلازی های سگ می باشد اما در برخی موارد در اسب، گاو، گوسفند و گربه نیز گزارش شده است. (۲) غده بزاقی پاروتید عمومی ترین محل ابتلا در تمامی گونه هاست اما سایر غدد بزاقی نیز می توانند دچار نئوپلازی شوند (۷،۳،۲و۸).

با توجه به مرور مقالات در دسترس به نظر میرسد این گزارش اولین مورد ابتلای غده بزاقی زیر زبانی به این نوع تومور در گربه باشد.



تصویر ۴- نمای میکروسکوپی غده بزاقی زیر زبانی که در آن هسته تیره سلولهای توموری و سیتوپلاسم کف آلود یا لانه زنبوری آنها مشاهده می گردد. (H&E - X400)

### نتیجه گیری و کاربرد بالینی

پس از برداشت تومور، حیوان به مدت ۶ ماه از نظر عود مجدد تومور و یا ایجاد سیالوسل مورد معاینات دوره ای قرار گرفت که در این مدت عود مجدد تومور و هیچ گونه ضایعه پاتولوژیک در ناحیه مشاهده نگردید.

تومور سلولهای آسینیک (کارسینوم سلولهای آسینیک) نوعی تومور اپی تلیالی با درجه بدخیمی پایین است که در برخی نواحی، سلولهایی شبیه سلولهای طبیعی آسینی های غدد بزاقی را می توان در آن یافت. (۸) این تومور مرکب از ساختمان های آسینار می باشد که خود از سلولهای کوچک نسبتاً یک شکل و یکنواخت کارسینوماتوزی تشکیل یافته اند. نحوه قرار گرفتن این سلولها بصورت مجموعه هایی توپر با طرح و انگاره هایی آدنوئید و آدنوئید - کیستیک می باشد. در این تومور ۵ نوع سلول دیده می شود (۳،۲،۶و۷).

- سلولهای آسینی که بزرگ، گرد و یا چند وجهی هستند. این سلولها دارای گرانولهای سیتوپلاسمی ظریفی بوده و هسته های کوچک با حاشیه تیره دارند.

- سلولهای مشابه سلولهای جدار مجاری ارتباطی غدد بزاقی که مکعبی کوتاه بوده و در اطراف آسینی های کوچک تجمع یافته اند. این سلولها هسته هایی کوچک با حاشیه تیره و سیتوپلاسمی بازوفیلی دارند.

## References

- 1- Coyne, J.D., Dervan, P.A. (2002) Primary acinic cell carcinoma of the breast. *J. Clin. Pathol.* 55 (7) 545-7
- 2- Dobson, J., Morris, J. (2001) *Small Animal Oncology*, Blackwell Scientific pub. pp:121-125
- 3- Mazzullo, G., Iannelli, N., Sfacteria, A., DeMajo, M. (2005) Carcinoma of the submandibular salivary glands with multiple metastases in a cat. *Veterinary Clinical Pathology.* 34 (1) 61-64
- 4- McGavin, M.D., Zachary, J.F. (2007) *Pathologic Basis of Veterinary disease.* 4<sup>th</sup> ed. Mosby Elsevier Inc. pp:314-317
- 5- Pousty, I. , Adib Moradi, M. (2000) *Comparative Histology.* Tehran University Publications, pp: 227-232
- 6- Psalla, D. , Geigy, C. , Konar, M. , Oevermann, A. (2008) Nasal Acinic Cell Carcinoma in a Cat. *Veterinary Pathology.* 45 (3) 365-368
- 7- Sohrabi-Haghdooost, I. (1991) *Oncogenesis & Veterinary Oncology.* Tehran University Publications, pp:401-417
- 8- Strick, M.J. , Kelly, C. , Soames, J. (2004) Malignant tumors of the salivary glands. *Br. J. Plast. Surg.* 57 (7) 624-631