

تعیین ضخامت عدسی چشم ماهی قزل آلا به روش اولتراسونوگرافی

غلامرضا اسدناسب^{۱*}

۱- دانشگاه آزاد اسلامی واحد تبریز، دانشکده دامپزشکی، گروه علوم درمانگاهی، تبریز، ایران

* نویسنده مسئول: assadnassabgh@iaut.ac.ir



دوره چهارم، شماره دوم، تابستان ۱۳۹۲

صفحات ۱۳۵-۱۲۹

دریافت مقاله: ۹۲/۳/۴

پذیرش مقاله: ۹۲/۵/۲

چکیده

مطالعه حاضر یکی از مهمترین اجزاء چشم یعنی عدسی چشم ماهی را مورد بررسی قرار داده و با اندازه گیری آن به جزئیات عضو مورد نظر که در مسایل تغذیه ای و حفاظتی نقش بسزایی دارد اشاره می نماید. یکی از روش های کاربردی تصویر برداری تشخیصی چشم استفاده از اولتراسوند است که در این روش با استفاده از یک باریکه امواج صوتی مخصوصی که مستقیماً به چشم فرستاده می شود و برگشت اکوهای صوتی مختلفی که در اثر برخورد این امواج به دانسیته های متعدد عضوی با اکوژنیسیته های متفاوت چشم بوجود می آید تصویر سازی صورت می گیرد. الگوهای متعددی در اولتراسونوگرافی مطرح است که یکی از مهمترین آنها الگوی نمایشی دو بعدی (B-mode) می باشد. در این مطالعه با استفاده از الگوی نمایشی فوق، طول محور جلویی - عقبی عدسی چشم ده ماهی قزل آلا بررسی و اندازه گیری شد. میانگین و انحراف معیار ضخامت عدسی چشم ماهی ها برابر 0.319 ± 0.040 سانتی متر، میانگین و انحراف معیار ضخامت عدسی چشم راست ماهی ها برابر 0.317 ± 0.041 سانتی متر و عدسی چشم چپ ماهی ها برابر 0.321 ± 0.040 سانتی متر محاسبه گردید. همچنین در مقایسه بین میانگین ضخامت عدسی چشم راست ماهی با میانگین ضخامت عدسی چشم چپ ماهی اختلاف معنی داری مشاهده نشد.

واژه های کلیدی: اولتراسونوگرافی، چشم، عدسی، ماهی، قزل آلا



JOURNAL OF VETERINARY CLINICAL RESEARCH

J.Vet.Clin.Res 4(2)129-135, 2013

Received: May 25, 2012

Accepted: July 24, 2013

Determination of eye lens thickness in Rainbow trouts by Ultrasonography

Assadnassab, Gh.^{1*}

1- Department of Clinical Science, Tabriz Branch, Islamic Azad University, Tabriz, Iran

* Corresponding author: assadnassabgh@iaut.ac.ir

Abstract

One of the techniques that can be used in Ophthalmic Diagnostic Imaging is ultrasonography. In this technique selected sound waves are send to eye structures and an image can be formed by echo of these waves which interaction with different tissues densities and echogenicities. Several displays for ultrasonography are present. One of these displays is Brightness modulation. In this study, ten lens of eye's Rainbow trouts (*Oncorhyncus mykiss*) fishes were measured in anterior-posterior axial by ultrasonography. Total mean of lens was 0.319 ± 0.040 cm. Also mean of right eye lens measurement was 0.317 ± 0.041 cm and mean of left eye lens measurement was 0.321 ± 0.040 cm. In this study mean of right eye lens measurement was not different with mean of left eye lens measurement.

Key words: Eye, Fish, Lens, Rainbow trouts ,Ultrasonography

مطالعه سیستم بینایی در ماهیان به روش‌های متعددی صورت می‌گیرد که یکی از روش‌های مناسب کاربردی در این زمینه استفاده از اولتراسوند می‌باشد. اولتراسونوگرافی (Ultrasonography) به عنوان یک روش غیر تهاجمی در ماهیان به کار می‌رود. در این روش با استفاده از یک باریکه امواج صوتی مخصوصی که مستقیماً به چشم فرستاده می‌شود و برگشت اکوهای صوتی (Acoustic echoes) مختلفی که در اثر برخورد این امواج فراصوتی به دانسته‌های متعدد عضوی همراه با خاصیت اکوژنیسیته‌های مختلف آنها بوجود می‌آید، تصویر سازی صورت می‌گیرد. اولتراسونوگرافی یک تکنیک نسبتاً راحت برای کاربرد در ماهی غوطه‌ور در آب می‌باشد چرا که یکنواختی صوتی مورد نیاز توسط آب تأمین می‌شود و در داخل آب تضعیف اولتراسوندی پایین است و بنابراین هیچ ماده تماسی دیگری همانند ژل‌ها مورد نیاز نمی‌باشد. ترانسدایوسر به فاصله چند سانتی‌متری از چشم‌های ماهی نگه داشته می‌شود و اجزاء قرار گرفته در میدان نفوذ این امواج در صورت داشتن پژواک مناسب به صورت تصویر دیده خواهند شد. اولتراسونوگرافی از روش‌های تشخیصی دقیق و کارآمد تصویر برداری به حساب می‌آید که کاربردهای بسیاری در پزشکی و دامپزشکی در بخش‌های مختلف بدن دارد. برای داشتن تصویری با کیفیت مطلوب، لازم است سونولوژیست اطلاعاتی در مورد آناتومی محل و عملکردی که اولتراسوند بر روی بافت ایجاد می‌کند داشته و قادر به تفسیر آنها باشد (۳،۱). شروع استفاده از اولتراسونوگرافی تشخیصی در چشم پزشکی از سال ۱۹۵۶ میلادی گزارش گردیده و در دامپزشکی نیز کوخ (Koch) و رابین (Rubin) از سونوگرافی در این زمینه استفاده کرده اند (۲).

یکی از مهمترین الگوی نمایشی اولتراسوندی، الگوی دو بعدی B-mode می‌باشد که با این روش ارزیابی ساختمانهای چشم همانند قرنیه، حفره قدامی، عنبیه، اجسام مژگانی، عدسی و زجاجیه صورت می‌گیرد (۳،۶).

هدف مطالعه حاضر بررسی یکی از مهمترین اجزاء چشم یعنی عدسی چشم ماهی به روش اولتراسونوگرافی است که با نمایش تصاویر مربوطه و اندازه گیری آن به جزئیات عضو مورد نظر که در مسایل تغذیه‌ای و حفاظتی نقش بسزایی دارد اشاره می‌نماید.

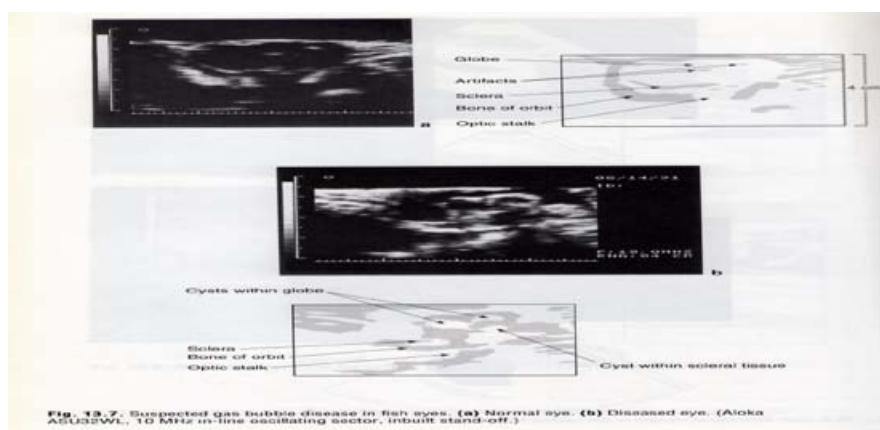
عدسی از محیط‌های انکساری چشم می‌باشد و دارای یک ساختمان محدب شفاف الطرفین، با قابلیت ارتجاع زیاد است که توسط یک رباط حلقوی موسوم به زنونل یا رباط زین در محل خود محکم شده است. این رباط از عدسی به ناحیه ضخیم لایه میانی موسوم به جسم مژگانی کشیده شده و سطح خلفی آن در مجاورت زجاجیه قرار می‌گیرد. یک برجستگی از لایه میانی موسوم به عنبیه قسمتی از سطح قدامی عدسی را می‌پوشاند که سوراخ گرد وسط عنبیه یعنی مردمک نیز در آن دیده می‌شود. رشته‌های خاصی عدسی را در جای خود نگه می‌دارند که از طرفی به روی کپسول عدسی و از طرف دیگر روی جسم مژگانی متصل و در فرایند تطابق که با تغییر انحاء، اجازه ی تمرکز بر روی اشیاء دور یا نزدیک را فراهم می‌سازد، نقش دارد (۱).

عدسی در تصاویر اولتراسونوگرافی دوبعدی طولی، شفاف و بیضی شکل مشاهده می‌شود قسمت‌های سطحی تر عدسی به ندرت دیده خواهند شد. قسمت‌های خلفی و قدامی عدسی به صورت خط‌های اکوئیک قابل دیدن می‌باشند. امواج اولتراسوند حین عبور از عدسی در ساختمان‌های زیرین می‌تواند آرتی فکت ایجاد نماید و در نتیجه دیواره خلفی چشم در پشت عدسی روشن تر دیده شود که می‌تواند به علت ایجاد وضعیت تقویت امواج (Enhancement) در این ناحیه باشد (۲،۶).

در برخی حیوانات می‌توان از یک استند آف (Stand off) نیز استفاده نمود البته به جای این وسیله می‌توان از آبی که ماهی در آن غوطه‌ور است بهره جست. حین بررسی نباید هیچگونه فشاری روی کره‌ی چشم وارد شود. اندازه‌گیری‌های سونوگرافیکی قابل تکرار چشم بایستی دقیقاً

انسان می‌باشند (۳). اولتراسونوگرافی چشم ماهی به همراه شکل شماتیکی از آن در تصویر شماره ۱ نشان داده شده است.

در محور چشم بدون فشار روی چشم صورت گیرند (۲). در دستگاه‌های اولتراسوند تشخیصی امواج صوتی با فرکانس بالا (معمولاً بین ۱۵-۲ مگاهرتز یا میلیون‌ها سیکل در هر ثانیه) را به کار می‌گیرند که این امواج خارج از دامنه شنوایی



تصویر ۱- اولتراسونوگرافی چشم ماهی به همراه شکل شماتیکی (اقتباس از منبع شماره ۲)

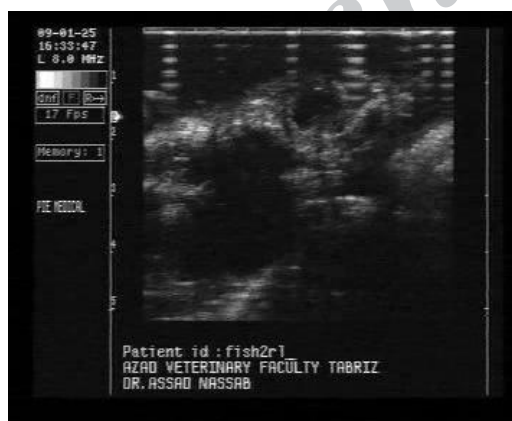مواد و روش کار

در تصویر شماره ۲، نمونه‌ای از تصاویر اولتراسونوگرافیکی چشم و در تصویر شماره ۳، نمونه‌ای از محل اندازه گیری عدسی چشم نشان داده شده است.

در این مطالعه ده ماهی قزل آلا از استخرهای پرورشی به طور تصادفی با حدود وزنی 300 ± 50 گرم انتخاب گردیدند. ماهیان انتخاب شده بطور فیزیکی در داخل آب مقید شدند. عملیات اولتراسونوگرافی توسط یک دستگاه اولتراسوند به نام پای مدیکال (Pie Medical) مدل آکولا (Aquila) با پراب‌های خطی ۶-۸ مگا هرتز از نمای استاندارد محور طولی در داخل سطل پر از آب انجام یافت. در حین انجام این کار تهویه مناسبی از هوا در داخل مخزن برقرار شد تا حیوانات مزبور مشکلی نداشته باشند.

از تصاویر اولتراسونوگرافی بدست آمده ضبط ویدیوئی تهیه و از تصاویر مناسب پرینت گرفته شد. از کارت تبدیل رایانه ای پیناکل (Pinnacle TV-Cart) جهت حصول تصاویر مطلوب استفاده گردید.

اندازه‌گیری‌ها توسط برنامه‌های خاص دستگاه اولتراسونوگرافی و یا توسط برنامه رایانه ای بعد از کالیبره نمودن تصاویر اسکن شده انجام گرفت. از آزمون t-test جهت آنالیز آماری داده‌های به دست آمده استفاده گردید.



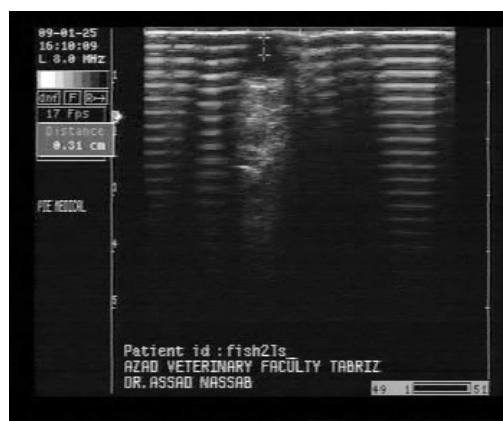
تصویر ۲- نمونه‌ای از تصاویر بدست آمده ی

اولتراسونوگرافیکی چشم

نتایج

ساختار چشم ماهی در این مطالعه همانند سایر حیوانات قابل مشاهده بوده و عدسی به صورت دو خط هیپراکوئیک دیده شدند که در نمای استاندارد محور طولی فاصله بین این دو خط هیپراکوئیک اندازه گیری شد. فضای داخلی عدسی نیز هیپواکوئیک مشاهده گردید.

در جدول شماره ۱، توصیف آماری داده های بدست آمده همراه با محاسبه میانگین، انحراف معیار و در جدول شماره ۲، نتایج بدست آمده نشان داده می شود.



تصویر ۳- نمونه ای از محل اندازه گیری عدسی چشم ماهی

جدول ۱- توصیف آماری از اندازه گیری های بدست آمده

انحراف معیار	میانگین ضخامت عدسی بر حسب سانتی متر	ناحیه مورد مطالعه در ده ماهی بومی
۰/۰۴۰	۰/۳۱۹	کل چشم ها
۰/۰۴۱	۰/۳۱۷	چشم های راست
۰/۰۴۰	۰/۳۲۱	چشم های چپ

جدول ۲- اندازه گیری عدسی چشم ماهی بر حسب سانتی متر

شماره ماهی	چشم راست	چشم چپ
۱	۰/۳۰	۰/۳۰
۲	۰/۳۸	۰/۳۸
۳	۰/۳۶	۰/۳۷
۴	۰/۳۵	۰/۳۴
۵	۰/۳۶	۰/۳۷
۶	۰/۲۹	۰/۳۰
۷	۰/۲۸	۰/۲۹
۸	۰/۲۸	۰/۲۸
۹	۰/۲۶	۰/۲۷
۱۰	۰/۳۱	۰/۳۱

همچنین میانگین و انحراف معیار ضخامت عدسی چشم راست ماهی ها 0.317 ± 0.041 سانتی متر و میانگین و انحراف معیار ضخامت عدسی چشم چپ ماهی ها برابر

در این بررسی میانگین و انحراف معیار کل ضخامت عدسی چشم ماهی ها برابر 0.319 ± 0.040 سانتی متر اندازه گیری گردید.

۰/۳۲۱±۰/۰۷۲ سانتی متر محاسبه شد.

نتایج حاصل از این بررسی نشان داد که اندازه ضخامت عدسی چشم راست هر ماهی نزدیک به ضخامت عدسی چشم چپ همان ماهی می‌باشد. همچنین در مقایسه میانگین و انحراف معیار ضخامت عدسی چشم راست برابر ۰/۰۴۱ ± ۰/۳۱۷ سانتی متر با میانگین و انحراف معیار ضخامت عدسی چشم چپ ماهی‌ها (۰/۴۰±۰/۳۲۱ سانتی متر) اختلاف معنی‌داری مشاهده نشد ($P > 0.05$) که این عدم اختلاف در هیچ گزارشی مشاهده نگردیده است.

همچنین این مطالعه آشکار می‌سازد که اندازه ضخامت عدسی می‌تواند متفاوت باشد که بایستی این اختلاف را از خطاهای کاربردی و ماشینی تفریق داد. بنابراین بهتر است این عدم اختلاف یا وجود آن را در تعداد بیشتری از ماهی‌ها بررسی و مورد کنکاش قرار داد.

در نهایت به نظر می‌رسد اولتراسونوگرافی یک وسیله تشخیصی خوبی در اولتراسونوگرافی چشم ماهی بوده و در تشخیص‌های علوم بالینی چشم و علوم وابسته تحقیقاتی می‌تواند کاربرد داشته باشد. البته نیاز به بررسی‌ها و مطالعات بیشتری و به خصوص بیماری‌های چشم در این حیوان احساس می‌گردد.

بحث و نتیجه گیری

اولتراسونوگرافی چشم به عنوان یکی از روش‌های تصویر برداری تشخیصی به حساب می‌آید که با این روش می‌توان ساختارهای درونی چشم را تحت مطالعه قرار داد. یکی از اجزاء چشم، عدسی است که تعیین اندازه و اکوژنیسیته آن در تفکیک حالات بیمارگونه می‌تواند بسیار مفید باشد (۷، ۵، ۴).

عدسی چشم به راحتی از سایر اعضا همجوار قابل تفکیک و اکوژنیسیته آن به دو صورت خط هیپراکوییک قابل تمایز می‌باشد که ضخامت یعنی فاصله این دو خط در یک نمای استاندارد قابل اندازه گیری است که این یافته با گزارشات سایر محققان همخوانی دارد (۲، ۸).

این مطالعه آشکار ساخت که ساختار چشمی ماهی به راحتی توسط سیستم‌های اولتراسوندی قابل بررسی می‌باشد و با توجه به تصاویر ساختارهای بدست آمده، می‌توان از این روش جهت ارزیابی و تشخیص برخی از بیماری‌های سیستم بینایی ماهی همانند گزارش Williams و همکارانش (۹) استفاده نمود و حتی الاستیسیته، تراکم و حضور اجسام خارجی را نیز در آنها آشکار ساخت.

بررسی اولتراسونوگرافیکی و اندازه گیری عدسی چشم در برخی از حیوانات همانند اسب (۵، ۷)، سگ و گربه (۳، ۶) گزارش شده است ولی در دامپزشکی تنها اشاره به اولتراسونوگرافی چشم ماهی شده (۲) و به نظر می‌رسد هیچ اندازه ای از ضخامت عدسی چشم این حیوان به روش اولتراسونوگرافی وجود نداشته باشد.

البته به نظر می‌آید در روش‌های تشریحی ممکن است به علت به کار بردن مواد یا الگوی خاص همانند منجمد نمودن، تغییری در اندازه ساختار عدسی چشم مشاهده گردد که کارآمدی روش‌های تحت مطالعه اولتراسوندی را می‌رساند.

References

- 1- Getty, R. (1975) Sisson and Grossman, s the Anatomy of the domestic Animals. W. B. Saunders company, Philadelphia, 1081-1083, 1180-1204.
- 2- Goddard, P.J. (1995) Veterinary ultrasonography. Cab interational, Wallingford, UK., 1-12, 87-104, 165-275.
- 3- Kealy, M., McAllister, H. (2000) Diagnostic Radiology and Ultrasonography of the Dog and Cat. 3th ed., Saunders, St Louis, 1-20, 478-480.
- 4- Kirk, N.G. (1981) Text book of veterinary Ophthalmology. Lea & Febiger, Philadelphia, 255-259.
- 5- Lavach, J.D. (1989) Large Animal Ophthalmology. Mosby, St Liouis, 185-200.
- 6- Nautrup, C.P., Tobias, R., Cartee, R.E. (2001) Diagnostic Ultrasonography of the Dog and Cat. Second Impression. Manson Publishing Ltd., London, UK. 75-85.
- 7- Nyland, T.G., Motoon J.S. (2002) Veterinary Diagnostic ultrasound, 2th ed., Saunders Philadelphia, 305-312.
- 8- Reef, V.B. (1998) Equine diagnostice ultrasound, Saunders, Philadelphia, 10-20, 50-100.
- 9- Williams, D.L., Goddard, P.J., Brancker, W.M. (2007) Ultrasonographic examination of ocular lesions in farmed halibut. The Veterinary Journal (173): 456-458.