



گزارش درمانگاهی کراتومايکوز و درمان آن در یک راس اسب

حمیدرضا فتاحیان^۱، روزبه مریدپور^۱، علیرضا حسین زاده^۲، فرشته خمجانی

فراهانی^۳، فاطمه سعدی نام^۳، مریم فتوره چی^۳

۱- دانشگاه آزاد اسلامی، واحد علوم و تحقیقات، دانشکده علوم تخصصی دامپزشکی، گروه

آموزشی علوم درمانگاهی، تهران، ایران

۲- دامپزشک بخش خصوصی، تهران، ایران

۳- دانشگاه آزاد اسلامی، واحد علوم و تحقیقات، دانشکده دامپزشکی، تهران، ایران

*نویسنده مسئول: Hrfattahian@yahoo.com

دوره چهارم، شماره دوم، تابستان ۱۳۹۲

صفحات ۱۴۷-۱۴۳

دریافت مقاله: ۹۲/۳/۲۲

پذیرش مقاله: ۹۲/۵/۲

چکیده

عارضه کراتومايکوزیس که عمدتاً در مناطق آب و هوایی گرم و معتدل بروز می‌نماید به شکل جدی سلامت چشم اسبان را به مخاطره انداخته است و چالش مهمی در پیش روی متخصصین چشم دامپزشکی و کلینیسیین‌های فعال در زمینه طب اسب می‌باشد. قارچ‌ها که جزو میکرو فلور طبیعی قرنیه و ملتحمه اسب می‌باشند بر اثر از بین رفتن پایداری و یکنواختی فیلم اشکی قرنیه و آسیب سلولهای اپیتلیال آن، فرصت رشد و نمو پیدا می‌یابد. اهمیت گزارش درمانگاهی مورد نظر تشخیص صحیح، به موقع و مدیریت بالینی کراتومايکوز در اسب و جلوگیری از تخلیه کامل چشم می‌باشد. اسب مورد نظر پس از آسیب جزئی قرنیه به دلیل درمانهای دارویی نامناسب با عفونت قارچی منتشر ارجاع گردید. پس از کارگذاری شستشوی تحت پلکی، به مدت دو هفته با پویدین-آیودین رقیق روزی دو مرتبه چشم شستشو داده شد و ضد قارچ عمومی کتوکونازول، ضدالتهاب غیراستروئیدی فلونیکسین مگلومین و درمان موضعی آتروپین به شکل قطره چشمی توصیه گردید. سپس داروی ناتامایسین در ۲۴ ساعت اول، بفواصل ۱ ساعت و تا سه روز هر ۴ ساعت و سپس تا پایان هفته سوم هر ۶ ساعت ۲ قطره بروی چشم چکانده شد. وقوع کراتومايکوزیس متعاقب عارضه قرنیه در اسب معمول اما برای بینایی و زیبایی آن پر مخاطره می‌باشد. تشخیص صحیح، مدیریت به هنگام دارویی و جراحی، پذیرش و همکاری مالکان اسب از جمله عوامل بسیار مهمی در جهت بازگشت اسب به تمرینات ورزشی هستند.

واژه‌های کلیدی: کراتومايکوزیس، قرنیه، اسب



JOURNAL OF VETERINARY CLINICAL RESEARCH

J.Vet.Clin.Res 4(2)143-147, 2013

Received: June 6, 2013

Accepted: July 24, 2013

The clinical report of a keratomycosis and its treatment in a horse

Fattahian H.R.^{*1}, Moridpour R.¹, Hosseinzadeh A.², Farahani Kh F³, Saadinam F.³,
Fatorehchi M³.

1- Department of clinical sciences, Faculty of Specialized Veterinary Sciences, Science and Research Branch, Islamic Azad University, Tehran, Iran

2- Private Practitioner, Tehran, Iran

3- Faculty of Veterinary Medicine, Science and Research Branch, Islamic Azad University, Tehran, Iran

* *Corresponding author:* Hrfattahian@yahoo.com

Abstract

Keratomycosis is diagnosed more frequently in warm and humid temperature and associated with significant ocular morbidity and is considered as an important challenge to ophthalmologist and equine veterinarian. Fungi are normal inhabitant of equine environment and corneal-conjunctival microflora, and can be invasive by lack of integrity and stability of precorneal tear film and corneal epithelial cell injury. The aim of this report is diagnosis and clinical management of keratomycosis in the horse and avoidance of ocular enucleation. The horse has been referred after small corneal injury and because of inappropriate medical therapy, with diffuse fungial infection. After subpalpebral lavage, dilute povidine iodine used twice daily and ketoconazole (azole), flunixin meglumine (nonsteroidal anti-inflammatory agent) and atropine as ophthalmic drop, applied. Natamycine (antifungal agent) in first 24 hour in each hour and for 3 days every 4 hours and 2 drops applied up to third week every 6 hours. Keratomycosis in horses associates with corneal injury, is considered a common disease but a risk for eye vision and discomfort. Diagnostic, appropriate management of medical, surgical treatment and cooperation of horse owners are important factors for horse to return to exercise.

Key words: Keratomycosis, Cornea, Horse

مقدمه

و ضد قارچ عمومی کتوکونازول، ضدالتهاب غیراستروئیدی فلونیکسین مگلومین و درمان موضعی آتروپین به شکل قطره چشمی توصیه گردید. سپس داروی ناتامایسین در ۲۴ ساعت اول، بفواصل ۱ ساعت و تا سه روز هر ۴ ساعت و سپس تا پایان هفته سوم هر ۶ ساعت ۲ قطره بر روی چشم چکانده شد. چشم مورد نظر هر ۳ تا ۴ روز مورد معاینه قرار گرفت و پس از تقریباً ۴۰ روز از شروع درمانهای دارویی پلاک قارچی بسیار کوچکتر و قرنیه شفاف تر شد، اسب از ناحیه چشم احساس درد و ناراحتی نداشت و بینایی آن به مراتب افزایش یافت به شکلی که اسب مورد نظر پس از ۵۰ روز با صاحب خود به تمرینات ورزشی و پرشی خود بازگشت.

عارضه کراتومایکوزیس اختلال بینایی قابل توجه و از جمله بیماریهای رایج چشم اسب است. که عمدتاً در مناطق آب و هوایی گرم و معتدل بروز می‌نماید و به شکل جدی سلامت چشم اسبان را تهدید می‌نماید و چالش مهمی در پیش روی متخصصین چشم دامپزشکی و کلینیسین‌های فعال در زمینه طب اسب می‌باشد. قارچ‌ها جزو فلور طبیعی قرنیه و ملتحمه اسب و همزیست با باکتری‌های سطح چشم اسب می‌باشند که بر اثر از بین رفتن پایداری و یکنواختی لایه اشکی قرنیه و آسیب سلولهای اپیتلیال آن، فرصت رشد و نمو پیدا می‌نمایند و سبب اختلال در عملکرد قرنیه می‌گردند (۱و۲).

توصیف بیمار

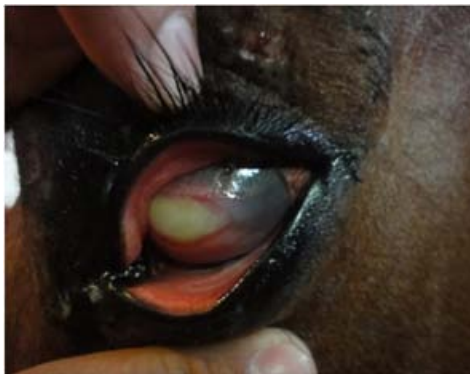مادیان تروبرد مخلوط ۸ ساله با علایم ترشحات از چشم چپ به همراه کدورت، التهاب قرنیه و ناراحتی چشمی ارجاع گردید.

یافته‌های بالینی

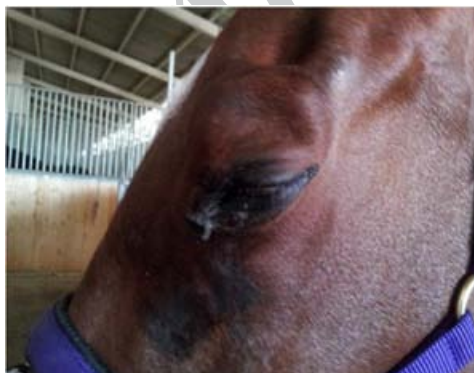
سابقه بیماری و احتمال ضربه و آسیب به قرنیه و تجویز نامناسب از کورتیکواستروئید و آنتی بیوتیک چشمی که تنها پیشرفتی در درمان حاصل نمود، بلکه شرایط را برای رشد و توسعه عفونت قارچی فراهم ساخت. مطالعه قارچ شناسی و مشاهده هیفه در ریزینی تایید بر حضور قارچ در بررسی چشم بود. پلاک‌های سفید (کلونی قارچ) منتشر بر روی قرنیه به همراه عروق زایی اطراف آن به همراه ناراحتی چشم از جمله علایم مشاهده شده بود.

درمان و نتایج

با توجه به یافته‌های بالینی و اخذ تاریخچه، کراتومایکوزیس در چشم محرز گردید و به عنوان اولین اقدام درمانی غیر جراحی، شستشوی زیر پلکی نصب و به مدت دو هفته با پویدین - آیودین رقیق روزی دو مرتبه چشم شستشو داده شد



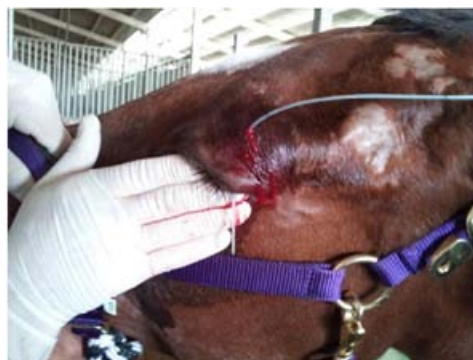تصویر ۱- کراتیت و پلاک قارچی واضح بر روی قرنیه



تصویر ۲- ترشحات و ناراحتی در چشم مبتلای اسب

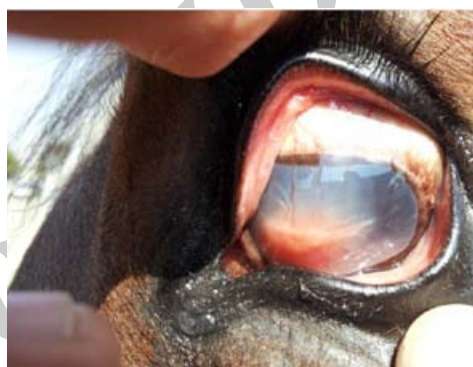
استفاده کرد. در این میان کاربرد درمان‌های دارویی با مهار منشا بیماری و کارگذاری شستشوی زیرپلکی بسیار مفید خواهد بود (۲). برای انتخاب درمان دارویی موضعی و عمومی خاص و مناسب کراتومایکوزیس، اطلاعات صحیحی از حضور یا فقدان عفونت قارچی و باکتری، میزان گسترش آسیب، حضور و شدت التهاب داخل چشم و میزان دردناک بودن چشم بسیار اهمیت دارد (۳). داروی ضد قارچ چشمی مناسب، سمیت دارو، میزان نفوذ در بافت، کاربرد آسان و در دسترس بودن دارو مدنظر می‌باشد (۷). از مهمترین داروهای ضدقارچی می‌توان به ناتاماسین و آمفوتریپسین و خانواده آزول‌ها اشاره کرد (۸). درمان بالینی کراتومایکوزیس بیشتر با خانواده آزول‌ها انجام می‌شود، با اینکه اثرات ناتاماسین و آمفوتریپسین بیشتر است، هر چند آزول‌ها نفوذ اندکی در قرنیه دارند (۴و۶). ناتاماسین عموماً در مقابل قارچ‌های رشته‌ای بیشترین اثر را دارد و انتخاب مناسبی برای آبسه‌های عمیق می‌باشد که به علت نفوذ کافی دارو در سلول‌های قرنیه است (۶،۹) و استفاده مداوم آن در حصول به درمان مناسب بسیار اهمیت دارد (۸). آزول‌ها با اینکه انتخاب مناسبی برای زخم‌های قرنیه هستند ولی تاثیرات متفاوتی در آب و هوای جغرافیایی منطقه خواهند داشت (۲). شستشوی روزانه با پویدین - آیودین رقیق شده نیز در مهار کراتومایکوزیس اسب کاربردی است (۲). ضدالتهاب‌های غیراستروئیدی از جمله فلونیکسین مگلو مین برای کاهش ترشحات و التهاب و درد چشمی مناسب می‌باشد و برای عدم اختلال در عروق زایی قرنیه باید با حداقل دوز استفاده گردند (۲). محلول آتروپین ۱٪ سبب میدریاز مردمک و پایداری محیط داخل چشم و با کاهش انقباض عضلات مژگانی در درمان موثر واقع می‌شود (۵).

وقوع کراتومایکوزیس متعاقب عارضه قرنیه در اسب معمول اما برای بینایی و زیبایی آن پرمخاطره می‌باشد. تشخیص صحیح، مدیریت به هنگام دارویی و در مواردی جراحی،



تصویر ۳- کارگذاری شستشوی تحت پلکی در چشم چپ را

نشان میدهد



تصویر ۴- ۴۵ روز پس از شروع درمان به‌مراه روند التیام

قرنیه را نشان می‌دهد

نتیجه‌گیری و کاربرد بالینی

کراتومایکوزیس در اسب به عنوان جراحی چشمی و معمول شناخته می‌شود و به دو صورت همراه با زخم و بدون زخم بروز می‌نماید. کراتیت قارچی در اسب به شکل کراتومایکوزیس سطحی، همراه با زخم و آبسه‌ای تقسیم می‌شود (۳). برای تشخیص کراتومایکوزیس که همراه با آسیب قرنیه می‌باشد، می‌توان از روشهای رنگ آمیزی با فلوروسین، روش‌های رزبنگال، بررسی مدت زمان تجزیه و گسستگی لایه اشکی، بررسی سلول شناسی از سطح و عمق قرنیه و بیوپسی بهره برد (۱). صرف نظر از تظاهرات بالینی، بسیاری از درمان‌ها در تمام اشکال کراتومایکوزیس به صورت مشابه اعمال می‌شود و در صورت بروز علائم شدیدتر، می‌توان از سایر درمان‌های پیشرفته‌تر دیگری

References

1. Brooks, D.E., editor (2008). Ophthalmology for the Equine Practitioner. 2nd ed., Jackson, WY: Teton Newmedia
2. Brooks, D.E., Matthews, A.G. Equine ophthalmology. In: Gelatt KN, editor (2007). Vet Ophthalmol. 4th ed., Ames, IA: Blackwell Publishing.
3. Clode, A, B. Diseases and surgery of the cornea. In: Gilger BC, editor. (2011) Equine Ophthalmology. 2nd ed., Maryland Heights, MO: Elsevier Saunders
4. Clode, A.B. (2010) Therapy of equine infectious keratitis: a review. Equine Vet J. (Suppl37) 19–23.
5. Denis, H.M. (2004) Equine corneal surgery and transplantation. Vet Clin North Am Equine Pract. (20) 361–380
6. Ford MM. (2004) Antifungals and their use in veterinary ophthalmology. Vet Clin North Am Small Anim Pract. (34) 669–691
7. Ledbetter. E.C., Patten, V.H., Scarlett, J.M., Vermeylen, F. (2007) In vitro Susceptibility patterns of fungi associated with keratomycosis in horses of the northeastern United States: 68 cases (1987–2006). J Am Vet Med Assoc. (231) 1086–1091
8. Matthews, A.G. (2009) Ophthalmic antimicrobial therapy in the horse. Equine Vet Educ. 21 (5) 271–28
9. Scotty, N.C. (2005) Equine keratomycosis. Clin Tech Equine Pract. (4) 29–36

پذیرش و همکاری مالکان اسب، و ارجاع به هنگام بیمار به مراکز مجهز و همکاران با تجربه در بیماری‌های چشم از جمله عوامل بسیار مهمی در بازگشت اسب به تمرینات ورزشی هستند.

تقدیر و تشکر

نویسندگان در این فرصت از اعتماد و پیگیری مالک اسب، جناب آقای نوعی مراتب تشکر خود را اعلام می‌دارند.