

اثرات نیمه مزمن نانوذره‌ی اکسید مس بر برخی پارامترهای خونی و بافت آبشش بچه‌ماهی کپور معمولی (*Cyprinus carpio*)

حدیثه احمدی^۱، اکرم سادات نعیمی*^۱، فاطمه نظر حقیقی^۲، حسین غفوری^۱

۱ گروه زیست‌شناسی، دانشکده علوم پایه، دانشگاه گیلان، رشت، ایران، صندوق پستی: ۴۱۳۳۵ ۱۹۱۴۱

۲ باشگاه پژوهشگران جوان و نخبگان، واحد رشت، دانشگاه آزاد اسلامی، رشت، ایران، صندوق پستی: ۴۱۳۳۵ ۳۵۱۶

تاریخ پذیرش: ۱۳۹۵

تاریخ دریافت: ۳ خرداد ۱۳۹۵

چکیده

رشد فن‌آوری و توسعه فعالیت‌های صنعتی در چند دهه اخیر موجب ورود مقادیر زیادی از آلاینده‌ها به محیط زیست شده است. با توجه به اثرات زیان‌بار برخی آلاینده‌ها بر محیط و موجودات زنده، بررسی و اثبات آسیب‌های ناشی از آن‌ها ضرورت می‌یابد. لذا هدف این تحقیق مطالعه تعیین سمیت احتمالی نانوذرات CuO از طریق ارزیابی شاخص‌های خونی و آسیب‌های بافتی آبشش بچه‌ماهی کپور معمولی بود. بچه ماهیان در ۱۲ آکواریم حاوی غلظت‌های تحت‌کشنده ۵۰، ۱۰۰ و ۲۰۰ میلی‌گرم برلیتر از اکسید مس و یک گروه شاهد (بدون نانوذره-ی اکسید مس) در سه تکرار تیمار شدند. ماهی‌ها به مدت ۱۴ روز در معرض نانوذرات اکسید مس قرار گرفتند. در روزهای ۷ و ۱۴، ماهیان خون‌گیری گردیده، و میزان هموگلوبین (Hb)، هماتوکریت (Hct)، گلبول‌های قرمز خون (RBC)، گلبول‌های سفید خون (WBC)، لنفوسیت‌ها، مونوسیت‌ها، ائوزینوفیل‌ها و نوتروفیل‌ها اندازه‌گیری شد و MCV، MCH، MCHC محاسبه گردید. آبشش نمونه‌ها نیز جهت انجام مطالعات آسیب‌شناسی بافتی جدا شده، مقاطع بافتی آبشش تهیه و آسیب‌های بافتی بررسی گردید. تجزیه و تحلیل پارامترهای خونی نشان داد که نانوذرات اکسید مس پس از ۱۴ روز، به‌طور معناداری RBC، Hb، Hct، (در غلظت‌های ۱۰۰ و ۲۰۰ میلی‌گرم برلیتر)، MCH (در غلظت ۱۰۰ میلی‌گرم برلیتر) و MCV (در غلظت‌های ۵۰ و ۲۰۰ میلی‌گرم برلیتر) را کاهش داد ($P < 0/05$). نانوذرات اکسید مس همچنین بر تعداد لنفوسیت‌ها، مونوسیت‌ها و نوتروفیل‌ها اثرات قابل توجهی داشته است ($P < 0/05$). نتایج حاصل از بررسی مقاطع بافتی آبشش نیز آسیب‌هایی از قبیل پرخونی، خون‌ریزی، هایپرپلازی و چسبندگی رشته‌های ثانویه با شدت بالا و تخریب لاملای اولیه، نکروز سلولی، تلائوکتازی با شدت کم‌تر را نشان داد. به این ترتیب می‌توان نتیجه گرفت که نانوذرات اکسید مس در غلظت‌های مورد بررسی در این مطالعه، اثرات منفی بر بچه‌ماهیان کپور داشته است.

کلمات کلیدی: کپور، خون‌شناسی، آبشش، اکسید مس، غلظت تحت‌کشنده.

مقدمه

امروزه آلودگی فلزات در طبیعت از اصلی ترین تهدید کنندگان سلامت محیط زیست به شمار می‌روند (شاپوری، ۱۳۸۲). کاربرد روش‌های جدید در کشاورزی و نیز صنایع مختلف سبب ورود مقادیر بالایی از فلزات سنگین و ترکیبات شیمیایی گوناگون به محیط زیست شده است. طبیعتاً، آبریان نیز در معرض برخورد با شمار زیادی از این ترکیبات و فلزات می‌باشند (Finpederson, 1994). زیرا اکوسیستم‌های آبی محل اصلی دریافت مقادیر بالایی از مواد زائدی هستند که ناشی از فعالیت‌های صنعتی، کشاورزی و شهری می‌باشند (Das and Konar, 1990).

آبریان از جمله ماهی‌ها، مستقیماً در معرض تجمع آلاینده‌ها از آب آلوده و غیرمستقیم از طریق زنجیره غذایی هستند که این امر مشکلاتی مانند انواع بیماری‌ها و نیز تغییراتی در ساختار آنها ایجاد می‌کند (Fatma, 2009). ترکیبات فلزی و نمک‌های فلزات سنگین جزو آلاینده‌های غیرقابل تجزیه می‌باشند که در اکوسیستم‌های آبی تجمع کرده و بر زنجیره‌ی غذایی و بیولوژی آبریان تأثیر می‌گذارند (رحیمی و امین‌پور، ۱۳۸۹; Marina et al., 2007). بنابراین، ازدیاد غلظت این آلاینده‌ها برای ماهی‌ها، دیگر موجودات آبرزی و حتی گیاهان آبرزی زیان‌آور خواهد بود (Sericano et al., 2008).

علیرغم اینکه مس (Cu) در مقادیر کم برای گیاهان و جانوران عالی ضروری است (مثلاً در ساختار سیتوکروم C اکسیداز و سوپراکسید دیسموتاز (Zhou and Gitschier, 1997; Khabbazi et al., 2015)، اما زیان‌ها و آسیب‌های پاتولوژیک مس در مقادیر بالا در ماهی‌ها به خوبی شناخته شده است (Mustafa et al.,

2007; Grosell, et al., 2012). مس می‌تواند با پایین آوردن سطح گلوکوتائین (Speisky et al., 2009)، سرعت بخشیدن تشکیل اکسیژن فعال با واکنشی فتون مانند (Prousek, 2007) و در ارتباط با آنزیم‌های آنتی‌اکسیدانی، اثرات زیان‌آوری بر ماهی‌ها داشته باشد (Isani, et al., 2013).

با گسترش روزافزون نانو تکنولوژی کاربرد نانوذرات و ریزمواد نیز در تکنولوژی‌های نوین افزایش یافته است (Isani et al., 2003). اشکال رایج نانوذرات اکسیدمس، کوپروس اکساید (Cu_2O) و کوپریک اکساید (CuO) هستند. خصوصیات ویژه‌ی CuO سبب شده تا از آن در مصارف گوناگونی مانند حسگرهای گازی، سلول‌های خورشیدی، سوئیچ‌های نوری، ابزار نشر میدان و... استفاده شود (حسینی مشهدطرقی و همکاران، ۱۳۸۹). همچنین نانوذرات CuO تا حدود زیادی در پزشکی، صنعت و یا به عنوان آفت‌کش‌ها استفاده می‌گردد (Seaton, 2006). بنابراین، می‌تواند به آسانی وارد اکوسیستم‌های آبی شود (Khabbazi et al., 2015). در آبریان نیز، نانوذرات می‌توانند از مسیرهای مختلفی همچون عبور از راه آبشش‌ها به طور مستقیم و یا سایر سطوح اپیتلیال خارجی وارد بدن گردند (Isani et al., 2013).

با توجه به اینکه مطالعه‌ی پارامترهای خونی، به عنوان یک ابزار پاراکلینیکی در بررسی وضعیت سلامت فیزیولوژیکی ماهی‌ها از اهمیت بسزایی برخوردار است (Benarji and Rajendranath, 1990; Soldatov, 2005)، از این رو، تغییرات پارامترهای خونی ماهی‌ها می‌تواند به عنوان یک شاخص در پایش آلودگی اکوسیستم‌های آبی باشد (Tribskorn et al., 2002).

مواد و روش‌ها

برای انجام این پژوهش، نمونه‌گیری از بچه‌کپور ماهیان در دی ماه ۱۳۹۳ از یکی از استخرهای پرورشی حومه رشت انجام شده و نمونه‌های ماهی به وزن $10/5 \pm 0/5$ گرم و طول $9/8 \pm 1/5$ سانتی‌متر به مخزن ۱۰۰۰ لیتری حاوی آب شهر کلرزدائی شده در آزمایشگاه بیولوژی دریا دانشکده علوم پایه دانشگاه گیلان انتقال یافتند. پس از این که نمونه‌ها یک هفته با شرایط آزمایشگاهی سازگار شدند، به اکواریوم‌ها اصلی منتقل گردیدند. در مدت انجام آزمایش دما (21 ± 1) درجه سانتی‌گراد، pH ($8/38 \pm 0/04$) و سختی آب (12 ± 230 ppm) هر روز کنترل شدند. پس از گذشت دوره‌ی سازگاری ابتدا ماهیان به مدت ۱۴ روز در معرض غلظت‌های ۲۵، ۵۰، ۱۰۰، ۲۰۰، ۵۰۰، ۱۰۰۰ و ۲۰۰۰ میلی‌گرم بر لیتر نانو اکسید مس قرار گرفتند و میزان مرگ و میر در زمان‌های ۷ و ۱۴ روز جهت تعیین LC_{50} ثبت شد. به این منظور در اکواریوم‌های ۳۰ لیتری در هر تیمار ۱۰ قطعه ماهی و برای هر تیمار ۳ تکرار در نظر گرفته شد. نانو ذرات قبل از اضافه شدن به اکواریوم‌ها به مدت ۱۰ دقیقه سونیکیت شدند. سپس با استناد به نتایج حاصل از بخش اول، تعداد ۱۲۰ قطعه ماهی به صورت تصادفی در هر یک از ۱۲ اکواریوم ۳۰ لیتری تقسیم شده (۱۰ قطعه در هر مخزن) و غلظت‌های ۵۰، ۱۰۰ و ۲۰۰ میلی‌گرم بر لیتر از نانو ذرات اکسید مس به مخزن‌ها اضافه شد. همچنین غذادهی به ماهیان ۲۴ ساعت قبل از شروع آزمایش متوقف گردید. نانو ذرات قبل از این که به مخزن‌ها اضافه شوند به منظور هموزن شدن ذرات در آب مقرر به مدت ۱۰ دقیقه سونیکیت شدند.

تغییرات بافت‌شناسی نیز می‌تواند به عنوان شاخصی جهت بررسی اثرات آلاینده‌های مختلف انسانی در موجودات زنده استفاده شود و بازتابی از سلامت عمومی کل جمعیت اکوسیستم باشد (Fatma, 2009). در ماهی‌ها نیز برای ارزیابی میزان سمیت آلاینده‌های محیطی شاخص‌های فیزیولوژیکی متفاوتی وجود دارد که از جمله آن‌ها بافت‌شناسی است. از آن‌جا که آبشش اولین مکان بعد از پوست است که ماهی‌ها از طریق آن در معرض مستقیم سموم یا آلاینده‌ها قرار دارند، بنابراین بررسی تغییرات ساختار آبشش شاخص مناسبی برای بررسی اثرات سموم یا آلاینده‌ها تحت شرایط استرس است (Bais and Lokhande, 2012).

گونه‌های مختلف خانواده‌ی کپور ماهیان به دلیل استفاده از حلقه‌های اول زنجیره‌ی غذایی موجود در آب، استعداد رشد سریع، سازگاری وسیع، گوشت لذیذ، نیاز به حداقل امکانات و سرمایه‌گذاری در امر پرورش و عامه‌پسندی آن جایگاه ویژه‌ای در اقلام غذایی و تغذیه‌ی مردم دارند. کپور معمولی به‌عنوان یکی از اصلی‌ترین ماهیان پرورشی دنیا شناخته شده است و به‌طور گسترده‌ای در اروپا و آسیا و خاور دور پرورش داده می‌شود. نوع بومی وحشی آن در آب‌های جنوبی دریای خزر مشاهده شده و نوع پرورشی آن در سراسر کشور پرورش می‌یابد.

با وجود اینکه پژوهش‌های زیادی در کشور درباره‌ی اثرات سمیتی نانو ذرات بر موجودات آبی انجام شده است، اما در مورد اثر نانو ذرات اکسید مس بر شاخص‌های خونی ماهی کپور پژوهش‌های اندکی صورت گرفته است. همچنین در سایر نقاط جهان نیز مطالعات کمی در این زمینه گزارش شده است (Zhao et al., 2011).

محلول بوئن به مدت ۲۴ ساعت فیکس شده و سپس از مراحل آبیگری از طریق الکل با درجات مختلف، شفاف سازی با استفاده از گزیلول، پارافینه کردن، قالب گیری، برش و رنگ آمیزی به روش استاندارد هماتوکسیلین-انوزین (H&E) رنگ آمیزی شد (Mumford, 2004).

حداقل ۳ اسلاید از بافت آبشش هر قطعه ماهی تهیه شد. بافت ها برای مشاهده ی هر گونه علائم آسیب شناسی با استفاده از میکروسکوپ نوری ارزیابی شدند. تغییرات ساختاری نظیر خون ریزی، پرخونی، هیپرپلازی، نکروز و سایر تغییرات محتمل ریختی در مقایسه با گروه شاهد مورد بررسی قرار گرفت.

تجزیه و تحلیل آماری داده ها

نتایج حاصل از شمارش ها به صورت میانگین \pm خطای استاندارد ارائه گردید. اختلاف بین داده ها و مقایسه میانگین نمونه ها در تیمارهای مختلف با آنالیز واریانس یک طرفه یا استفاده از نرم افزار SPSS18 انجام و در صورت وجود اختلاف معنی دار بین گروه ها، از پس آزمون چند دامنه دانکن استفاده شد. اختلاف در سطح اطمینان بالای ۹۵٪ ($P < 0.05$) در نظر گرفته شد. نمودارها در نرم افزار Excel 2013 رسم گردید.

نتایج

تعیین میزان سمیت گشنده نانوذرات مس در بچه ماهیان کپور

میزان تلفات ماهیان در تمامی غلظت های مورد بررسی (۰ تا ۲۰۰۰ میلی گرم بر لیتر) طی ۱۴ روز کم تر از ۱۰ درصد ثبت گردید. تنها تلفات مشاهده شده به تعداد دو قطعه ماهی در غلظت ۱۰۰ میلی گرم بر لیتر در بازه های زمانی ۷ و ۱۴ روز بود. بنابراین باتوجه به این نتایج بخش دوم آزمایش اجرا شد.

جمع آوری و اندازه گیری شاخص های خون

در هریک از روزهای ۷ و ۱۴ از ۵ ماهی به وسیله ی سرنگ انسولین هپارینه و از محل سیاهرگ دمی به میزان ۱ میلی لیتر خون گیری شد. سپس نمونه های خون از سرنگ به میکروتیوپ های ۰/۵ میلی لیتر هپارینه انتقال یافت. جهت تعیین هماتوکریست، نمونه های خون جمع آوری شده در لوله های موئن به مدت ۱۰ دقیقه با سرعت ۱۲۰۰۰ دور در دقیقه سانتریفوژ شدند؛ مقدار هموگلوبین نیز توسط اسپکتروفتومتری با معرف درابکین در طول موج ۵۴۰ نانومتر با استفاده از منحنی استاندارد به دست آمد؛ تعداد گلبول های سفید با استفاده از پیست ملانژور سفید، لام نوبار و محلول های رقیق کننده تورک (۲۰ میلی لیتر استیک اسید حل شده در ۱ لیتر آب مقطر به اضافه مقدار کمی کریستال بلودومتیلین) شمارش شدند (Blaxhall and Daisley, 1973). تشخیص افتراقی با رنگ آمیزی گیمسا انجام گرفت. برای شمارش گلبول های قرمز از رقیق کننده NaCl دو درصد و لام نوبار استفاده شد و شاخص هایی چون MCV (حجم متوسط گلبول قرمز)، MCH (مقدار متوسط وزن هموگلوبین در یک گلبول قرمز) و MCHC (غلظت متوسط هموگلوبین گلبول های قرمز) به ترتیب و طبق فرمول های زیر محاسبه گردید (Henry, 1996).

فرمول ۱:

$$MCV (fL) = [Hct/RBC (per million)] \times 10$$

فرمول ۲:

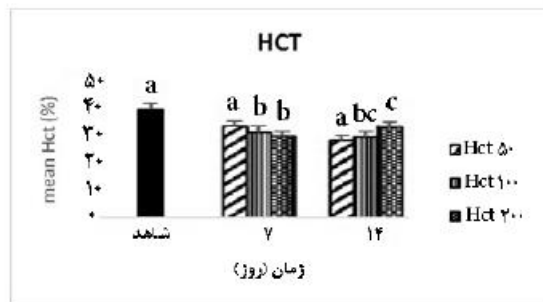
$$MCH (pg) = [Hb/RBC (per million)] \times 10$$

فرمول ۳:

$$MCHC (\%) = (MCH/MCV) \times 100$$

جداسازی و بررسی بافت آبشش

آبشش ماهی های خون گیری شده در روزهای ۷ و ۱۴ پس از شروع آزمایش، به منظور بررسی آسیب شناسی بافتی جدا گردید. نمونه های آبشش در

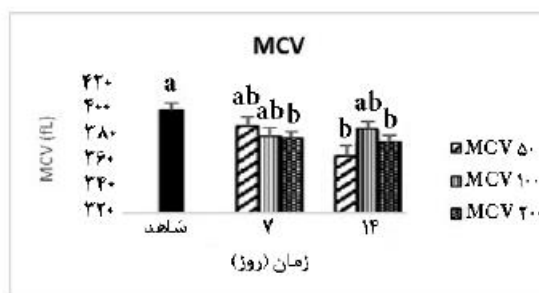


شکل ۳: مقدار هماتوکریت در غلظت‌های مختلف در بازه‌های زمانی نمونه‌برداری.

حروف متفاوت نشان‌دهنده اختلاف معنادار است ($P < 0.05$)

شاخص‌های خونی محاسبه شده

در بررسی شاخص‌های خونی نیز مشخص گردید که شاخص MCV بیشترین کاهش معنادار را به‌ویژه در ماهیان بیمار شده با غلظت ۲۰۰ میلی گرم بر لیتر نشان داد. همچنین این شاخص در غلظت ۵۰ میلی گرم بر لیتر نیز در روز ۱۴ آزمایش کاهش معناداری داشت. شاخص‌های MCH و MCHC برعکس شاخص دیگر کاهش محسوسی طی دوره مطالعه نشان ندادند ($P < 0.05$) (شکل‌های ۴، ۵، ۶).




شکل ۴: شاخص MCV در غلظت‌های مختلف در بازه‌های زمانی نمونه‌برداری

حروف متفاوت نشان‌دهنده اختلاف معنادار است ($P < 0.05$)


نتایج شاخص‌های خونی

آنالیز پارامترهای خونی نشان داد که نانو ذره اکسید مس بطور معناداری بر تعداد گلبول‌های قرمز، هموگلوبین و هماتوکریت و شاخص‌های محاسبه شده در ۲ بازه‌ی زمانی ۷ و ۱۴ روز اثر کاهشی داشت ($P < 0.05$). هموگلوبین و هماتوکریت در غلظت ۵۰ میلی گرم بر لیتر کاهش معناداری نشان ندادند، در حالی که در دو غلظت ۱۰۰ و ۲۰۰ میلی گرم بر لیتر در هر دو بازه‌ی زمانی نمونه‌برداری کاهش معناداری در مقادیر این پارامترها مشاهده شد (شکل‌های ۱ تا ۳).



شکل ۱: تعداد گلبول‌های قرمز در غلظت‌های مختلف در بازه‌های زمانی نمونه‌برداری

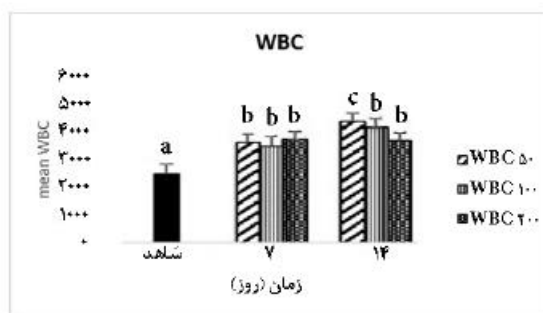
حروف متفاوت نشان‌دهنده اختلاف معنادار است ($P < 0.05$)



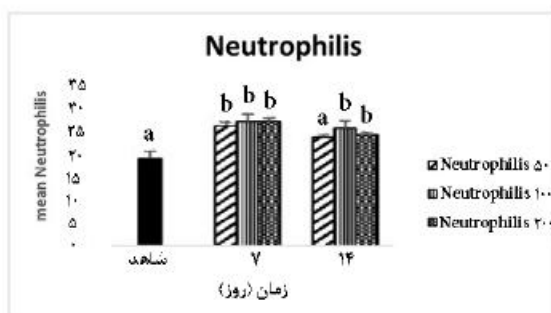
شکل ۲: مقدار هموگلوبین در غلظت‌های مختلف در بازه‌های زمانی نمونه‌برداری

حروف متفاوت نشان‌دهنده اختلاف معنادار است ($P < 0.05$)

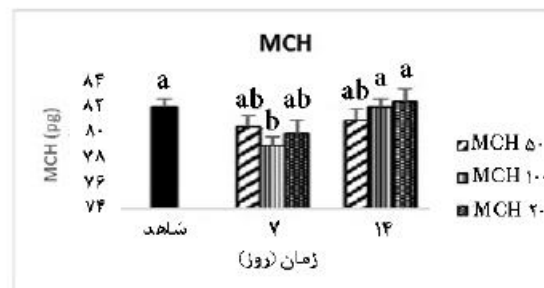
میلی گرم برلیتر روز ۷ که لئوسیت‌ها عدم تغییر قابل توجه را در مقایسه با شاهد نشان دادند ($P < 0/05$) (شکل‌های ۸ و ۹). در بررسی و مقایسات آماری تعداد مونوسیت‌ها نیز مشخص شد که به استثنای غلظت ۵۰ میلی گرم برلیتر روز ۷ در سایر تیمارها تعداد این سلول‌ها افزایش معناداری یافت ($P < 0/05$) (شکل ۱۰). در تعداد ائوزینوفیل‌ها طی این مطالعه تفاوت معناداری مشاهده نشد.



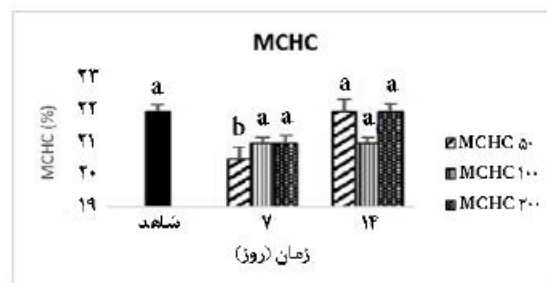
شکل ۷: تعداد گلبول‌های سفید در غلظت‌های مختلف در بازه‌های زمانی نمونه‌برداری
حروف متفاوت نشان‌دهنده اختلاف آماری معنادار است ($P < 0/05$)



شکل ۸: تعداد نوتروفیل‌ها در غلظت‌های مختلف در بازه‌های زمانی نمونه‌برداری
حروف متفاوت نشان‌دهنده اختلاف معنادار است ($P < 0/05$)



شکل ۵: شاخص MCH در غلظت‌های مختلف در بازه‌های زمانی نمونه‌برداری
حروف متفاوت نشان‌دهنده اختلاف معنادار است ($P < 0/05$)



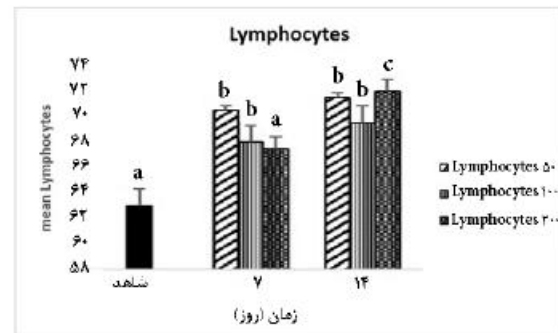
شکل ۶: شاخص MCHC غلظت‌های مختلف در بازه‌های زمانی نمونه‌برداری
حروف متفاوت نشان‌دهنده اختلاف معنادار است ($P < 0/05$)

گلبول‌های سفید

نتایج حاصل از شمارش گلبول‌های سفید به عنوان یکی از شاخص‌های تعیین کننده در بررسی سطح فعالیت سیستم ایمنی نشان داد که نانوذرات اکسید مس موجب تغییراتی در شمار گلبول‌های سفید ماهی کپور می‌گردد. آنالیز آماری نتایج نشان داد که این ماده به طور معناداری تعداد کل گلبول‌های سفید را در هر سه غلظت در روزهای ۷ و ۱۴ افزایش داد (شکل ۷). در بررسی‌های جزئی‌تر گلبول‌های سفید خونی نیز مشخص شد که تعداد نوتروفیل‌ها و لئوسیت‌ها در غلظت‌های مورد بررسی و در هر دو بازه‌ی زمانی افزایش معناداری داشت. به جز غلظت ۵۰ میلی گرم برلیتر روز ۱۴ که نوتروفیل‌ها تغییر معناداری نداشته و نیز غلظت ۲۰۰

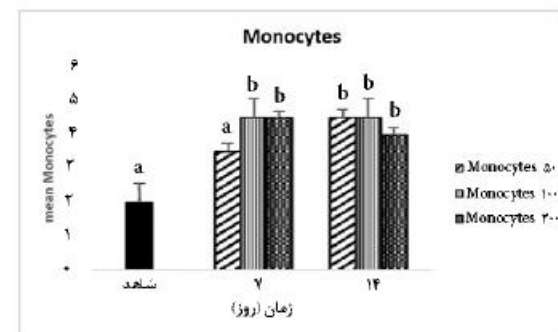
مقاطع بافتی آبشش

نتایج حاصل از بررسی مقاطع بافتی آبشش عوارضی مانند پرخونی و خونریزی را در تمام تیمارها در مقایسه با نمونه شاهد با شدت بالا نشان داد. به جز تیمار روز ۷ غلظت ۲۰۰ میلی گرم برلیتر که این دو عارضه با شدت پایین مشاهده شد. هایپرپلازی و چسبندگی رشته‌های ثانویه نیز در تمام تیمارها به جز تیمار روز ۱۴ غلظت ۱۰۰ میلی گرم برلیتر از شدت بالایی برخوردار بود. عوارضی مانند عریض شدن و تحلیل لاملای اولیه در دو تیمار روزهای ۷ و ۱۴ غلظت ۲۰۰ میلی گرم برلیتر، تلاژکتازی در تیمارهای روز ۷ غلظت‌های ۱۰۰ و ۲۰۰ میلی گرم برلیتر و روز ۱۴ غلظت ۲۰۰ میلی گرم برلیتر، ضخیم شدن غضروف لاملای اولیه در تیمارهای روز ۷ غلظت ۵۰ میلی گرم برلیتر و روز ۱۴ غلظت‌های ۵۰ و ۱۰۰ میلی گرم برلیتر و نکروز سلولی در تیمارهای روز ۱۴ غلظت ۲۰۰ میلی گرم برلیتر با شدت پایین مشاهده شد. جدول ۱ نوع و میزان عوارض مشاهده شده در بافت آبشش و شکل ۱۱ مقاطع بافتی آبشش را نشان می‌دهند.



شکل ۹: تعداد لنفوسیت‌ها در غلظت‌های مختلف در بازه‌های زمانی نمونه‌برداری

حروف متفاوت نشان‌دهنده اختلاف معنادار است ($P < 0.05$)



شکل ۱۰: تعداد مونوسیت‌ها در غلظت‌های مختلف در بازه‌های زمانی نمونه‌برداری

حروف متفاوت نشان‌دهنده اختلاف آماری معنادار است ($P < 0.05$)

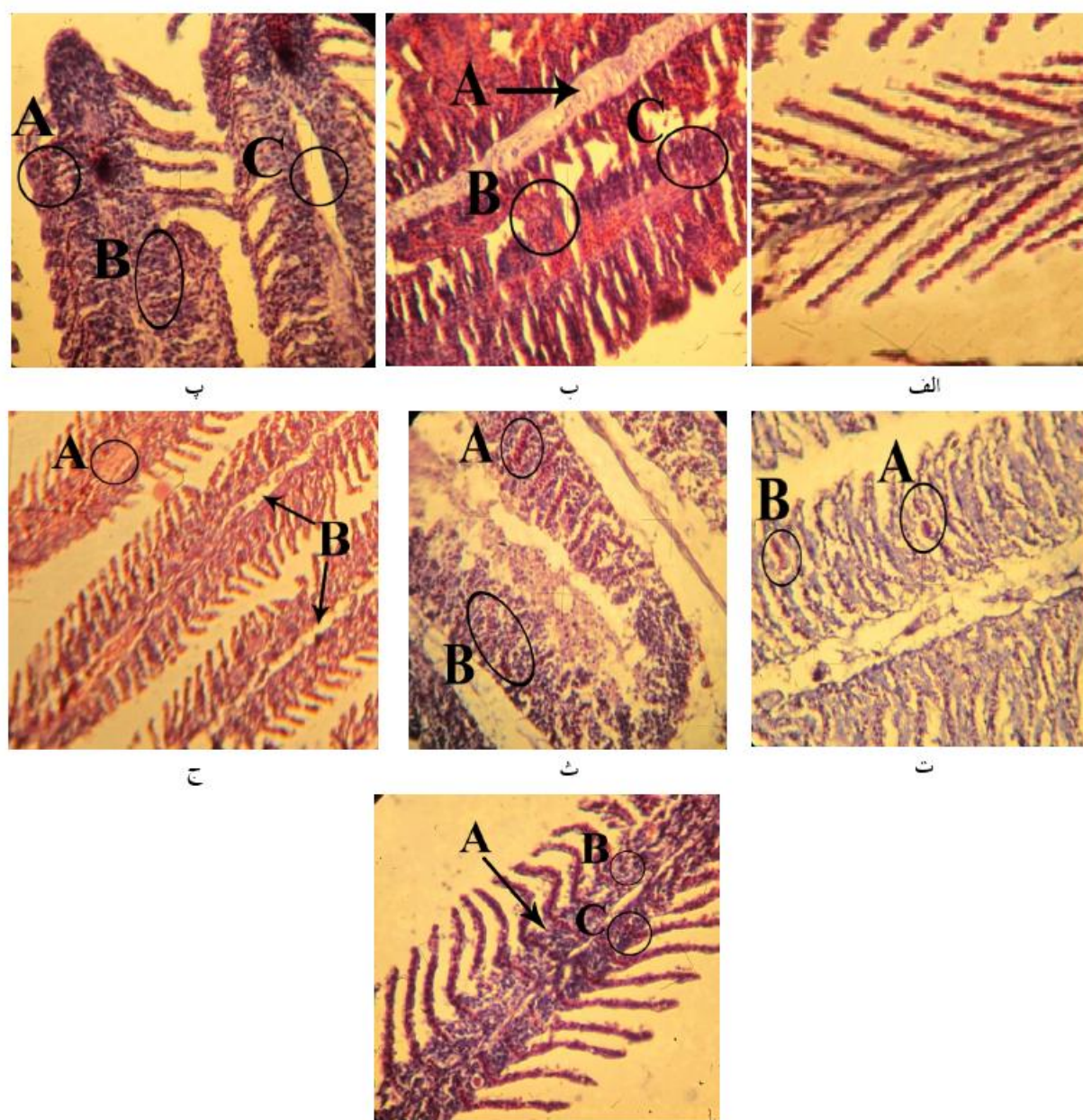
جدول ۱: نوع و میزان عوارض بافتی در آبشش

mg L ⁻¹ ۲۰۰	mg L ⁻¹ ۱۰۰	mg L ⁻¹ ۵۰	mg L ⁻¹ ۲۰۰	mg L ⁻¹ ۱۰۰	mg L ⁻¹ ۵۰	control	تیمارها
روز ۱۴	روز ۱۴	روز ۱۴	روز ۷	روز ۷	روز ۷		عوارض
**	**	**	*	**	**		پر خونی
**	**	**	*	**	**		خونریزی
**	*	**	**	**	**		هایپرپلازی
*	*	**	**	**	**		چسبندگی رشته‌های ثانویه
*	*	*	*	*	*		عریض شدن و تحلیل لاملای اولیه
*	**	*	*	*	*		نکروز سلولی
*	*	*	*	*	*		تلاژکتازی
*	*	*	*	*	*		ضخیم شدن غضروف لاملای اولیه

** : مشاهده شدید عارضه

* : مشاهده خفیف عارضه

: عدم مشاهده عارضه



شکل ۱۱

مقاطع بافت آبشش بجه ماهی کپور (H&E, 40x). الف: تیمار شاهد بدون عارضه‌ی مشخص. ب: تیمار روز ۷ با غلظت 50ppm نانوذره‌ی اکسیدمس (A: ضخیم شدن غضروف لاملای اولیه B: پرخونی و خون‌ریزی C: هایپرپلازی و چسبندگی تیغه‌های ثانویه). پ: تیمار روز ۷ با غلظت 100ppm نانوذره‌ی اکسیدمس (A: تلائزکنازی B: هایپرپلازی و چسبندگی تیغه‌های ثانویه C: عریض شدن و تحلیل لاملای اولیه). ت: تیمار روز ۷ با غلظت 200ppm نانوذره‌ی اکسیدمس (A: تلائزکنازی B: هایپرپلازی و چسبندگی تیغه‌های ثانویه). ث: تیمار روز ۱۴ با غلظت 50ppm نانوذره‌ی اکسیدمس (A: پرخونی B: هایپرپلازی و چسبندگی تیغه‌های ثانویه). ج: تیمار روز ۱۴ با غلظت 100ppm نانوذره‌ی اکسیدمس (A: نکروز سلول‌های خونی B: عریض شدن و تحلیل لاملای اولیه). چ: تیمار روز ۱۴ با غلظت 200ppm نانوذره‌ی اکسیدمس (A: هایپرپلازی B: نکروز سلولی C: پرخونی و خون‌ریزی).

بحث

مشاهده تلفات بسیار پایین طی دوره سازگاری و آزمایش حتی بعد از ۱۴ روز از شروع مطالعه قابل توجه بود. Zhao و همکاران (۲۰۱۱) در بررسی غلظت‌های ۱۰، ۵۰، ۱۰۰، ۳۰۰، ۵۰۰ و ۱۰۰۰ میلی‌گرم بر لیتر از نانوذره اکسید مس بر بچه ماهیان کپور هیچ مرگ و میری را مشاهده نکرد. او معتقد است که این نانوذره اثر سمیت کمی بر آبزیان دارد. البته بیان می‌کند که با این وجود این ماده می‌تواند وارد بدن آبزیان شود و در اندام‌ها و بافت‌ها تجمع یابد. از سوی دیگر به این نکته اشاره می‌کند که به دلیل خاصیت چسبندگی و ته‌نشینی نانوذرات در کف آکواریوم، غلظت واقعی که ماهی طی این مدت در معرض آن قرار می‌گیرد از غلظت در نظر گرفته شده در آزمایش کم‌تر است و بیان می‌دارد که حدود نیمی از غلظت در نظر گرفته شده با گذشت ۴۸ ساعت از آغاز آزمایش و با وجود هوادهی در کف آکواریوم رسوب کرد و از دسترس ماهی خارج شد. البته بخشی از این مواد مجدداً با حرکت و شنای ماهی در بستر بصورت معلق در می‌آید. ذکر این نکته ضروری است که میزان pH و سختی آب بر میزان سمیت مس موثر است. Howarth و Sprague (۱۹۷۸) ذکر کردند که سختی بالا سبب کاهش سمیت مس در هر pH می‌گردد. با توجه به میزان سختی آب استفاده شده در مطالعه حاضر می‌توان گفت که سختی حدود ۲۳۰ می‌تواند سبب کاهش سمیت نانوذره اکسید مس و عدم مشاهده تلفات در این مطالعه گردد.

خون‌شناسی

مطالعات خون‌شناسی روش ارزشمندی برای ارزیابی آثار محیطی آلاینده‌ها بر ماهی‌ها است

(Stentiford et al., 2003). بخشی از این تغییرات وابسته به ویژگی‌های خود گلبول‌های قرمز است. مانند تغییر در اندازه‌ی سلول و میزان ذخیره‌ی هموگلوبین و بخشی دیگر به غلظت پلاسما بستگی دارد که می‌تواند اثر خود را به صورت تغییر در تعداد گلبول‌ها در واحد حجم و همچنین تغییر میزان هماتوکریت نشان دهد (Milligan and Wood, 1982).

در تحقیق حاضر، وقتی ماهیان به مدت ۱۴ روز تحت غلظت زیرکشنده نانوذره‌ی اکسید مس قرار گرفتند، تغییراتی در پارامترهای خونی ماهی کپور مشاهده گردید. که این تغییرات با کاهش سطوح گلبول قرمز، هموگلوبین و هماتوکریت در این تیمارها همراه بود ($P < 0/05$). مطالعه انجام شده روی ماهی قزل‌آلا نیز نشان‌دهنده‌ی کاهش در تعداد گلبول‌های قرمز و مقادیر هموگلوبین و هماتوکریت در اثر تماس با نانوذره‌ی اکسید مس است (Khabbazi et al., 2015). طبق مطالعات صورت گرفته، انتقال گاز اکسیژن و دی-اکسیدکربن از گلبول‌های قرمز بطور پیچیده‌ای با الکترولیت‌ها و شرایط اسید-بازی گلبول‌های قرمز در ارتباط است. این موضوع نشان می‌دهد که نانوذرات اکسید مس محدودیت‌های تنفسی ایجاد می‌کنند که می‌تواند منجر به تغییر در تعداد گلبول‌های قرمز گردد و از این طریق سایر پارامترهای مرتبط را نیز تحت تأثیر قرار دهد (Thomas and Egee, 1998).

MCV شاخصی است که میانگین حجم گلبول‌های قرمز را با تقسیم هماتوکریت بر تعداد گلبول‌های قرمز محاسبه می‌کند. تغییر در حجم MCV، MCH و MCHC در ماهی کپور معمولی که در معرض آفت-کش با غلظت‌های ۶۰ و ۱۲۰ میکروگرم بر لیتر قرار گرفته‌اند، گزارش شده است (Svoboda et al., 2001).

هیستوپاتولوژیک وسیع در آبشش شود (اسماعیلی ساری، ۱۳۸۰).

طبق مطالعات صورت گرفته، در کپور معمولی نانوذرات نقره سبب دو شاخگی رشته‌های آبششی (Bifurcation) و هایپرپلازی (افزایش تعداد سلول‌ها) در اپیتلیوم لاملای ثانویه شد (Lee et al., 2012).

همچنین، مواجهه با نانوذرات دی‌اکسید تیتانیوم و مس سبب هایپرپلازی اپیتلیوم آبشش ماهی گورخری گردید (Griffin and Mitchell, 2007). هایپرپلازی آبشش ممکن است در اثر آلودگی انگلی یا عوامل غیرعفونی مانند قرار گرفتن در معرض آمونیاک یا سایر مواد تحریک کننده در ستون آب ایجاد شود (Humphrey et al., 2010). این عارضه علاوه بر کاهش سطح تنفسی در دسترس برای انتشار اکسیژن، فاصله بین اکسیژن آب و خون را افزایش داده که این عمل می‌تواند باعث هیپوکسی بافت شود (Lappivaara, et al., 1995). چسبندگی تیغه‌های

آبشش ممکن است در اثر مواجهه با آلاینده‌ها و کمبود برخی ویتامین‌ها ایجاد شود (حسین پور و همکاران، ۱۳۸۹؛ Edward, 2000)، می‌تواند در تنفس و تبادلات گازی و همچنین تبادلات یونی و تنظیم اسمزی اختلال ایجاد کند (بنایی و همکاران، ۱۳۹۰).

خون‌ریزی انتهایی لاملاهای اولیه نیز می‌تواند گردش خون رگ‌های آبششی درون لاملاهای ثانویه و در نتیجه دریافت اکسیژن را به تأخیر اندازد (Roberts, 1978)؛ که این سه عارضه (هایپرپلازی، خون‌ریزی و چسبندگی تیغه‌ها) با شدت بالایی در تیمارهای این آزمایش مشاهده گردید. با توجه به اینکه نتایج بررسی سلول‌های خونی نیز در این آزمایش، ایجاد محدودیت تنفسی برای ماهی توسط نانوذرتهی مورد استفاده را

(Banace et al., 2008). محققین معتقدند که کاهش هموگلوبین در مواجهه با آلاینده‌ها می‌تواند به علت تأثیر بازدارندگی ماده‌ی سمی در سیستم آنزیمی باشد که مسئول سنتز هموگلوبین است (Pamila et al., 2008). در مطالعه‌ی حاضر نیز این پارامترها به‌طور چشمگیری کاهش یافت.

شاخص MCV طی دوره آزمایش روند کاهشی معناداری را نسبت به ماهیان شاهد نشان داد. در ماهیان تحت تیمار در این تحقیق تغییر معناداری در تعداد گلبول‌های سفید مشاهده شد. تعداد نوتروفیل، لنفوسیت و مونوسیت نیز افزایش مشخصی نشان داد که می‌تواند نشان‌دهنده‌ی این مطلب باشد که سیستم ایمنی بدن در جهت مقابله با نانوذرات ورودی تولید گلبول‌های سفید را افزایش می‌دهد. این نتایج نشان‌دهنده‌ی تغییرات منفی است که در ماهی در حال وقوع پیوستن است (Lebedeva et al., 1998).

آسیب‌های بافتی

عوامل زیادی می‌توانند در ماهیان ایجاد ضایعه کنند که با توجه به شرایط بیولوژیکی و اکولوژیکی ماهی و محیط اطراف آن، ماهی مستعد ابتلا به انواع آلودگی‌ها می‌باشد (Awal et al., 2001). در بروز بیماری‌ها همیشه نمی‌توان عامل بیماری را در بافت‌ها جستجو کرد. اما آثاری که این عوامل بیماری‌زا و میکروارگانسیم‌ها بر روی بافت‌ها و سلول‌ها از خود به‌جای می‌گذارند را می‌توان به‌راحتی در بافت‌ها و سلول‌های هدف مشاهده کرد (Smart, 1976). به‌طور کلی، مواجهه‌ی آبرزیان با انواع آلاینده‌ها از جمله فلزات سنگین می‌تواند منجر به بروز تغییرات

در آزمایش انجام شده، میزان این عارضه با شدت پایین در برخی تیمارها مشاهده شد که نشان می‌دهد با گذشت زمان این مکانیسم دفاعی در برابر نانوذره در ماهی شکل گرفته است. اما شدت پایین آن می‌تواند به دلیل مقاومت کم آبشش در برابر ورود آلاینده باشد و با توجه به اندازه‌ی بسیار کوچک ذرات آلاینده (مقیاس نانو)، این احتمال دور از انتظار نیست (Arellano et al., 1999).

یکی دیگر از ضایعات در بافت آبشش تلاتژکتازی است که در مسمومیت با مس و در سیستم های پرورشی مشاهده شده است (ناچی و همکاران، ۱۳۸۶). تلاتژکتازی لاملا های ثانویه در اثر متلاشی شدن سیستم سلول‌های پیلار و پاره شدن تمام عروق خونی همراه با آزاد شدن میزان زیادی خون که اپتلیوم لاملاها را به سمت بیرون فشار می‌دهد، اتفاق می‌افتد (Alazemi et al., 1996). در مطالعه‌ی حاضر، این عارضه با شدت کم فقط در برخی تیمارها مشاهده شد که با توجه به پایین بودن شدت و نیز تعداد اندک تیمارهای دارای این عارضه می‌توان از خطر ساز بودن آن برای ماهی چشم‌پوشی کرد.

نتایج این تحقیق نشان می‌دهد که حضور نانوذره‌ی اکسید مس می‌تواند شاخص‌های خونی و بافت آبشش ماهی کپور معمولی را تحت تأثیر قرار دهد. بنابراین، اعمال مدیریت صحیح و جلوگیری از ورود آلاینده‌هایی از این دست به اکوسیستم‌های آبی امری بسیار مهم و ضروری است.

منابع

۱. اسماعیلی ساری، ع.، قاسمپوری، س.م.، ۱۳۸۰. اندازه‌گیری و مقایسه عناصر سنگین (کادمیوم، نیکل،

تأیید نمود و به دلیل اینکه آبشش مهم‌ترین اندام تبادل گاز در ماهی است، می‌توان گفت هیپرپلازی، چسبندگی تیغه‌ها و خون‌ریزی ایجاد شده در بافت آبشش سبب ایجاد محدودیت تنفسی و در نتیجه تغییر در سلول‌های خونی شده است.

پرخونی، فرآیندی فعال است که ناشی از افزایش جریان خون به دلیل اتساع آرتریولی می‌باشد (محمدی، ۱۳۷۹). در این مطالعه پرخونی با شدت بالاتری در بیش‌تر تیمارها مشاهده شد که می‌تواند همانند سه عارضه هیپرپلازی، چسبندگی تیغه‌ها و خون‌ریزی، به عنوان نوعی سازگاری در ماهی به دنبال محدودیت تنفسی ایجاد شده، به وجود آمده باشد.

نکروز سلولی، عارضه‌ی مشاهده شده‌ی دیگری در بافت آبشش است که می‌تواند در اثر قرار گرفتن در معرض آلاینده‌ها و سموم، کمبود خون‌رسانی، عفونت‌های مختلف و ضربه در ماهی ایجاد شود. در صورت آسیب شدید غشاها، آنزیم از لیروزوم‌ها به بیرون نشت کرده وارد سیتوپلاسم شده و باعث هضم سلول و نکروز می‌شود. این عارضه در بافت آبشش ماهی گورخری در مواجهه با نانوذره‌ی نقره‌ی کلونیدی دیده شد (متصوری و جوهری، ۱۳۹۳). نکروز سلول‌های آبشش در تیمارهای این تحقیق قابل توجه نبود.

به نظر می‌رسد بروز تغییراتی مانند افزایش ضخامت اپتلیوم در بافت آبشش و ضخیم شدن غضروف لاملا‌ی اولیه به عنوان یک مکانیسم دفاعی برای ممانعت از ورود ماده آلاینده به درون بدن باشد. تغییرات گسترده در اپتلیوم لاملاهای ثانویه ممکن است ضخامت اپتلیوم را افزایش داده و در نهایت منجر به کاهش نرخ ورود آلاینده به گردش خون شود و یا آن را با تأخیر مواجه کند (جوهری، ۱۳۹۰).

معمولی. پایان نامه کارشناسی ارشد دانشگاه آزاد اسلامی تهران شمال، صفحه ۱۵۲.

۸. محمدی، م.، کیاور، م.، ضرابی، خ.، ۱۳۷۹. آنورسیم

سیفلیسی آئورت: گزارش موردی، مجله علوم پزشکی رازی، ۲۲(۷)، ۳۰۵-۳۰۹.

۹. منصوری، ب.، جوهری، ع.، ۱۳۹۳. تغییرات آسیب

شناسی بافتی ناشی از نانوذرات نقره کلونیدی بر آبشش ماهی دانیو گورخری (*Danio rerio*)، مجله علوم پزشکی زانکو، دانشگاه علوم پزشکی کردستان، ۸-۱.

۱۰. ناجی، ط.، صفائیان، ش.، رستمی، م.، صبرجو، م.،

۱۳۸۶. بررسی اثرات سولفات روی روی بافت آبشش بچه ماهی کپور معمولی (*Cyprinus carpio*)، مجله علوم و تکنولوژی محیط زیست، ۹(۲)، ۲۹-۳۶.

11. Alazemi, B.M., Lewis, J.W., Andrews, E.B., 1996. Gill damage in the freshwater fish *Gnathonemus petersii* (family: Mormyridae) exposed to selected pollutants: an ultrastructural study. *Environmental Technology Journal*, 17(3), 225-238.

12. Arellano, J.M., Storch, V., Sarasquete, C., 1999. Histological changes and Copper accumulation in Liver and Gills of the Senegales Sole, *Solea senegalensis*. *Ecotoxicology and Environmental Safety*, 44(1), 62-72.

13. Awal, M.A., Begum, A.A., Chan dra, K.j., Ahjmed, G., Kurohmaru, M., 2001. Myxosporidian infection of gills and skin among carp from nursery ponds in Bangladesh: histopathology. *Veterinary Archives*, 71(5), 265-276.

14. Bais, U.E., Lokhande, M.V., 2012. Effect of cadmium chloride on histopathological changes in the freshwater fish *Ophiocephalus striatus* (Channa). *International Journal of Zoology Research*, 8(1), 23-32.

15. Banaee, M., Mirvagefei, A.R., Rafei, G.R., Majazi Amiri, B., 2008. Effect of sub-lethal diazinon concentrations on blood plasma biochemistry. *International Journal of Environ Research*, 2(2), 189-198.

16. Benarjee, G., Rajendranath, T., 1990. Hematological changes induced by an organophosphorous insecticide in a freshwater

سرب و روی) در برخی از ماهیان تجارتي و ميگوي بيري سبز (*Penaeus semisulcatus*) در ناحيه بوشهر، مجله محيط شناسي، ۲۷(۲۸)، ۴۹-۵۵.

۲. بنايي، م.، ميرواقفي، ع.، مجازي اميري، ب.، رفيعي، غ.، نعمت دوست، ب.، ۱۳۹۰. بررسي خون شناسي و آسب شناسي بافتي در مسموميت تجربي با ديانوزين در ماهي کپور معمولي (*Cyprinus carpio*)، نشریه شيلات، مجله منابع طبيعي ايران، ۶۴، ۱-۱۳.

۳. جوهری، ع.، ۱۳۹۰. کاربرد نانوذرات نقره در کاهش عفونت های قارچی تخم در دوره ی انکوباسيون و اثرات احتمالی رهايش آن ها بر تغييرات برخي شاخص های فیزیولوژیکی و ژنومیکي ماهی قزل آلاي رنگين کمان، دانشکده منابع طبيعي، دانشگاه تربيت مدرس، رساله دکتری شيلات، ۱۵۰ صفحه.

۴. حسين پور حموله، م.، پيغان، ر.، محمدیان، ب.، ۱۳۸۹. بررسي ضايعات آبششي ناشي از آلودگي انگلي در ماهيان کپور حلفخوار (*Ctenopharyngodon idella*)، مجله بيولوژی دريا، ۱(۲)، ۴۷-۵۵.

۵. حسيني مشهدطريقي، آ.س.، شاه طهماسبی، ن.، رضايي ركن آبادی، م.، مشرقی، م.، باقری محققى، م.م.، آژير، ا.، مداحی، پ.س.، ۱۳۸۹. بررسي خواص ساختاري و ضدباكتري نانوذرات اكسيدمس با ناخالصي آهن تهيه شده به روش سل-ژل، دهمين كنفرانس ماده چگال ايران، دانشگاه شيراز، ۴ صفحه.

۶. رحيمي، ل.، امين پور، م.ص.، ۱۳۸۹. عناصر و كاني های سمی موجود در محيط زيست و تأثير آن بر انسان و نقش زمين شناسي پزشکی، اولين همایش كشوري دانشجويي عوامل اجتماعي موثر بر سلامت، ۲۲ مهرماه تهران، صفحه ۲.

۷. شاپوري، م.، ۱۳۸۲. اثرات حاد فلز مس و تعيين Lc50 آن بر تغييرات بافت های عضله، گنادها و كبد کپور

- H., 2015. Effect of CuO nanoparticles on some hematological indices of rainbow trout, *Oncorhynchus mykiss* and their potential toxicity. *Nanomedicine*, 1, 67-73
30. Lappivaara, J., Nikinmaa, M., Tuurala, H., 1995. Arterial oxygen tension and the structure of the secondary lamellae of the gills in rainbow trout (*Oncorhynchus mykiss*) after acute exposure to zinc and during recovery. *Aquatic Toxicology*, 32, 321-331.
 31. Lebedeva, N.E., Vosyliene, S., Golovkina, V., 1998. Functional enzymes activity and gill histology of carp after copper sulfate exposure and recovery. *Ecotoxicology and Environmental Safety*, 40, 49- 55.
 32. Lee, B., Duong, C.N., Cho, J., Lee, J., Kim, K., Seo, Y., Kim, p., Choi, K., Yoon, J., 2012. Toxicity of citrate-capped silver nanoparticles in common carp (*Cyprinus carpio*). *Journal of Biomedicine and Biotechnology*, 1-14.
 33. Marina, M.P., Camargo Claudia, B.R., Martine Z., 2007. Histopathology of gills, kidney and liver of a neotropical fish caged In An urban stream. *Neotropical Ichthyology*, 5(3), 327-336.
 34. Milligan, C.L., Wood, C.M., 1982. Disturbances in haematology, fluid volume distribution and circulatory function associated with low environmental ph in the rainbow trout, *Salmo gairdneri*. *The Journal of Experimental Biology*, 99, 397-415.
 35. Mumford, S.L., 2004. Histology for Finfish. *National Wild Fish Health Survey Laboratory procedures Manual, Second Edition, Chapter 13*, pp 1-12
 36. Mustafa, S.A., Davies, S.J., Jha, A.N., 2012. Determination of hypoxia and dietary copper mediated sub-lethal toxicity in carp, *Cyprinus carpio*, at different levels of biological organization. *Chemosphere*, 87(4), 413-422.
 37. Pamila, D., Subbaiyan, P.A., Ramaswamy, M., 1991. Toxic effect of chromium and cobalt on *Sartherodon mossambicus* (peters). *Indian Journal of Environment and Health*, 33, 218-224.
 38. Prousek, J., 2007. Fenton chemistry in biology and medicine. *Pure and Applied Chemistry*, 79(12), 2325-2338.
 39. Roberts, R.J., 1978. *Fish Pathology*. Bailliere Tindall London, 1st ed., 592 pages.
 40. Seaton, A., 2006. Nanotechnology and the occupational physician. *Occupational Medicine*, 56, 312-316.
 41. Sericano, J.L., Wade, T.L., Jackson, T.J., 2008. Trace organic contamination in the Americas: An overview of the US national status and trends and the international mussel watch fish *Clarias batrachus* (Linnaeus), *Tropical Freshwater Biology*, 2, 197-202.
 17. Blaxhall, P.C., Daisley, K.W., 1973. Routine haematological methods for use with fish blood. *Journal of Fish Biology*, 5, 771-781.
 18. Das, P.K.M.K., Konar, S.K., 1990. Influence of mixture of Light Iranian crude oil and cryptoanionic detergent on aquatic ecosystem. *International Journal of Environmental Research*, 8(3), 834-841.
 19. Edward, J.N., 2000. *Fish disease: Diagnosis and treatment*. Blackwell Publication professional 1st Ed., 519 p.
 20. Fatma, A.S., Mohamed, A., 2009. Histopathological studies on *Tilapia zillii* and *Solea vulgaris* from Lake Qarun, Egypt. *World Journal of Fish and Marine Sciences*, 1(1), 29-39.
 21. Finpederson, R., 1994. *Ecotoxicological evaluation of industrial waste water*. Ministry of the Environonment, Denmark, 360-380.
 22. Griffin, B.R., Mitchell, A.J., 2007. Susceptibility of channel catfish, *Ictalurus punctatus* (Rafinesque), to *Edwardsiella ictaluri* challenge following copper sulphate exposure. *Journal of Fish Diseases*, 30(10), 581-585.
 23. Grosell, M., Blanchard, J., Brix, KV., Gerdes, R., 2007. Physiology is pivotal for interactions between salinity and acute copper toxicity to fish and invertebrates. *Aquatic Toxicology*, 84(2), 162-172.
 24. Henry, J.B., 1996. *Clinical Diagnosis and Management by Laboratory Methods*. 19th ed., Philadelphia, pp 1556.
 25. Howarth, R.S., Sprague, J.B., 1978. Copper lethality to rainbow trout in waters of various hardness and pH. *Water Research*, 12(7), 455-462.
 26. Humphrey, J.D., Benedict, S., Small, L., 2010. Streptococcosis, Trypanosomiasis, Vibriosis and Bacterial Gill Disease in Sea-caged Barramundi at Port Hurd, Bathurst Island. Northern Territory Government, Australia, *Fishery Report*, 75-77.
 27. Isani, G., Monari, M., Andreani, G., Fabbri, M., Carpenè, E., 2003. Effect of copper exposure on the antioxidant enzymes in bivalve mollusk *Scapharca inaequivalvis*. *Veterinary Research Communications*, 27(1), 691-693.
 28. Isani, G., Letizia Falcioni, M., Barucca, G., Sekar, D., Andreani, G., Carpenè, E., 2013. Comparative toxicity of CuO nanoparticles and CuSO4 in rainbow trout. *Ecotoxicology and Environmental Safety*, 97, 40-46.
 29. Khabbazi, M., Harsij, M., Hedayati, S.A.A., Gholipour, H., Gerami, M.H., Ghafari Farsani,

- hematological indices of common carp (*Cyprinus carpio*. L). Acta Veterinaria Brno, 70, 457-465.
47. Thomas, S., Egee, S., 1998. Fish Red Blood Cells: Characteristics and Physiological Role of the Membrane Ion Transporters. Comparative biochemistry and physiology, Part A, Molecular and integrative physiology, 119(1), 79-86.
 48. Triebkorn, R., Adam, S., Casper, H., Honnen, W., Müller, E. F., Pawert, M., Schramm, M., Schwaiger J., Köhler, H.R., 2002. Biomarkers as diagnostic tools for evaluating toxicological effects of unknown past water quality conditions on stream organisms. Ecotoxicology, 11(6), 451-65.
 49. Zhou, B., Gitschier J., 1997. HCTR1: A human gene for copper uptake identified by complementation in yeast. Proceedings of the National Academy of Sciences of USA, 94(14), 7481-7486.
 50. Zhao, J., Wanga Z., Liuc, X., Xie, X., Zhang, K., Xing, B., 2011. Distribution of CuO nanoparticles in juvenile carp (*Cyprinus carpio*) and their potential toxicity. Journal of Hazardous Materials, 197, 304– 310.
 - programmers. Marin Pollution Bulletin, 31, 214-225.
 42. Smart, G., 1976. The effect of ammonia exposure on gill structure of the rainbow trout (*salmo gairdneri*). Journal of Fish Biology, 8, 471-475.
 43. Soldatov, A.A., 2005. Peculiarities of organization and functioning of the fish red blood system. Journal of Evolutionary Biochemistry and Physiology, 41(3), 272-281.
 44. Speisky, H., Gómez, M., Burgos-Bravo, F., Lopez-Alarcón, C., Jullian, C., Olea-Azar, C., 2009. Generation of superoxide radicals by copper-glutathione complexes: redoxconsequences associated with their interaction with reduced glutathione. Bioorganic and Medicinal Chemistry, 17(5), 1803-1810.
 45. Stentiford, G.D., Longshaw, M., Lyons, B.P., Jones, G., Green, M., Feist, S.W., 2003. Histopathological biomarkers in estuarine fish species for the assessment of biological effects of contaminants. Marine Environmental Research, 55, 137–159.
 46. Svoboda, M., Luskova, V., Drastichova, J., Zlabek, V., 2001. The effect of Diazinon on