

## "مقاله پژوهشی"

## اثر جایگزینی سولفات مس با نانو اکسید مس در جیره غذایی بر فعالیت آنزیم‌های گوارشی و آسیب‌شناسی بافت روده ماهی قرمز (*Carassius auratus*)

سهیلا کریمیان کاکلی<sup>۱</sup>، فردین شالویی\*<sup>۱</sup>، محمد شادخواست<sup>۲</sup>، مهدی عرب مارکده<sup>۳</sup>

۱. گروه شیلات و محیط زیست، دانشکده منابع طبیعی و علوم زمین، دانشگاه شهرکرد، شهرکرد، ایران

۲. گروه علوم پایه، دانشکده دامپزشکی، دانشگاه شهرکرد، ایران

۳. کارخانه تولید خوراک آبریان فرادانه، شهرکرد، ایران

تاریخ پذیرش: ۱۳۹۹/۲/۳۰

تاریخ دریافت: ۱۳۹۸/۱۰/۱۳

### چکیده

عنصر مس یک میکرونیوترونت ضروری در حیوانات برای رشد نرمال، نمو استخوان‌ها، بافت پیوندی، قلب و چندین عضو دیگر است؛ بدین جهت که حدود ۳۰ آنزیم شناخته شده از مس به عنوان کوفاکتور استفاده می‌کنند. خوراک تجاری باید میزان مس لازم را فراهم سازد، که به ویژگی‌های فیزیکی و شیمیایی فرم مکملی که مس در آن به غذا افزوده می‌شود، بستگی دارد. با این حال، صنعت خوراک به دلایل اقتصادی همچنان سولفات مس را ترجیح می‌دهد. این پژوهش به جهت ارزیابی اثرات منابع مختلف مس بر فعالیت آنزیم‌های گوارشی و آسیب‌شناسی روده در ماهی قرمز، *Carassius auratus* انجام شده است. پنج رژیم آزمایشی شامل مقادیر متفاوت نانوذرات مس (۰، ۳، ۵، ۱۰ میلی‌گرم در کیلوگرم جیره) و ۳ میلی‌گرم سولفات مس در کیلوگرم جیره غذایی تنظیم و به مدت ۸ هفته به ماهی قرمز داده شد (میانگین وزن و طول ابتدایی به ترتیب  $7/78 \pm 0/67$  گرم و  $5/86 \pm 0/43$  سانتی‌متر). در مقایسه با گروه شاهد فعالیت لیپاز و پروتئاز روده‌ای به وسیله‌ی نانوذرات مس افزایش و آمیلاز کاهش یافت ( $p < 0/05$ ). در این مطالعه، تغذیه ماهی قرمز با سولفات مس منجر به آسیب‌های بافتی همچون التهاب و نفوذ فراوان سلول‌های آماسی به شکل آتریت حاد به همراه پرخونی در بافت روده ماهیان قرمز گردید. با توجه به نتیجه کلی این تحقیق، ۳ میلی‌گرم نانوذره مس در ۱ کیلوگرم جیره غذایی باعث بهبود سلامت روده و گوارش روده‌ای شد؛ درحالی‌که غلظت مشابه از سولفات مس تأثیرات منفی بر روده و آنزیم‌های گوارشی ماهی قرمز داشت. با این وجود، مطالعات بیشتری برای توجه مکانیسم‌های مولکولی نانوذرات مس و همچنین غلظت‌های پایین‌تر سولفات مس نیاز است.

**کلمات کلیدی:** سولفات مس، نانو اکسید مس، بافت شناسی، روده، آنزیم‌های گوارشی، ماهی قرمز

## مقدمه

مواد معدنی از جمله مهم ترین اجزای جیره غذایی آبزیان هستند که در تغذیه، فیزیولوژی و حیات اهمیت زیادی دارند (Prabhu et al., 2016). مس یک عنصر حیاتی یا ضروری کمیاب در جیره غذایی حیوانات از جمله ماهی است که نقش مهمی در استخوان سازی، تشکیل بافت پیوندی، قلب، سیستم ایمنی، ترمیم بافت-های آسیب دیده دارد (Scott et al., 2018). مس در ترکیب آنزیم های سیتوکروم اکسیداز، تیروزیناز، سوپراکسید دیسموتاز، آمین اکسیداز، لیزیل اکسیداز و سرولوپلاسمین وجود دارد. همچنین به نظر می رسد وجود عنصر مس برای تشکیل رنگدانه های ملانین و رنگدانه های پوستی ضروری باشد. جزئی از بخش هم در هموسیانین سخت پوستان، کوفاکتور در تیروزیناز و اسید اسکویک اکسیداز می باشد (Lall & Milley, 2008).

غذای تجاری باید میزان مس لازم را در یک فرم بیولوژیکی پرانرژی تأمین کند، که این به خواص فیزیکی و شیمیایی فرم مکملی بستگی دارد که به جیره افزوده شده است. میزان نیاز آبرزی به مس به شرایط فیزیولوژیکی، نوع گونه، محتوای مس آب و میزان یون های روی، کادمیوم، آهن و مولیبدن غذا بستگی دارد که همگی به عنوان آنتاگونیست های متابولیکی مس می باشد (Kamunde et al., 2002). مس به میزان ۳ تا ۱۱ میلی گرم در هر کیلوگرم جیره غذایی، عنصری ضروری در خوراک بیشتر گونه های آبرزی می باشد. به کارگیری ۳ میلی گرم مس در هر کیلوگرم جیره غذایی موجب افزایش رشد ماهی کپور معمولی انگشت قد و قزل آلائی رنگین کمان می گردد. میزان نیاز غذایی به مس در گربه ماهی روگامی از ۱/۵ میلی گرم و میگوها از ۲۵ میلی گرم در هر کیلوگرم جیره غذایی و فراتر نیست (Lundebye et al., 1999). سولفات مس یک

ترکیب معدنی متشکل از مس، گوگرد و اکسیژن است که مهم ترین منبع تأمین مس در خوراک دام، طیور و آبزیان می باشد (Scott et al., 2018). براساس مطالعات انجام شده، مس آلی یا مس به فرم نانوذرات در مقایسه با مس معدنی زیست فراهمی بیشتری دارد و اگر اندازه ذرات مولکول های بزرگ مس به اندازه ذرات نانو کاهش یابد، مولکول های کوچک به آسانی می توانند از روده جذب شده و در نتیجه گوارش پذیری مس در دستگاه گوارش افزایش می یابد. با این وجود، همچنان صنعت خوراک به دلایل توجیه اقتصادی سولفات مس را ترجیح می دهد (Scott et al., 2018). نانوذرات با توجه به خواص منحصر به فرد فیزیکی و شیمیایی خود، می توانند در مطالعات بیولوژیکی و زیست محیطی مورد استفاده قرار گیرند و از این رو توجه دانشمندان و محققان زیادی را به خود جلب کرده اند. در صورتیکه اندازه مولکول های عناصر معدنی مانند مس به حد میلیارد متر برسد، در واقع نانوذرات مس تولید می شود که با اینکار، سطح ویژه آن به طور قابل توجهی زیاد می شود. همچنین نسبت اتم های خارجی (سطحی) به داخلی با کاهش اندازه ذرات به سرعت افزایش می یابد و نانوذرات مس سطح خارجی بزرگتر و فعالیت سطحی بالاتری در مقایسه با مس معمولی خواهند داشت (Hajipour et al., 2012). لازم به ذکر است که انواع نانوذرات همانند نانوذرات مس براساس مقادیر آن ها در فرآیندهای زیستی به عنوان محرک و یا بازدارنده رشد و ایمنی عمل می کنند؛ لذا باید به میزان کاربرد آن ها در جیره غذایی و سمیت آن ها در آبزیان مختلف توجه ویژه ای شود. الگوی آنزیم های گوارشی می توانند بازتابی از عادات تغذیه ای ماهی باشند و همچنین می توانند ظرفیت گوارشی ماهی را منعکس کنند (Xiong et al., 2011). هضم و جذب

## مواد و روش‌ها

### شرایط آزمایش

مراحل عملی و اجرایی پژوهش در سال ۱۳۹۷ انجام گردید. ماهیان قرمز به تعداد ۱۰۵ قطعه از مرکز تکثیر و پرورش ماهیان زینتی استان چهارمحال و بختیاری تهیه و به مرکز تحقیقاتی آبی‌پروری دانشگاه شهرکرد انتقال یافت. ماهیان دارای میانگین طول  $5/86 \pm 0/43$  سانتی‌متر و میانگین وزن  $7/78 \pm 0/67$  گرم بودند. دوره‌ی سازش‌پذیری ماهیان به شرایط آزمایشگاه، به مدت ۱۴ روز بود. طی یک دوره ۶۰ روزه، ماهی‌ها ۲ بار در روز به میزان ۴ درصد وزن بدن و به روش دستی تغذیه شدند. پارامترهای آب با استفاده از دستگاه مولتی‌پارامتر دوکاناله مدل HQ40D شرکت HACH آمریکا اندازه‌گیری و اطلاعات آن‌ها ثبت - گردید. در طی دوره آزمایش، میانگین درجه حرارت آب  $20 \pm 2$  درجه سانتی‌گراد، اکسیژن محلول با میانگین ۷ میلی‌گرم بر لیتر، سختی آب به میزان  $190 \text{ CaCO}_3/\text{L}$ ، pH در حدود  $7/6$  و EC به میزان  $450$  میکروزیمنس بر سانتی‌متر بود.

### تیمارهای مورد بررسی

در این تحقیق از یک تیمار شاهد و ۳ غلظت نانو اکسید مس (۳، ۵ و ۱۰ میلی‌گرم در کیلوگرم غذا) و غلظت توصیه شده سولفات مس برای کپور ماهیان به میزان ۳ میلی‌گرم در کیلوگرم غذا استفاده شد (هریک با سه تکرار) (جدول ۱) (Lundebye et al., 1999).

فرآیندهای مهم در ارتباط با استفاده بهینه از جیره غذایی هستند و ثابت شده که آنزیم‌های دستگاه گوارش نقش مهمی در کارایی تغذیه و سلامتی میزبان بر عهده دارند. (Yufer et al., 2007). آثار بافتی یکی دیگر از شاخص‌های ارزیابی سلامت آبزیان است. مطالعه دستگاه گوارش ماهی و به‌ویژه بافت روده به‌عنوان یکی از پیچیده‌ترین بافت‌های بدن ماهی می‌تواند از نظر بافت‌شناسی، کالبدشناسی مقایسه‌ای، فیزیولوژی و زیست‌شناسی آبزیان بسیار حائز اهمیت باشد. همچنین مطالعه چگونگی عملکرد بافت روده در هنگام برخورد با عوامل بیماری‌زا و غیر بیماری‌زا مانند مواد غذایی و یا مواد سمی و داروهای گوناگون از نظر فرآیند عملی آن بسیار مهم است (Debnath et al., 2007).

ماهی قرمز (*Carassius auratus*) یک ماهی بسیار مهم به لحاظ اقتصادی و مطالعاتی است. علاوه بر این، گونه بسیار مناسبی جهت مطالعات تولیدمثلی، ایمنی-شناسی، مطالعه فیزیولوژی غدد داخلی، سم‌شناسی و سلولی و مولکولی می‌باشد، زیرا از اندازه مناسبی جهت تحقیقات آزمایشگاهی برخوردار بوده و همچنین در اندازه کوچک به بلوغ جنسی می‌رسد و لقاح مصنوعی و پرورش لارو نسبتاً آسانی دارد؛ در واقع از این گونه به عنوان مدل جهت بررسی کپور ماهی‌ها استفاده می‌شود (Munakata and Kobayashi., 2010). با وجود اهمیت اقتصادی ماهی قرمز، اطلاعات زیادی در مورد نیازهای غذایی آن به‌خصوص عناصر ضروری مثل مس و کارایی انواع آن در این ماهی وجود ندارد. بنابراین، با توجه به محدود بودن اطلاعات در این زمینه این مطالعه با هدف تعیین اثرات نانوذرات مس در مقایسه با سولفات مس بر عملکرد آنزیم‌های گوارشی و آسیب‌شناسی بافتی روده در ماهی قرمز انجام گرفت.

جدول ۱: تیمارهای غذایی آزمایشی

تیمار	ماده مورد استفاده در تیمار
۱	شاهد
۲	سولفات مس (۳ میلی گرم / کیلوگرم جیره غذایی)
۳	نانواکسیدمس (۳ میلی گرم / کیلوگرم جیره غذایی)
۴	نانواکسیدمس (۵ میلی گرم / کیلوگرم جیره غذایی)
۵	نانواکسیدمس (۱۰ میلی گرم / کیلوگرم جیره غذایی)

### ساخت جیره‌های غذایی آزمایشی

در این پژوهش از جیره غذایی پایه براساس نیازهای غذایی ماهی قرمز و مخلوط معدنی فاقد ترکیبات مس استفاده گردید و سولفات مس ( $\text{CuSO}_4 \cdot 5\text{H}_2\text{O}$ , Sigma-Aldrich) و نانواکسیدمس (تهیه شده از شرکت US Research Nanomaterials، با قطر ۴۰ نانومتر) با توجه به تیمارهای آزمایشی توزین و با جیره غذایی به خوبی مخلوط گردید و در نهایت خمیر حاصل به وسیله چرخ گوشت، پلت شده و برای

خشک کردن، به مدت ۲۴ ساعت در معرض جریان هوا قرار داده شدند. اجزای غذایی مورد استفاده و آنالیز بیوشیمیایی آن‌ها در جدول ۲ آورده شده است. پس از اتمام مرحله ساخت، جیره‌های غذایی تا زمان مصرف در دمای ۲۰- درجه سانتی‌گراد نگهداری شدند. تصویر الکترونی نگاره (SEM) و نمودار طیف پراش اشعه X نانو اکسید مس در شکل ۱ نشان داده شده است.

جدول ۲: اجزای غذایی مورد استفاده جیره‌های غذایی آزمایشی (gr/kg)

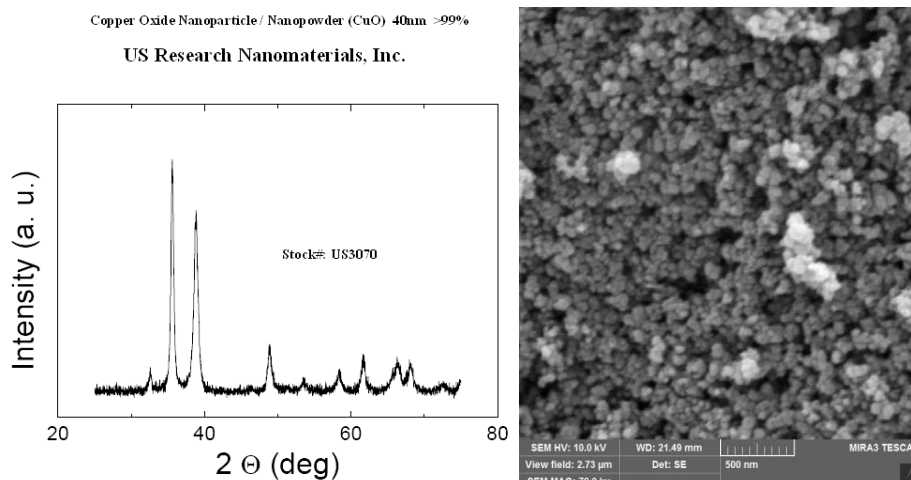
۴۰	پودر ماهی کیلکای صنعتی
۴۰	پودر ماهی جنوب HP
۲۰	پودر ماهی جنوب LP
۱۳۰	پودر گوشت
۲۴۰	آرد سویا
۱۱۶	آرد گندم
۱۰۰	آرد کلزا
۱۲/۵	گلوتن گندم
۱۵۰	آرد ذرت
۱۲۵	سبوس گندم
۱۰	دی کلسیم فسفات
۴	کربنات کلسیم
۱۲/۵	مخلوط مواد معدنی و ویتامین

جدول ۳: آنالیز بیوشیمیایی جیره‌های غذایی آزمایشی

۰/۶۷	متیونین (%)	۳۱/۷۱	پروتئین خام (%)
۱/۰۶	متیونین + سیستئین (%)	۲۱/۷۶	پروتئین قابل هضم (%)
۱/۹۵	لیزین (%)	۶/۹۰	چربی خام (%)
۱/۱۷	ترئونین (%)	۱۱/۴۲	رطوبت (%)
۲/۲۸	لوسین (%)	۸/۵۳	خاکستر (%)
۱/۵۲	والین (%)	۲۳/۲۵	نشاسته (%)
۲/۰۱	آرژنین (%)	۵/۱۷	فیبر (%)
۵/۴۸	ضریب پروتئین	۳۴۰۰	انرژی خام (kcal/kg)
۶۰/۵۶	DP/CP (%)	۲۸۹۰	انرژی قابل هضم (kcal/kg)
۱۳	DE/DP (kcal/g)	۲۳۸۰	انرژی قابل متابولیسم (kcal/kg)

مواد معدنی جیره غذایی (NRC, 1993) (gr or mg / kg)

۶-۸ gr	فسفر
۰/۴-۰/۵ gr	منیزیم
۱۵۰ mg	آهن
۱۵-۳۰ mg	روی
۱۳ mg	منگنز
متغیر mg	مس
۰/۱ mg	کبالت
ویتامین های جیره غذایی (NRC, 1993) (mg/kg)	
۰/۵	تیامین
۳۰	پانتوتنیک اسید
۷	ریبوفلاوین
۶	پیریدوکسین
۲۸	نیاسین
۱	بیوتین
۵۰۰	کولین
۴۴۰	اینوزیتول
۴۰۰۰ IU	ویتامین A
۱۰۰	ویتامین E
Required	ویتامین C



شکل ۱: تصویر الکترونی نگاره Scanning Electron Microscopy (SEM) و نمودار طیف پراش اشعه X (X-ray) نانوذرات اکسید مس

نمونه‌های هموژن شده به داخل ظروف اپندورف ۲ میلی‌لیتری ریخته شد. در ادامه به مدت ۳۰ دقیقه در سانتریفیوژ یخچال‌دار Hettich آلمان مدل Mikro22R در دمای ۴ درجه سانتی‌گراد با دور ۱۸۰۰۰ U/min سانتریفیوژ شدند (Azarm *et al.*, 2013). سپس مایع سطحی را با پیپت جدا کرده و در ویال‌های ۲ میلی‌لیتری تقسیم شدند و در نهایت از مایع رویی برای سنجش آنزیمی استفاده شد. در نهایت جهت سنجش فعالیت آنزیم‌های گوارشی لیپاز، پروتاز و آمیلاز از کیت پارس آزمون، تهران، ایران و دستگاه اسپکتروفوتومتر UV/Vis مدل DR6000 شرکت HACH آمریکا استفاده شد و میزان فعالیت آنها بر اساس  $U \text{ mg protein}^{-1}$  گزارش گردید.

### آسیب شناسی بافتی

پس از بیهوشی، تشریح از سطح شکمی ماهیان صورت گرفت و کل دستگاه گوارش ماهیان با استفاده از تیغ خارج شد. برای خارج شدن ضایعات باقی مانده در دستگاه گوارش، شستشو با سرم فیزیولوژی انجام شد و سپس نمونه برداری از روده صورت پذیرفت و در ظروف حاوی فرمالین ۱۰ درصد بافر مرک آلمان قرار داده شد. برای تثبیت بهتر بافت‌ها بعد از ۲۴ ساعت

### سنجش فعالیت آنزیم‌های گوارشی

برای سنجش فعالیت آنزیم‌های گوارشی در پایان ۶۰ روز دوره پرورشی، ۳ قطعه ماهی از هر تکرار (۹ قطعه از هر تیمار) به صورت تصادفی انتخاب و به وسیله پودر گل‌میخک به میزان ۳۰ mg/L بی‌هوش شدند. (Velisek *et al.*, 2005). در ادامه، کل دستگاه گوارش ماهیان با استفاده از تیغ اسکالپل خارج شد و بافت روده جداسازی گردید. به منظور به حداقل رساندن فعالیت آنزیمی، تشریح در مجاورت یخ انجام گرفت. ابتدا برای ساخت بافر هموژن، ۱۰۰ میلی‌مولار Tris-HCL، ۰/۱ میلی‌مولار EDTA و ۰/۱ درصد میلی‌مولار Triton X-100 ترکیب شدند و سپس برای تنظیم pH بر روی ۷/۸ از محلول NaOH ۱ مولار استفاده گردید (Hamza *et al.*, 2008). سپس از هر نمونه روده به میزان ۰/۵ گرم بوسیله ترازوی آزمایشگاهی با دقت ۰/۰۰۱ گرم توزین می‌گردید و در داخل ظرف هموژن گذاشته می‌شد. سپس به نسبت ۱ به ۹ (w/v) محلول بافر هموژن روی نمونه ریخته و نمونه‌ها در مجاورت یخ بوسیله هموژنایزر اولتراسونیک MTops مدل SR30 یکنواخت‌سازی انجام گردید (Rungruangsak-Torrissen *et al.*, 2006).

## نتایج

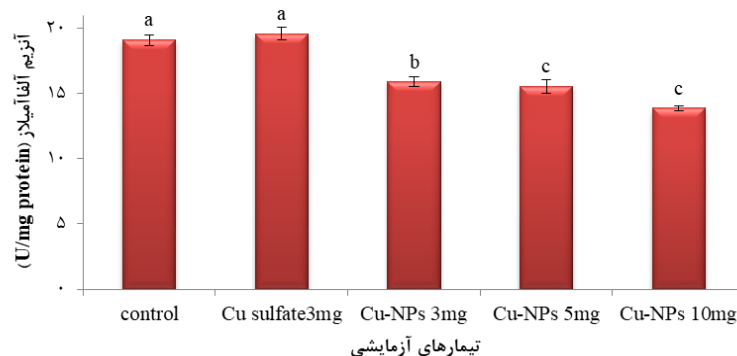
## آنزیم‌های گوارشی

براساس نتایج به دست آمده، میان فعالیت آلفا آمیلاز تیمارهای شاهد و سولفات مس با تیمارهای حاوی نانوذرات مس اختلاف معنی داری وجود داشت. همچنین فعالیت این آنزیم در تیمارهای نانو اکسید مس ۵mg و ۱۰mg با تیمار نانومس ۳mg دارای اختلاف معنی دار بود ( $P < 0/05$ ). میزان فعالیت آنزیم پروتئاز تیمار سولفات مس اختلاف معنی داری با تیمارهای شاهد و نانوذرات مس داشت ( $P < 0/05$ ) و فعالیت پروتئاز در تیمار سولفات مس نسبت به سایر تیمارها کاهش داشت. فعالیت این آنزیم در تیمارهای نانوذرات مس با تیمار شاهد اختلاف معنی داری نداشت ( $P > 0/05$ ). میان فعالیت آنزیم لیپاز تیمار شاهد با تیمارهای دارای ۵mg و ۱۰mg نانوذرات مس اختلاف معنی داری مشاهده گردید ( $P < 0/05$ )؛ اختلاف میان تیمار سولفات مس با تیمار ۱۰mg نانو اکسید مس نیز معنی دار بود ( $P < 0/05$ ). فعالیت لیپاز در تیمارهای ۳mg نانوذره مس و سولفات مس با تیمار شاهد اختلاف معنی داری نداشتند ( $P > 0/05$ ).

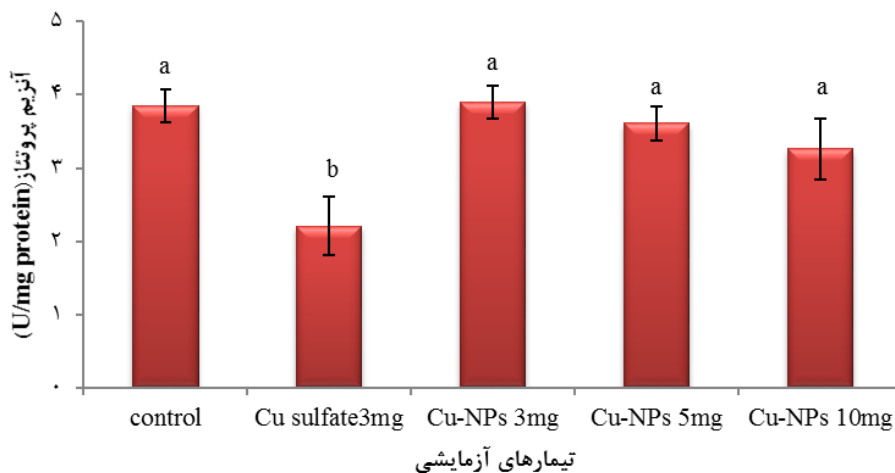
نمونه‌ها خارج شده و در فرمالین جدید با همان ترکیب قرار داده شد. بعد از تثبیت سازی بقیه مراحل تهیه مقاطع بافتی انجام پذیرفت. از نمونه‌ها پس از انجام عملیات معمول بافت‌شناسی مقاطع بافتی به ضخامت ۶ میکرون تهیه گردید. و سپس به روش معمول رنگ-آمیزی هماتوکسیلین-ئوزین Haematoxylin & Eosin (H&E) انجام شد و در نهایت عکس برداری از لام‌های تهیه شده زیر میکروسکوپ نوری Olympus CKX53 ساخت ژاپن مجهز به دوربین با بزرگنمایی ۴۰۰X عکس برداری گردید and Martoja-Pierson, (Martoja 1967).

## تجزیه و تحلیل آماری

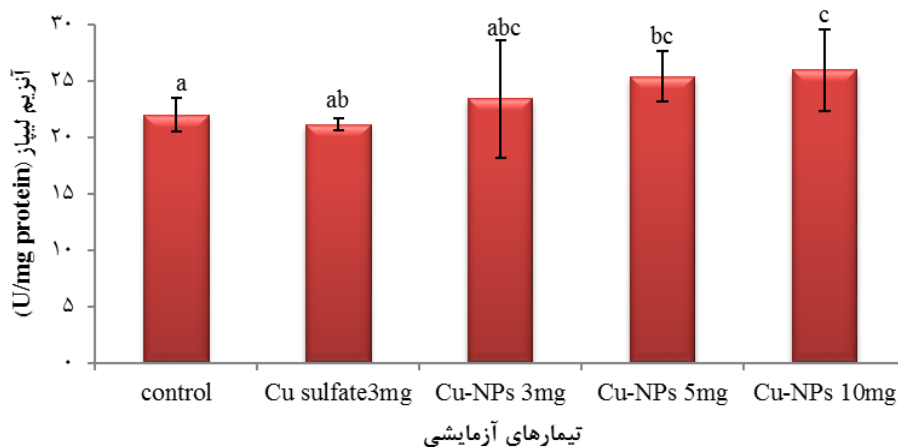
آزمایش به صورت طرح کاملاً تصادفی انجام گرفت. پس از بررسی نرمال بودن داده‌ها، جهت آنالیز از آزمون آنالیز واریانس یک طرفه استفاده شد و وجود تفاوت معنی دار در داده‌ها در سطح احتمال ( $P \leq 0/05$ ) به کمک پس آزمون Duncan، بررسی شد. تجزیه و تحلیل آماری داده‌ها با استفاده از نرم افزار SPSS19 و برای رسم نمودارها از نرم افزار Excel 2007 استفاده شد.



شکل ۲: نتایج اثر جایگزینی سولفات مس با نانو اکسید مس در جیره غذایی بر فعالیت آنزیم گوارشی آلفا آمیلاز ماهیان قرمز حروف متفاوت نشانه وجود اختلاف معنی دار بین گروه‌های آزمایشی است.



شکل ۳: نتایج اثر جایگزینی سولفات مس با نانو اکسید مس در جیره غذایی بر فعالیت آنزیم گوارشی پروتئاز ماهیان قرمز حروف متفاوت نشانه وجود اختلاف معنی دار بین گروه‌های آزمایشی است.



شکل ۴: نتایج اثر جایگزینی سولفات مس با نانو اکسید مس در جیره غذایی بر فعالیت آنزیم گوارشی لیپاز ماهیان قرمز حروف متفاوت نشانه وجود اختلاف معنی دار بین گروه‌های آزمایشی است.

های مختلف نانو اکسید مس متفاوت بود و با افزایش غلظت این ماده، تشدید شده بود. در تیمار شاهد، بافت پوششی کامل طبیعی و سالم و بدون ضایعه؛ در تیمار نانومس ۳mg/kg، ضایعات خیلی کم و حالت طبیعی تقریباً حفظ شده؛ در تیمار نانومس ۵mg/kg، پیوستگی ویلی‌های روده حفظ شده و ضایعات کمتر؛ در تیمار نانومس ۱۰mg/kg، نکروز در لایه مخاطی، کنده شدن لایه داخلی روده و ایجاد واکوئل در روده مشاهده شده و سلول‌های بافت پوششی، حالت استوانه‌ای خود را از دست داده بودند.

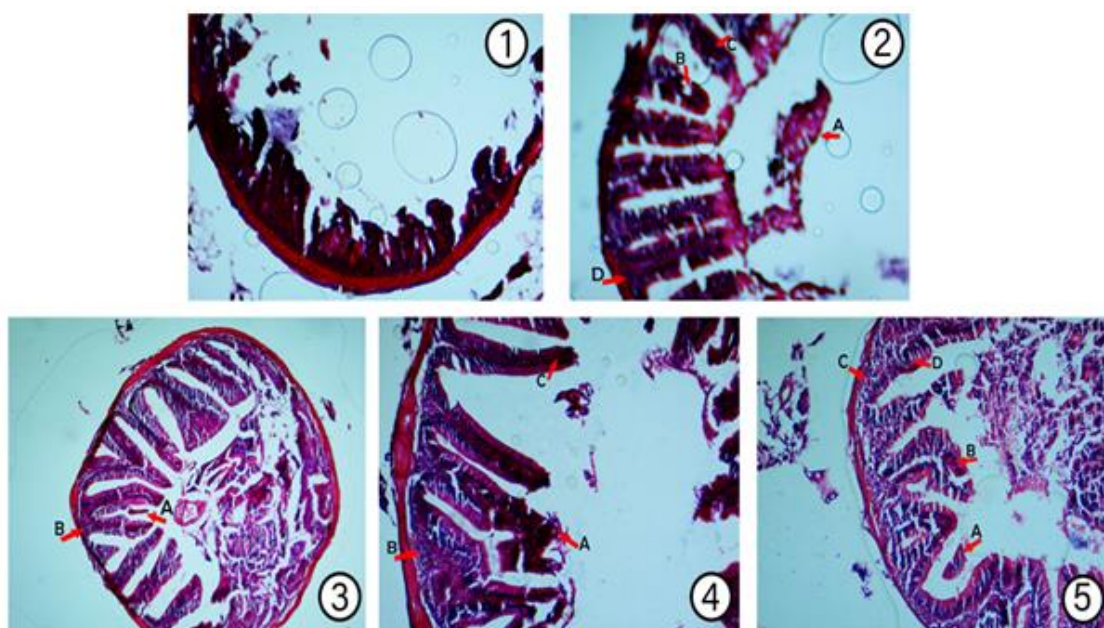
### آسیب شناسی بافت روده

نتایج به دست آمده از آسیب شناسی مقاطع بافتی، در تیمارهای مختلف آزمایشی در جدول ۲ و شکل ۵ نشان داده شده است. براساس نتایج در تیمار دارای سولفات مس، نشانه‌هایی همچون التهاب و نفوذ فراوان سلول-های آماسی بخصوص لنفوسیت‌ها به شکل آنتریت حاد به همراه پرخونی و خونریزی در بافت روده ماهیان قرمز دیده گردید و در تیمارهای دارای نانو اکسید مس، علائم نکروز لایه مخاطی و تشکیل واکوئل در روده‌ها مشاهده گردید که درجات ایجاد این علائم در غلظت



جدول ۳: نتایج آسیب شناسی بافت روده در تیمارهای مختلف آزمایشی

واکوئله شدن سلول	پرخونی	نکروز	التهاب	آسیب بافتی تیمار
-	-	-	-	۱ (شاهد)
***	***	***	***	۲ (سولفات مس ۳ mg/kg)
-	*	*	*	۳ (نانوذره مس ۳ mg/kg)
*	*	*	*	۴ (نانوذره مس ۵ mg/kg)
**	**	**	**	۵ (نانوذره مس ۱۰ mg/kg)



شکل ۵: تصاویر آسیب شناسی مقاطع بافتی روده در تیمارهای آزمایشی مختلف؛ (۱) شاهد (۲) سولفات مس ۳mg/kg [A: کنده شدن ویلی روده / B: کنده شدن سلول‌های اپی تلیال / C: نکروز سلول‌های بافت پوششی روده / D: نفوذ سلول‌های آماسی و ایجاد التهاب] (۳) نانوذره مس ۳mg/kg [A: کنده شدن مخاط بافت روده / B: نفوذ سلول‌های التهابی] (۴) نانوذره مس ۵mg/kg [A: کنده شدن و تخریب مخاط بافت پوششی / B: هجوم سلول‌های آماسی / C: پرخونی ضعیف] (۵) نانوذره مس ۱۰mg/kg [A: کنده شدن و تخریب مخاط بافت / B: نکروز سلول‌های بافت پوششی / C: هجوم سلول‌های تک هسته ای بخصوص لنفوسیت‌ها / D: ایجاد واکوئل در روده]

## بحث

مواد مغذی موجود در جیره غذایی استفاده گردد. همچنین فعالیت‌های آنزیم‌های گوارشی در میان گونه‌های مختلف ماهی متفاوت است، که تحت تأثیر سن، مقدار و نوع جیره غذایی (Debnath *et al.*, 2007)، pH و دمای بهینه می‌باشد (Xiong *et al.*, 2011). نتایج مطالعه حاضر نشان داد که نانوذرات مس سبب کاهش معنی‌داری در میزان فعالیت آنزیم آمیلاز و افزایش

فعالیت آنزیم‌های گوارشی (پروتئاز، آمیلاز و لیپاز) می‌تواند به‌عنوان یک شاخص مصرف غذا و اختلاف رشد مطرح باشد (Gomez-Requeni *et al.*, 2013). نوع، منبع و میزان مواد مغذی می‌تواند آنزیم و میزان فعالیت آن را در دستگاه گوارش تغییر دهد. این ویژگی تطبیقی آنزیم‌ها می‌تواند با موفقیت در مورد استفاده از

معنی‌دار آنزیم لپاز در غلظت‌های ۵ و ۱۰ میلی‌گرم نسبت به گروه شاهد شدند ولی در مورد آنزیم پروتئاز اختلاف معنی‌داری دیده نشد. استفاده از مس به صورت سولفات مس سبب کاهش فعالیت آنزیم پروتئاز شده، ولی فعالیت آنزیم لپاز و آمیلاز این تیمار با تیمار شاهد اختلاف معنی‌داری نداشته است. با توجه به روند افزایشی آنزیم لپاز و روند کاهشی آلفا‌آمیلاز در تیمارهای نانوذرات بصورت وابسته به دوز چنین به نظر می‌رسد که ماهیان تیمارهای نانوذرات با افزایش غلظت نانوذرات تمایل بیشتر به سمت بهره‌برداری بیشتر از چربی جیره غذایی معطوف کرده‌اند. این امر می‌تواند به دلیل اهمیت تأمین انرژی مورد نیاز در این گروه‌های آزمایشی باشد. فعالیت کمتر آنزیم‌های پروتئاز و لپاز در تیمار سولفات مس نسبت به تیمارهای نانوذرات ممکن است به دلیل غذاگیری و اشتهای کمتر این گروه ناشی از آسیب‌های وارد شده، بازگردد. همچنین یکی از اثرات سولفات مس آسیب به بافت روده و مهار برخی آنزیم‌های گوارشی است و می‌تواند دلیل کاهش فعالیت این آنزیم‌ها در تیمار سولفات مس باشد.

عوامل مختلفی نظیر نانوذره و اندازه آن، گونه پرورشی، مدت زمان آزمایش و همچنین مرحله زیستی مورد استفاده می‌تواند در تفاوت نتایج مطالعات با یکدیگر مؤثر باشد که مستلزم مطالعات مقایسه‌ای بیشتر است. چنین تفاوت‌هایی ممکن است به منظور پاسخ به تقاضای انرژی برای مقابله با تأثیر سوء به عنوان یک پاسخ تنظیمی باشد. علاوه بر این، عملکردهای آنزیمی در برابر شرایط محیطی متفاوت است. آلاینده‌ها می‌توانند به طور مستقیم بر فعالیت آنزیم‌های گوارشی و یا مراحل ساخت آن‌ها تأثیر بگذارند. همچنین با اثر منفی خود بر رفتار ماهی، موجب کاهش فعالیت تغذیه‌ای

شده و به شکل غیرمستقیم بر میزان آنزیم‌های گوارشی اثر می‌گذارند. این ترکیبات همچنین کمیت و کیفیت مواد غذایی در دسترس را تغییر داده و موجب تغییر الگوی فعالیت آنزیم‌های گوارشی مختلف می‌شوند (Suzer et al., 2006). میزان جذب و تجمع فلزات در ماهی می‌تواند تحت تأثیر شرایط فیزیکی و شیمیایی آب، غلظت فلزات در آب و رسوب، عادت تغذیه‌ای و عوامل دیگر باشد (یونسی‌پور و همکاران، ۱۳۹۳). همچنین نتایج مطالعه Wang و همکاران (۲۰۱۵) در مورد تأثیر استفاده از نانوذرات مس و همچنین یون مس به صورت سولفات مس بر فعالیت پروتئاز، آمیلاز و لپاز در بچه ماهیان هامور نارنجی (*Cephalopholis hemistiktos*) نشان داد که با افزایش غلظت نانوذرات مس و همچنین یون‌های فلزی مس، فعالیت آنزیم‌های مذکور کاهش پیدا می‌کند. دلایل مختلفی برای این کاهش در فعالیت آنزیم‌های گوارشی می‌تواند مطرح باشد که از جمله می‌توان به تأثیر مستقیم یون‌های فلزی در کاهش سنتز این آنزیم‌ها اشاره کرد (Suzer et al., 2006). همچنین به تأثیرات غیرمستقیم این مواد بر رفتار ماهی و تأثیر بر کیفیت مواد غذایی و در نتیجه کاهش مصرف غذایی در ماهی اشاره کرد که می‌تواند کاهش ترشح آنزیم‌های گوارشی را در پی داشته باشد (Fokina et al., 2013; Najdegerami et al., 2016). در کنار بررسی اثرات سولفات مس و نانوذرات مس بر میزان آنزیم‌های گوارشی، برای ارزیابی دقیق‌تر روند آسیب‌ها و حصول اطمینان از آسیب‌های بافت روده، نمونه‌های آزمایشی از لحاظ بافت‌شناسی مورد بررسی قرار گرفتند. آثار بافتی یکی دیگر از شاخص‌های ارزیابی سلامت آبزیان است. عوامل زیادی می‌توانند در ماهیان ایجاد ضایعه بافتی کنند که با توجه به شرایط

تجارب آزمایشگاهی، بارها به اثبات رسیده است (Gaber *et al.*, 2014). مطالعه Wang و همکاران (۲۰۱۶)، نیز نشان داد که درصد آپوپتوزیس و نکروز بافت‌های مختلف در ماهی هامور معمولی پس از قرارگیری در معرض نانوذرات مس و سولفات مس به طور معنی‌داری بیشتر از تیمار شاهد بود. همچنین در مطالعه Hoseini و همکاران (۲۰۱۶)، مشخص گردید که هر دو نوع مس (سولفات مس و نانوذرات مس)، به کبد و کلیه ماهی آسیب می‌رساند، اما سولفات مس منجر به آسیب شدید نسبت به نانو ذرات مس می‌شود و به طور کلی به نظر می‌رسد سولفات مس سمی‌تر از نانوذرات مس برای ماهی کپور معمولی است. در مطالعه‌ی احمدی و همکاران (۱۳۹۳)، به تأثیر سختی و pH آب بر سمیت مس اشاره شده و سختی حدود ۲۳۰ سبب کاهش سمیت نانوذره اکسید مس و عدم مشاهده تلفات در بچه ماهیان کپور معمولی شد. Ostaszewska و همکاران (۲۰۱۶) نیز با بررسی اثرات هیستوپاتولوژیک نانوذرات نقره و مس بر ماهی خاویاری سیبری دریافتند که این نانوذرات سبب ایجاد ساختار نامنظم و پیکنوزه شدن هسته سلول‌های اپیدرمی و کبد، بهم چسبیدن لاملاهای ثانویه آبشش، نکروز اپیتلیال، بلند شدن رشته‌های آبششی، آماس فضای سینوسی، پر شدن بیش از حد رگ‌های خونی می‌شود. همچنین نتایج مطالعه Mansouri و همکاران (۲۰۱۵)، حاکی از این بود که نانوذرات اکسید مس و یون مس می‌توانند سبب ایجاد ناهنجاری‌های قابل توجه در بافت روده همچون افزایش تعداد سلول‌های جامی و تورم آن‌ها، دژنره شدن سلول‌ها، حفره حفره شدن، نکروز بافتی و فساد و تحلیل تدریجی شوند.

بیولوژیکی و اکولوژیکی ماهی و محیط اطراف آن، ماهی مستعد ابتلا به انواع آلودگی می‌باشد. در مطالعه حاضر، نتایج بافت شناسی نشان داد که میزان آسیب-های بافتی روده در تیمار سولفات مس نسبت به تیمارهای دارای نانوذرات مس بیشتر و شدیدتر بود و در تیمارهای دارای نانوذرات مس به شکل وابسته به دوز این آسیب‌ها افزایش یافته است که حاکی از سمیت سولفات مس و غلظت‌های بالای نانوذرات مس می‌باشد و نشان می‌دهد توانایی جذب در این تیمارها کاهش داشته و به صورت آسیب بافتی بروز کرده است. از نظر بافت‌شناسی با کاهش ترشح آنزیم پروتئاز در تیمار سولفات مس مخاط روده قادر به هضم پروتئین‌ها نبوده و بنابراین بافت روده دچار آسیب شده است. فعالیت آنزیم آلفا آمیلاز نیز در تیمارهای نانوذرات نسبت به شاهد کاهش معنی‌داری داشته است و با عدم ترشح کافی این آنزیم، مخاط روده قادر به هضم کربوهیدرات‌ها نبوده و در نتیجه‌ی این کمبود و عدم هضم کربوهیدرات‌ها، به صورت آسیب بافتی در این تیمارها نمود یافته است. تغییرات آسیب‌شناسی مشاهده شده در بافت‌ها، نوعی عکس‌العمل بافت به آلاینده‌های محیطی می‌باشد. می‌توان چنین بیان نمود که نانوذرات به دلیل نفوذپذیری بالا و ایجاد آسیب‌های فراوان، باید به طور جدی مورد مطالعات گسترده سم-شناسی قرار گیرند تا با شناخت آثار پاتولوژیک آن‌ها بتوان از آثار سوء آن‌ها تا حد امکان کاست. مطالعات آسیب‌شناسی بافتی برای کشف روابط علت و معلولی بین مواجهه آلاینده‌های مختلف و پاسخ‌های بیولوژیکی ماهی، انجام شده است. همچنین استفاده از این تحقیقات به عنوان ابزاری حساس جهت شناسایی اثرات مستقیم ترکیبات شیمیایی روی اندام‌های هدف، در

معمولی (*Cyprinus carpio*). نشریه توسعه آبی

پروری، ۱۰(۴)، ۱۴-۱.

۲. یونسی پور، ح.، نصراله زاده ساروی، ح.، ساداتی پور،

م. ت.، ۱۳۹۳. بررسی تجمع زیستی فلزات سنگین

ضروری (آهن، مس و روی) و نیمه ضروری (نیکل،

کبالت و منگنز) در بافت خوراکی ماهی کپور

(*Cyprinus carpio*) دریای خزر. نشریه توسعه

آبی پروری، ۸(۱)، ۹۵-۱۰۶.

3. Azarm, H.M., Kenari, A.A., Hedayati, M., 2013. Effect of dietary phospholipid sources and levels on growth performance, enzymes activity, cholecystokinin and lipoprotein fractions of rainbow trout (*Oncorhynchus mykiss*) fry. *Aquaculture Research*, 44, 634-644.

4. Debnath, D., Pal, A., Sahu, N., Yengkokpam, S., Baruah, K., Choudhury, D., Venkateswarlu, G., 2007. Digestive enzymes and metabolic profile of *Labeo rohita* fingerlings fed diets with different crude protein levels. *Comparative Biochemistry and Physiology Part B: Biochemistry and Molecular Biology*, 146, 107-114.

5. Fokina, N.N., Ruokolainen, T.R., Nemova, N.N., Bakhmet, I.N., 2013. Changes of blue mussels *Mytilus edulis* L. lipid composition under cadmium and copper toxic effect. *Biological trace element research*, 154, 217-225.

6. Gaber, H.S., Abbas, W.T., Authman, M.M., Gaber, S.A., 2014. Histological and biochemical studies on some organs of two fish species in Bardawil Lagoon, North Sinai, Egypt. *Global Veterinaria*, 12, 01-11.

7. Gomez-Requeni, P., Bedolla-Cazares, F., Montecchia, C., Zorrilla, J., Villian, M., Toledo-Cuevas, E.M., Canosa, F., 2013. Effects of increasing the dietary lipid levels on the growth performance, body composition and digestive enzyme activities of the teleost pejerrey (*Odontesthes bonariensis*). *Aquaculture*, 416, 15-22.

8. Hajipour, M.J., Fromm, K.M., Ashkarran, A.A., de Aberasturi, D.J., de Larramendi,

بطور کلی سنجش فعالیت آنزیم‌های گوارشی و

آسیب‌شناسی بافتی نشان داد که سولفات مس و

غلظت‌های بالای نانوذرات مس در تیمارهای ۵ و ۱۰

میلی‌گرم نانوذره مس در کیلوگرم جیره غذایی، اثرات

منفی بر آنزیم‌های گوارشی داشته و باعث ایجاد

ضایعات بافتی و اثرات مخرب می‌شوند. آسیب‌های

غلظت بالای نانوذرات مس (۱۰ mg/kg) با آسیب‌های

غلظت پایینی از سولفات مس (۳ mg/kg) برابری می-

کند که این نشان‌دهنده سمیت و مخرب بودن

سولفات مس حتی در غلظت‌های پایین ماده است. به-

طور کلی، می‌توان نتیجه گرفت که میزان ۳ میلی‌گرم

نانوذره مس در ۱ کیلوگرم رژیم غذایی باعث بهبود

سلامت روده و گوارش روده‌ای بهتر شد درحالی‌که

غلظت مشابه از سولفات مس تأثیرات منفی بر روده

ماهی قرمز داشت. با توجه به سمیت بالای غلظت ۳

میلی‌گرم در کیلوگرم سولفات مس بر دستگاه گوارش

ماهی قرمز توصیه می‌شود در تحقیقات بعدی غلظت-

های کمتر این ماده یا ترکیبات آلی مس مورد مطالعه

قرار بگیرد.

### سپاسگزاری

در اینجا بر خود لازم می‌دانیم از زحمات تمام

عزیزانی که ما را در انجام این تحقیق یاری نمودند،

سپاسگزاری نماییم.

### منابع

۱. احمدی، ح.، نعیمی، ا.، نظر حقیقی، ف. و غفوری، ح.،

۱۳۹۵. اثرات نیمه مزمن نانوذره‌ی اکسید مس بر برخی

پارامترهای خونی و بافت آبشش بچه‌ماهی کپور

17. Najdegerami, E.H., Bakhshi, F., Lakani, F.B., 2016. Effects of biofloc on growth performance, digestive enzyme activities and liver histology of common carp (*Cyprinus carpio* L.) fingerlings in zero-water exchange system. *Fish physiology and biochemistry*, 42, 457-465.
18. NRC (National Research Council, USA). 1993. *Nutrient Requirements of fish*. National Academy of sciences, Washington. D.C, USA, 114.
19. Ostaszewska, T., Chojnacki, M., Kamaszewski, M., Sawosz-Chwalibóg, E., 2016. Histopathological effects of silver and copper nanoparticles on the epidermis, gills, and liver of Siberian sturgeon. *Environmental Science and Pollution Research*, 23, 1621-1633.
20. Prabhu, P.A.J., Geurden, I., Fontagné-Dicharry, S., Veron, V., Larroquet, L., Mariojous, C., Schrama, J.W., Kaushik, S.J., 2016. Responses in micro-mineral metabolism in rainbow trout to change in dietary ingredient composition and inclusion of a micro-mineral premix. *PLoS one* 11, e0149378.
21. Rungruangsak-Torrissen, K., Moss, R., Andresen, L., Berg, A., Waagbo, R., 2006. Different expressions of trypsin and chymotrypsin in relation to growth in Atlantic salmon (*Salmo salar* L.). *Fish Physiology and Biochemistry*, 32, 1-7.
22. Scott, A., Vadalasetty, K.P., Chwalibog, A., Sawosz, E. 2018. Copper nanoparticles as an alternative feed additive in poultry: A review. *Nanotechnol Rev*, 7:69–93
23. Suzer, C., Frat, K., Saka, Ş., 2006. Ontogenic development of the digestive enzymes in common pandora, *Pagellus erythrinus*, L. larvae. *Aquaculture Research*, 37, 1565-1571.
24. Velisek, J., Svobodova, Z., Piackova, V., Groch, L., Nepejchalova, L., 2005. Effects of clove oil anaesthesia on common carp (*Cyprinus carpio* L.). *Vet Med*, 50, 269-275.
25. Wang, T., Long, X., Liu, Z., Cheng, Y., Yan, S., 2015. Effect of copper nanoparticles and copper sulphate on oxidation stress, cell apoptosis and immune responses in the intestines of I.R., Rojo, T., Serpooshan, V., Parak, W.J., Mahmoudi, M., 2012. Antibacterial properties of nanoparticles. *Trends in biotechnology*, 30, 499-511.
9. Hamza, N., Mhetli, M., Khemis, I.B., Cahu, C., Kestemont, P., 2008. Effect of dietary phospholipid levels on performance, enzyme activities and fatty acid composition of pikeperch (*Sander lucioperca*) larvae. *Aquaculture*, 275, 274-282.
10. Hoseini, S.M., Hedayati, A., Mirghaed, A.T., Ghelichpour, M., 2016. Toxic effects of copper sulfate and copper nanoparticles on minerals, enzymes, thyroid hormones and protein fractions of plasma and histopathology in common carp *Cyprinus carpio*. *Experimental and Toxicologic Pathology*, 68, 493-503.
11. Kamunde, C., Grosell, M., Higgs, D., Wood, C.M., 2002. Copper metabolism in actively growing rainbow trout (*Oncorhynchus mykiss*): interactions between dietary and waterborne copper uptake. *Journal of Experimental Biology*, 205, 279-290.
12. Lall, S., Milley, J., 2008. Trace mineral requirements of fish and crustaceans. *Trace elements in animal production systems*, 203-214.
13. Lundebye, A.-K., Berntssen, M., Bonga, S.W., Maage, A., 1999. Biochemical and physiological responses in Atlantic salmon (*Salmo salar*) following dietary exposure to copper and cadmium. *Marine Pollution Bulletin*, 39, 137-144.
14. Mansouri, B., Rahmani, R., Azadi, N.A., Davari, B., Johari, S.A., Sobhani, P., 2015. Effect of waterborne copper oxide nanoparticles and copper ions on guppy (*Poecilia reticulata*): Bioaccumulation and histopathology. *Journal of Advances in Environmental Health Research*, 3, 215-223.
15. Martoja R., Martoja-Pierson M. 1967. *Initiation Aux Techniques de l histology animale*. Masson et Cie, Paris. 345 P.
16. Munakata, A., Kobayashi, M., 2010. Endocrine control of sexual behavior in teleost fish. *General and comparative endocrinology*, 165, 456-468.

- juvenile *Epinephelus coioides*. Fish & shellfish immunology, 44, 674-682.
26. Wang, T., Chen, X., Long, X., Liu, Z., Yan, S., 2016. Copper nanoparticles and copper sulphate induced cytotoxicity in hepatocyte primary cultures of *Epinephelus coioides*. PloS one 11, e0149484.
  27. Xiong, D., Xie, C., Zhang, H., Liu, H., 2011. Digestive enzymes along digestive tract of a carnivorous fish *Glyptosternum maculatum* (Sisoridae, Siluriformes). Journal of animal physiology and animal nutrition, 95, 56-64.
  28. Yufera, M., Darias, M., 2007. The onset of exogenous feeding in marine fish larvae. Aquaculture, 268, 53-63.