

مورد نگاری

گزارش یک مورد استفاده از شریان توراسیک داخلی جهت ایجاد شنت بین جریان خون سیستمیک و پولمونر

* کامبیز علیزاده^۱ MD، علی صادقپور^۲ MD، کیوان علیزاده^۳ MD

^۱ دستیار جراحی قلب، ^۲ استادیار گروه جراحی قلب، ^۳ دستیار قلب و عروق - دانشگاه علوم پزشکی و خدمات بهداشتی درمانی ایران، بیمارستان قلب شهید رجایی

تاریخ دریافت: ۸۴/۲/۸ - تاریخ پذیرش: ۸۶/۲/۶

خلاصه

مقدمه: روشهای متعددی برای ایجاد شنت بین گردش خون سیستمیک و پولمونر مورد استفاده جراحان قرار گرفته است که در حال حاضر متداولترین آنها استفاده از روش اصلاح شده بلالک - توسیگ^۱ است. این شیوه حتی جهت ایجاد شنت در نوزادان که شریان پولمونر کوچک دارند بسیار مؤثر است. در این گزارش استفاده از شریان توراسیک داخلی جهت ایجاد ارتباط بین سیستم جریان خون سیستمیک و پولمونر در یک دختر ۱۵ ساله که در کودکی تحت عمل اصلاح شده بلالک - توسیگ قرار گرفته بود و این شنت عملکرد مناسب نداشت معرفی گردد.

کلمات کلیدی: شنت سیستمیک، پولمونر، شریان اینترنال توراسیک

* تهران - دانشگاه علوم پزشکی و خدمات بهداشتی درمانی ایران - دستیار جراحی قلب، بیمارستان قلب شهید رجایی - نویسنده رابط

^۱ Modified Blalock - Taussig

مقدمه

ایجاد شنتهای سیستمیک - پولمونر به عنوان شنتهای تسکینی در بهبود وضعیت عمومی بیماران مبتلا به بیماری سیانوزدهنده قلبی مؤثر بوده است. استفاده از شریان توراسیک داخلی برای ایجاد شنت سیستمیک - پولمونر برای اولین بار در سال ۱۹۸۴ توسط کوبانوگلو^۲ و همکاران گزارش شده است (۱).

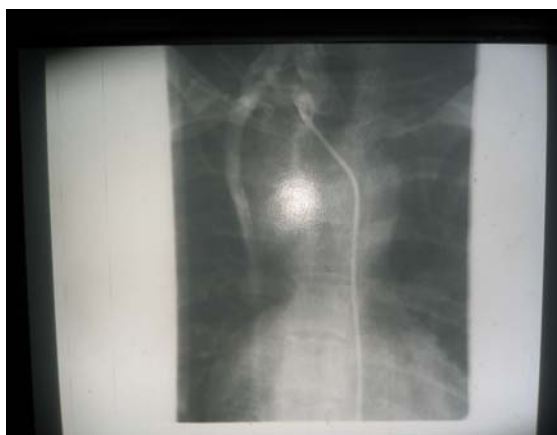در این گزارش دختر ۱۵ ساله‌ای معرفی می‌گردد که در عمل وی از شریان اینترنال توراسیک جهت ایجاد شنت سیستمیک - پولمونر استفاده شده است پس از آن که شنت اولیه که به روش اصلاح شده بلالک - توسیگ برای بیمار تعبیه شده بود، کارایی مناسبی نداشت.

معرفی بیماری

دختر ۱۵ ساله‌ای با مشکل سیانوز و پلی‌سیستمی شدید ($S_{aO_2} < 53\%$; $Hb = 26\text{mg/dl}$) در مرکز قلب شهید رجایی تهران بستری شد. در آنژیوگرافی انجام شده از بیمار تترالوژی فالوت شدید همراه آنژی پولمونر و شریان پولمونر کوچک و عدم رشد مناسب شاخه‌های محیطی شریان پولمونری گزارش شد.

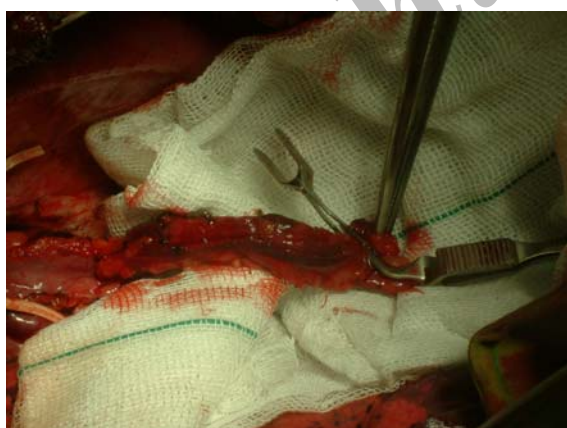همچنین در آنژیوگرافی شنت سیستمیک - پولمونری که در ۸/۵ سال قبل با روش اصلاح شده بلالک - توسیگ در سمت چپ انجام شده بود کارایی لازم را نداشت. در آنورتوگرافی بیمار شریان اینترنال توراسیک از وضعیت مناسبی برخوردار بود (شکل ۱).

بیمار جهت عمل جراحی روش اصلاح شده بلالک - توسیگ آماده عمل شد برای ایجاد شنت قفسه سینه بیمار با توراکوتومی راست باز شد.



شکل ۱ - آرتروگرافی باریمای (RIMA) بزرگ تمایز یافته

چسبندگی و عروق کوچک متعددی در قسمت فوقانی توراکس و در محل شریان بی نام^۳ راست و شریان سابکلاین وجود داشت. با توجه به شرایط فوق در حین عمل، اقدام بر آزاد سازی شریان اینترنال توراسیک راست با تکنیک مشابه آماده سازی شریان جهت انجام عمل با پاس کرومر شد. قطر شریان اینترنال توراسیک راست حدوداً ۵ mm بود که تقریباً معادل قطر شریان پولمونر راست بود (شکل ۲).



شکل ۲ - ریما (RIMA)

³ Inominate

² Cobanoglu

جریان خون سیستمیک و پولمونر هنوز برای برخی مشکلات ساختمانی پیچیده قلب که قابل اصلاح نیستند ضروری است. وجود سیانوز شدید (درصد اشباع اکسیژن خون کمتر از ۷۵-۷۰ درصد) در صورتی که علل دیگر سیانوز از جمله آمی، بیماریهای ریوی برگشت پذیر، انسداد عروق ریوی رد شده باشند اندیکاسیون مهمی برای ایجاد شنت است.

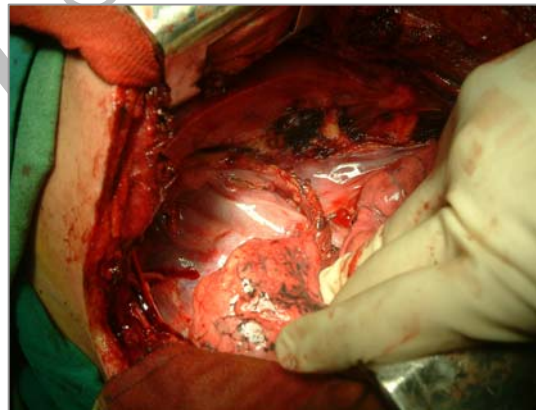
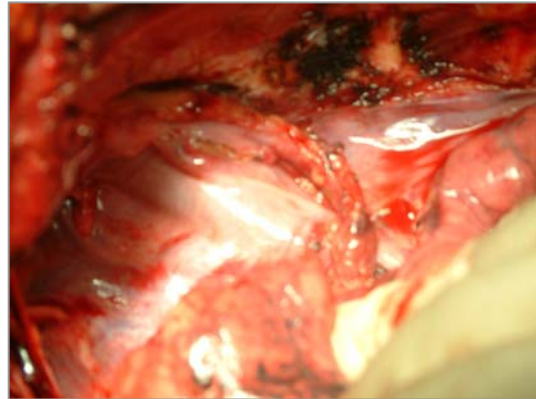
تکنیکهای متعددی برای ایجاد شنت پولمونری به سیستمیک وجود دارد که توسط جراحان مورد استفاده قرار می گیرد (۲). متداولترین این اعمال در حال حاضر روش اصلاح شده بلالک - توسیگ است ولی اخیراً استفاده از شریان توراسیک راست برای منظور گزارش شده است و نتایج پس از عمل این روش عالی بوده است (۱،۳).

برتری این روش در افرادی است که قطر شریان پولمونری در آنها کم است. از طرفی قابل انعطاف بودن شریان اینترنال توراسیک و وضعیت مناسب آناتومیک آن به همراه قابلیت رشد شریان باعث شده است که عوارضی همچون انسداد، پیچ خوردگی و کشیدگی بر روی شریان ریوی که می تواند شرایط را برای عمل قطعی ناهنجاری مشکل کند در این روش کمتر باشد.

استفاده از شریان اینترنال توراسیک و آناستوموز آن به شریان LAD^۵ در اعمال جراحی باس پاس عروق کرونر نتایج عالی در بر داشته است و در بیش از ۹۰٪ موارد؛ پس از ۱۰ سال؛ گرفت باز بوده است و در برخی گزارشها این زمان باز بودن گرفت شریانی ۱۵، ۲۰، ۲۵، ۳۰ سال بوده است (۴).

به اعتقاد نویسندگان استفاده از شریان اینترنال توراسیک برای شنت سیستمیک - پولمونری دارای مزایای مشابه در باز ماندن گرفت خواهد بود. از سوی دیگر آماده سازی شریان اینترنال توراسیک برای عمل شنت از طریق توراوتومی با تکنیک مشابه آماده سازی برای عمل بای پاس کرونر آسان می باشد.

در هنگام عمل هپارین با دوز ۱ mg/kg انفوزیون و آناستوموز انتها به پهلو^۴ در شرایط مناسب بدون کشش بین شریان پولمونر راست و اینترنال توراسیک با نخ بخیه مونوفیلدمان ۰-۷ پرولن بر قرار گردید (شکل ۳،۴).



شکل ۳،۴- پایان عمل

پس از انجام عمل جراحی بیمار مشکل خارجی نداشت و وضعیت بالینی بهبود یافت و در صد اشباع اکسیژن خون (SO₂) به ۸۹٪ افزایش یافت.

بحث

رویکرد متداول در بیماریهای سیانوزدهنده قلبی بر اصلاح هر چه سریعتر مشکل آناتومیک قلب است که این اقدام از احتمال نیاز به عمل مجدد تا حد زیادی می کاهد. ولی ایجاد شنت بین

⁵ Left Anterior Descending

⁴ End to side

تاکنون کمتر از ۱۵ مورد استفاده از شریان اینترنال توراسیک برای ایجاد شنت سیستمیک - پولمونری گزارش شده است (۱۲ - ۵). در تمامی این گزارشها بر مؤثر بودن این عمل تأکید شده است. در این گزارشها بر خلاف عدم وجود جریان خون مناسب در شنت اولیه، شنت برای مدتها باز بوده است و این شنت به دلیل رشد شریان پولمونری توانایی آن را دارد که با گذشت زمان جریان خون آن افزایش یابد.

تاکنون در ایران چنین عمل شنتی گزارش نشده است لذا پیشنهاد می شود چون این روش جراحی در بیماران انتخابی دارای برتریهای ویژه ای می باشد و به عنوان یک روش جایگزین به خصوص در کودکان با سن بیشتر که نیاز به شنت سیستمیک - پولمونری دارد مورد استفاده قرار گیرد.

References:

- 1- Cobanoglu A, Abbruzzese P, Brauner D, Ferre B, Issenberg H, Starr A. Therapeutic considerations in congenital absence of the right pulmonary artery. Use of internal mammary artery as a preparatory shunt. J Cardiovasc Surg (Torino) 1984 May-Jun; 25(3):241-5.
- 2- Moodie DS, Ritter DG, Tajik AH, McGoon DC, Danielson GK, O'Fallon WM. Longterm follow-up after palliative operation for univentricular heart. AM J Cardiol 1984; 53:1648.
- 3- Sievers HH, Lange PE, Heintzen PH, Bernhard A. Internal mammary artery as a palliative systemic-pulmonary shunt in order to develop diminutive pulmonary arteries. Thorac Cardiovasc Surg 1985 Feb; 33(1):51-2.
- 4- Barner HB, Barnett M: Fifteen to 21 years angiographic assessment of internal thoracic artery as a bypass conduit. Ann Thorac Surg 1994; 57:1526.
- 5- Toyoda Y, Yamaguchi M, Ohashi H, Imai M, Oshima Y, Yoshimura N, Yamashita. Unifocalization and systemic - to - pulmonary shunt using internal mammary artery for tetralogy of Fallot and pulmonary atresia with diminutive pulmonary artery and arborization anomaly. J Cardiovasc Surg (Torino) 1997 Oct; 38(5):527-9.
- 6- Sakai T, Ueda Y, Ogino H, Morioka K. Remarkable growth of the internal mammary artery used for systemic-to-pulmonary artery shunt in a patient with cyanotic heart disease. Eur J Cardiothorac Surg 1997 Sep; 12(3):497-500.
- 7- Kikuchi S, Kashino R, Abe T. Use of internal thoracic artery as a systemic-pulmonary artery shunt. Ann Thorac Surg 1997 Sep; 64:847-9.
- 8- Takahashi K, Odagiri S, Nagao K. [Systemic-to-pulmonary artery shunt using the internal thoracic artery] Kyobu Geka 1996 Aug; 49(9):771-3.
- 9- Thomka I, Sarkozy K, Szedo F, Kelemen K, Szatmari A, Piskothy A. the use of an internal mammary artery for creating a systemic-to-pulmonary artery shunt. Eur J Cardiothorac Surg 1996; 10(11):1024-6.
- 9- Yoshimura N, Yamaguchi M, Ohashi H, Imai Oshima Y, Hosokawa Y, Tachibana H. Long-term palliation after systemic-to-pulmonary artery shunt using an internal mammary artery. Ann Thorac Surg 1993 Aug; 56(2):361-3.
- 10- Gregoric ID, Reul GJ, Nihill MR. Creation of a systemic-to-pulmonary artery shunt by use of an internal mammary artery. J card Surg 1993 May; 8(3):358-64.
- 11- Mckay R. Sequel of the internal mammary artery as a systemic-to-pulmonary artery shunt. Ann Thorac Surg 1990 Feb; 49(2):341.
- 12- Longaker MT, Merrick S, Crombleholme TM, Langer JC, Verrier ED, Turley K. Systemic-to-pulmonary artery shunt using the internal mammary artery. Ann Thorac Surg 1989 Mar; 47(3):464-5.