

موردنگاری

گزارش یک مورد کیست هیداتید آلوئولار

* فریبا برنجی^۱ PhD، سعادت میرصدرائی^۲ MD، لادن اسعدی^۳ MD، آتوسا معروفی^۴ MD

عبدالمجید فتی^۵ PhD, MD، مریم شاهی^۶ MSc

^۱ استادیار انگل شناسی، ^۲ استاد پاتولوژی، ^۳ متخصص آناتوموکلینیکال پاتولوژی، ^۴ متخصص جراحی عمومی، ^۵ استاد انگل شناسی،

^۶ دانشجوی کارشناسی ارشد انگل شناسی

تاریخ دریافت: ۸۵/۸/۱۷ - تاریخ پذیرش: ۸۵/۱۰/۹

خلاصه

مقدمه: کیست هیداتید آلوئولار به وسیله مرحله لاروی اکینو کوکوس مولتی لوکولاریس در میزبانهای واسط ایجاد می شود که اغلب کبد و ریه انسان را گرفتار می کند. کیست هیداتید آلوئولار کشنده ترین بیماری کرمی است که در حال حاضر تنها راه درمان آن جراحی رادیکال می باشد. هدف از این مطالعه گزارش یک مورد کیست هیداتید آلوئولار در استان خراسان رضوی بوده است.

گزارش مورد: بیمار مرد ۶۲ ساله ای است که از روستاهای اطراف قوچان با سابقه دل درد در ناحیه چپ و فوقانی شکم به جراح مراجعه نمود. در سی تی اسکن دو کیست در لوب راست کبد و یک کیست سیتال در طحال تشخیص داده شد. بیمار مورد عمل جراحی قرار گرفت و کیست های کبدی تخلیه و اسپلنکتومی انجام شد. تشخیص با آزمایشات آسیب شناسی و بررسی هیستولوژیک انجام گرفت. در بررسی ماکروسکوپی، طحال حجیم و کیستیک با نمای مولتی لوکولار و حدود نامنظم و انفیلتراتیو حاوی ماده نکروتیک ژلاتینی قهوه ای رنگ بود. در بررسی میکروسکوپی لایه کوتیکولار نازک و لاملر و فراگمانته ولی لایه ژرمیناتیو نامشخص و اسکولکس مشاهده نشد بیمار با حال عمومی خوب با درمان دارویی آلبندازول پس از یک هفته از بیمارستان مرخص شد.

نتیجه گیری: وجود بیماری در این استان نشان می دهد که در این منطقه سیکل زندگی اکینو کوکوس مولتی لوکولاریس برقرار است و احتمال آلودگی انسان به طور اتفاقی وجود دارد و لذا پزشکان باید این بیماری را در تشخیص های افتراقی بدخیمی های کبد و طحال در نظر داشته باشند و مسئولان بهداشتی این مسئله را جدا مورد توجه قرار دهند تا در مورد کنترل و پیشگیری آلودگی های احتمالی برنامه ریزی و پیگیری لازم انجام گردد.

کلمات کلیدی: کیست هیداتید آلوئولار، اکینو کوکوس مولتی لوکولاریس، میکروسکوپی

* مشهد - بیمارستان امام رضا(ع)، بخش انگل شناسی و قارچ شناسی، استادیار انگل شناسی، تلفن ۸۵۴۷۲۵۵ - ۰۵۱۱،

Email: fberenji@yahoo.com - نویسنده رابط

مقدمه

سی تی اسکن شکم انجام شده از بیمار به قرار زیر بوده است، تصویر توده کیستیک لوب راست کبد و تصویر توده ای دارای سیتومهای متعدد در طحال مشهود است که نمای آن بیشتر موید کیست هیداتید است. در سی تی اسکن نوبت دوم تصویر توده هیپودنس غیر یکنواخت با منشا طحال در یک چهارم فوقانی شکم مشهود است. کلیه به پایین جا به جا شده، پانکراس طبیعی و نواحی پارائورت نیز طبیعی بوده است. آدنوپاتی هیلار دیده نشده و توده فوق می تواند کیست هیداتید باشد.

شرح عمل: در تاریخ ۸۳/۸/۲۱ بیمار مورد عمل جراحی در بیمارستان فارابی قرار گرفت. طحال حاوی کیست حجیم بوده و این کیست باعث بزرگی اندازه طحال شده بود و به همین علت اسپلنکتومی با دویلگاتور عروق طحالی و شورت گاستریک ها انجام شد. در بررسی شکم، ۲ عدد کیست با قطر ۲۰ سانتی متر یکی در لاترال لوب راست کبد و دیگری در خلف لوب راست مابین کبد و دیافراگم وجود داشت. تخلیه کیست ها به علت مولتی لوکولاریته و محتویات موکوئید آنها به سختی انجام شد و سپس سالین هیپرتونیک وارد کیست ها گردید با توجه به موقعیت خاص کیست های کبدی فقط در نهایت برداشتن سقف کیست ها انجام شد و شستشوی شکم با سالین هیپرتونیک قبل از تخلیه کیست ها انجام شده بود.

در بررسی ماکروسکوپی طحال حجیم به وزن ۳ کیلوگرم به ابعاد ۱۱×۱۷×۲۱ سانتی متر در بیش از ۹۰٪ سطح برش کیستیک با نمای مولتی لوکولار و حدود نامنظم حاوی ماده نکروتیک ژلاتینی قهوه ای رنگ بود، به طوریکه پارانشیم طحالی به صورت غشاء باریکی در اطراف کیست نمایان بود (شکل ۱).



شکل ۱ - نمای ماکروسکوپی کیست هیداتید آلوتولار طحال

کیست هیداتید آلوتولار یک بیماری انگلی نادر ولی بسیار خطرناک است. که به وسیله مرحله متاستودی اکینووکوس مولتی لوکولاریس ایجاد می شود (۲، ۱).

کرم بالغ حدود ۳/۷-۱/۲ میلی متر طول دارد و در روده میزبان نهایی اصلی روباه یا سگ و گربه و سایر سگ سانان زندگی می کند (۳، ۴). میزبان واسط موش صحرائی، سنجاب زمینی، موش مزرعه و جوندگان وحشی می باشند (۴، ۵). اصلی ترین مناطق اندمیک این بیماری مرکز اروپا، روسیه، ترکیه، ژاپن، چین، شرق فرانسه و شمال آمریکا است (۶). در ایران کرم بالغ؛ انگل روده روباه قرمز و مرحله لاروی آن در موش در منطقه مغان شناسایی و گزارش شده است ولی بیش از چند مورد آلودگی در انسان گزارش نشده است (۳، ۷).

انسان به طور اتفاقی به مرحله لاروی این کرم آلوده می شود که از طریق خوردن تخم و تماس مستقیم با میزبان نهایی و تماس غیر مستقیم از طریق آب آلوده و گیاهان آلوده مثل توت جنگلی است (۳، ۴، ۷).

مرحله لاروی یا کیست، حاوی حفرات نامنظم و پر از ماده ژله مانندی است که توسط بافت همبند از یکدیگر جدا می شوند. کیست ها ممکن است از ناحیه مرکزی دچار نکروز و حتی کلسیفیکاسیون شوند و از ناحیه محیطی به وسیله تکثیر مداوم غیرجنسی و جوانه های خارجی به رشد خود ادامه دهند (۸، ۹).

کیست ها با غشایی محدود نمی شوند و به بافت های اطراف نفوذ می کنند و از بافت های اطراف به خوبی قابل تفکیک نیستند و بیماری مشابه یک کارسینوم با رشد آهسته است (۴، ۵، ۹-۱۲). هدف از این مطالعه گزارش یک مورد کیست هیداتید آلوتولار در کبد و طحال بوده است.

معرفی بیمار

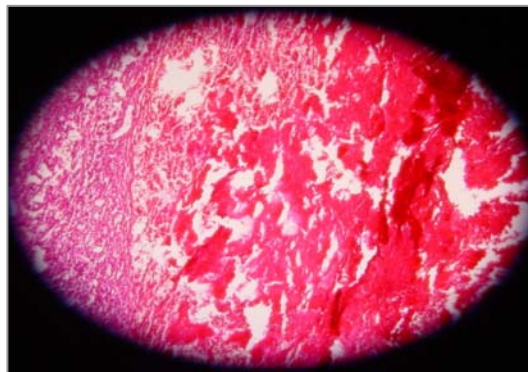
بیمار مرد ۶۲ ساله ای متولد قوچان و ساکن یکی از روستاهای اطراف قوچان، شغل مستمری بگیر است که به علت درد شکم در ناحیه چپ و فوقانی از یک ماه قبل مراجعه نموده است. در معاینات بالینی شکم نرم و توده واضحی در ناحیه یک چهارم فوقانی شکم (LUQ)^۱ لمس نشد. گزارش دو نوبت

^۱ left upper quadran

هیلاز دیده می‌شود. اکتینوکوکوس مولتی لوکولاریس، کیست‌های آلوئولار به قطر (۱-۱۰ میلی‌متر) ایجاد می‌کند و رشد کیست‌ها از غشا خارجی، به بافت‌های اطراف میزبان آسیب می‌رساند (۴). ضایعات به صورت تست‌های چند حفره‌ای حاوی مواد غلیظ با نمای موکوئید و یا چرک مانند محصور به دیواره فیرو می‌باشد که از نظر ریزی، کیست‌ها نامنظم، مفروش از مامبران لامینر بدون مامبران ژرمیناتیو و اسکولکس است. مامبران لامینر اغلب فراگمانته و در رنگ آمیزی PAS به راحتی قابل رویت است. این ضایعه ممکن است محصور به واکنش گرانولوماتوز همراه با انفیلترای پلی نوکلئر نوتروفیل و ائوزینوفیل و یا محصور به غلاف محیطی متشکل از بافت نکروتیک و فیروتیک و یا با کانون‌هایی از کلسیفیکاسیون دیستروفیک باشد. در بیمار مورد گزارش نیز درگیری کبد و طحال به صورت ساختمانهای کیستیک حجیم مولتی لوکولار حاوی ماده موکوئید قهوه‌ای رنگ باعث انهدام بخش قابل توجهی از پارانشیم کبد و طحال گردیده بود. که در کبد امکان برداشت کیست‌ها میسر نشد ولی طحال به طور کامل برداشته شد. انسان برای انگل میزبان واسط مناسبی نیست زیرا قادر به تکمیل رشد طبیعی نبوده و کیست‌ها فاقد پروتواسکولکس است (۴، ۸) در این بیمار نیز در گزارش آسیب‌شناسی پروتواسکولکس مشاهده نشد. یافته‌های رادیولوژیک در تشخیص بیماری مفید است. به طوری که ضایعات خوشه‌ای شکل میکروکلسیفیه که در ۹۰٪ بیماران مشاهده می‌شود، مهمترین شاخص در تایید تشخیص مثبت رادیولوژیک است، خصوصا زمانی که بیمار نشانه‌های بالینی کمی دارد و تاریخچه‌ای در مورد زمان ابتلاء به انگل مشخص نیست که این موضوع بیشتر در مناطق روستایی اتفاق می‌افتد (۴). بیمار گزارش شده نیز از مناطق روستایی قوچان بوده و نیز این ضایعات در کیست‌های طحالی با همین مشخصه، در سیتی اسکن بیمار گزارش شده است.

از حدود ۱۰-۱۵ سال گذشته، انتشار و شیوع اکتینوکوکوس مولتی لوکولاریس در روباه قرمز افزایش یافته است و یک بررسی نشان داده است که بیش از ۵۵۰ مورد انسانی کیست آلوئولار بین سال‌های ۱۹۸۲ - ۲۰۰۰ شناسایی شده است که بیشتر آنها از فرانسه، آلمان و سوئد بودند (۱۳). در ایران بیش از چند مورد انسانی گزارش نشده است (۳). خصوصا زمانی که

در بررسی میکروسکوپی در نمونه‌ها لایه کوتیکولار نازک و لاملر و فراگمانته و لایه ژرمیناتیو نامشخص، بدون اسکولکس مشهود بود (شکل ۲).



شکل ۲ - نمای میکروسکوپی کیست هیداتید آلوئولار طحال برای نشان دادن بافت طحال و ساختمان کیستیک مولتی لوکولار محتوی ماده نکروتیک (رنگ آمیزی H&E با درشت‌نمایی ۱۰×۴۰)

بیمار پس از یک هفته از انجام عمل جراحی با حال عمومی خوب از بیمارستان با درمان دارویی آلبندازول (۴۰۰ میلی‌گرم) دوبار در روز به مدت ۶ ماه مرخص گردید.

بحث

اکتینوکوکوس مولتی لوکولاریس با اندازه ۳/۷-۱/۲ میلی‌متر کرم‌نواری روباه است که در اثر رشد لارو آن در میزبان واسط، بیماری مزمن و کشنده‌ای ایجاد می‌شود که اکتینوکوکوزیس آلوئولار هم نامیده می‌شود (۱، ۷، ۱۳). این شکل از کیست هیداتید نسبت به اکتینوکوکوزیس گرانولوزوس شیوع کمتری دارد. کرم بالغ در روده میزبان نهایی، روباه و گاهی سگ و گربه و دیگر سگ‌سانان زندگی می‌کند و تخم‌ها از طریق مدفوع آزاد می‌شود؛ خوردن تصادفی خاک و سبزیجات آلوده می‌تواند سبب عفونت در انسان شود. تخم در دئودنوم باز می‌شود و انکوسفر به داخل مخاط روده نفوذ می‌کند و به وسیله جریان خون به بافت‌ها و ارگان‌ها می‌رود و در بافت میزبان واسط (موش یا انسان) تبدیل به کیست هیداتید آلوئولار می‌شود (۷-۱۲). در این بیماری کبد شایعترین ارگان درگیر است و در بیش از ۹۰ درصد بیماران، کبد آلوده می‌شود اما درگیری طحال نادر است و کمتر از ۵٪ موارد انسانی، درگیری کبد را نشان داده‌اند. ۷۰٪ درگیری در لوب راست کبد و ۶۰ درصد در ناحیه

نتیجه گیری

وجود بیماری در استان خراسان نشان می دهد که در این منطقه سیکل زندگی انگلی اکینوкокوس مولتی لوکولاریس برقرار است و احتمال آلودگی انسان به طور اتفاقی محتمل می باشد. کنترل دوره زندگی اکینوкокوس مولتی لوکولاریس در طبیعت مشکل خواهد بود، زیرا میزبانهای وحشی در آن دخالت دارند. مسئولان بهداشتی باید این مسئله را جدا مورد توجه قرار دهند تا از لحاظ کنترل و پیشگیری آلودگیهای احتمالی برنامه ریزی و پیگیری لازم انجام گردد و ضمناً همکاران جراح و پاتولوژیست نیز با توجه به احتمال انتقال بیماری در ایران، کیست هیداتید آلوئولار را در تشخیص های افتراقی خود در مورد بیماران مشکوک به هیداتیدوزیس یا ضایعات مشابه با نمای شبه کارسینومی مد نظر داشته باشد.

تشکر و قدردانی

نویسندگان از واحد سمعی و بصری بیمارستان امام (رضاع) مشهد که در تهیه اسلایدهای ماکروسکوپی و میکروسکوپی تلاش نموده اند و سرکار خانم قاسمیان که در امر تایپ این مجموعه ما را یاری نموده اند، کمال تشکر را دارند.



References:

- 1- Sezgin O, Altintas E, Saritas U, Sahin B. Hepatic alveolar echinococcosis: clinical and radiologic features and endoscopic management. *Gastroenterol* 2005; 39(2):160-7.
- 2- Sreter T, Szell Z, Varga I. Human alveolar echinococcosis: an emerging zoonosis in Hungary and Europe. *Orv Hetil* 2004; 145(32): 1655-63.
- ۳- اطهری عمید، انصاری ناصر و همکاران: اکینوкокوس گرانولوزوس. در: کرم شناسی پزشکی، انتشارات نوردانش، ۱۳۸۲، ص ۱۶۲-۱۶۳.
- 4- Czermak BV, Unsinn K M, Gotwald T, Waldenberger P, Freund MC, Bale RJ, et al. *Echinococcus multilocularis* Revisited. *AJR* 2001; 176:1207-1212.
- ۵- گارسیا لین، بروکنر دیوید: انگل شناسی پزشکی و روش های تشخیص در انگل شناسی، ترجمه محمد فلاح، دانشگاه علوم پزشکی همدان، ۱۳۷۱، ص ۲۵۷-۲۵۹.
- 6- Algros MP, Majo F, Bresson-Hadni S, Koch S, Godard J, Cattin F, et al. Intracerebral alveolar echinococcosis. *Infection* 2003; 31(1):63-5.
- ۷- اورمزدی هرمزد: کرم های نواری انگلی. در: کرم شناسی پزشکی، موسسه انتشارات جهاد دانشگاهی، ۱۳۷۴، ص ۵۵۹-۵۶۱.
- ۸- نوا، فرانکلین، براون هرولد: انگل شناسی پزشکی. در: کرم های نواری انسان، ترجمه عمید اطهری، آبیژ، ۱۳۸۱، ص ۲۲۴.
- 9- Walker M, Baz, A. Isolation and characterization of a secretory component of *Echinococcus multilocularis* Metacystodes potentially involved in Modulating the Host – parasite Interface. *Infection and Immunity* 2004; 72(1):527-536.
- 10- Henttonen H, Fuglei E, Gower CN, Haukialmi V, Ims RA, Niemimaa J, et al. *Echinococcus multilocularis* on Svalbard: introduction of an intermediate host has enabled the local life-cycle. *Parasitology* 2001; 123(6): 547-52.
- 11- Gottstein B, Jacquier P, Bresson-Hadni S, Eckert J. Improved primary immunodiagnosis of alveolar echinococcosis in humans by an enzyme-linked immunosorbent assay using the Em2plus antigen. *Clin Microbiol* 1993; 31: 373-376.
- 12- Gottstein B. Purification and characterization of a specific antigen from *Echinococcus multilocularis*. *Parasite Immunol* 1985; 7:201-212.
- 13- Craig P. *Echinococcus multilocularis*. *Curropin Infect Dis* 2003; 16(5): 437- 44.
- 14- Mamuti W, Yamasaki H, Sako Y, Nakao M, Xiao N, Nakaya K, et al. Molecular cloning, expression and serological evaluation of an 8 kilodalton subunit of antigen B from *Echinococcus multilocularis*. *J Clin Microbiol* 2004; 42(3):1082-8.
- 15- Keshoofy M. Alopecia areata universalis following high dose mebendazole therapy for hydatid disease. *Irn J Med Sci* 1996; 21(3&4):175.

بیمار نشانه های بالینی کمی دارد و تاریخچه ای در رابطه با زمان ابتلا به انگل وجود ندارد که بیشتر در مناطق روستایی با آن مواجه می شویم (۴).

بیمار گزارش شده از مناطق روستایی قوچان بوده و احتمال ارتباط با سگ و یا روباه و نیز مصرف سبزیجات آلوده برای وی محتمل می باشد.

گزارش این بیمار از این نظر حائز اهمیت می باشد که تا به حال موردی از اکینوкокوس مولتی لوکولاریس در استان خراسان مشاهده نشده است و این اولین مورد بیماری اکینوкокوزیس آلوئولار در این استان است و ضمناً جایگزینی اکینوкокوس مولتی لوکولاریس در طحال نیز نادر بوده و در ایران فقط دو مورد در سال ۱۹۹۶ در بیمارستان مدرس تهران گزارش گردیده است. که در سونوگرافی کیست هایی در اندازه های مختلف در کبد و طحال یک زن ۴۶ ساله و یک مرد ۵۰ ساله همراه یک آسیت ملایم مشاهده شده بود (۱۵).

بیمار مورد گزارش از مناطق روستایی قوچان بوده است و احتمال ارتباط با میزبانهایی نظیر سگ و روباه و نیز مصرف سبزیجات آلوده وجود داشته است.