



## موردنگاری

## گزارش یک مورد پارگی قلب به دنبال سگته حاد قلبی

\*محمد عباسی تشنیزی<sup>۱</sup>، قاسم سلطانی<sup>۲</sup>، رامین خامنه باقری<sup>۳</sup> MD<sup>۱</sup> فوق تخصص جراحی قلب و عروق، استادیار گروه جراحی، استادیار گروه بیهوشی، <sup>۳</sup>دستیار قلب و عروق

تاریخ دریافت: ۸۵/۹/۲ - تاریخ پذیرش: ۸۶/۷/۲۳

## خلاصه

**مقدمه:** پارگی بطن به دنبال انفارکتوس میوکارد یکی از مشکلات کلینیکی وخیم همراه با مرگ و میر بالا است. هدف از این مطالعه معرفی یک بیمار با پارگی قلب می باشد.

**معرفی بیمار:** یک مرد ۷۳ ساله با پارگی بطن چپ و تامپوناد به دنبال انفارکتوس میوکارد طی یک عمل جراحی اورژانس با موفقیت تحت درمان قرار گرفت. عمل جراحی با استفاده از پمپ قلبی- ریوی انجام شد. طبق روش Nunez و با استفاده از یک تکه پیچ PTFE محل پارگی ترمیم شد. بیمار طی یک پی گیری ۱۲ ماهه همچنان زنده می باشد.

**کلمات کلیدی:** انفارکتوس میوکارد، پارگی بطن، ترمیم با پیچ

## مقدمه

همراه با مرگ ناگهانی به علت هموپریکاردیوم و تامپوناد قلبی است (۲).

اکثر پارگی های قلب در قسمت جانبی و میانی بطن چپ ایجاد و معمولاً به دنبال انفارکتوس ناحیه تحتانی - خلفی - جانبی به علت بسته شدن شریان سیرکومفلکس می باشد و پارگی نوک قلب معمولاً کمتر دیده شده است.

هدف از گزارش این مقاله ارائه شرح حال یک بیمار با پارگی قلب به دنبال انفارکتوس حاد بوده است.

عوارض مکانیکال یک سگته حاد قلبی (AMI) شامل پارگی دیواره آزاد قلب، دیواره بین بطنی و عضلات پایلاری می باشد. این حوادث ۴-۲۴٪ تمام عوارض را شامل می گردد (۱). برای اولین بار پارگی دیواره آزاد قلب به دنبال سگته قلبی در سال ۱۶۴۷ توسط ویلیام هاروی<sup>۱</sup> شرح داده شد. مطالعات اتوپسی نشان می دهد که پارگی دیواره آزاد قلب ۱۰ مرتبه بیشتر از VSD به دنبال سگته قلبی دیده می شود. پارگی قلب اغلب طی ۵ روز اول پس از سگته قلبی به وجود می آید. تشخیص پارگی دیواره آزاد قلب بسیار مهم است زیرا معمولاً

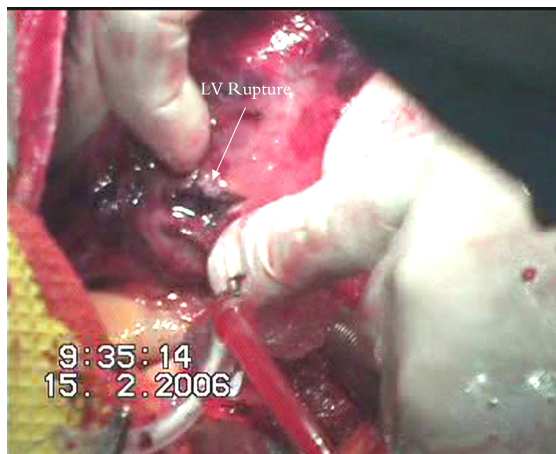
\*مشهد- بیمارستان امام رضا (ع)- بخش جراحی قلب، تلفن: ۷۶۸۹۶۲۷ - ۸۵۲۵۳۰۷ (اتاق عمل جراحی قلب) - نویسنده رابط

email: Dr mabbasi@yahoo.com

<sup>۱</sup> William Harvey

## شرح حال بیمار

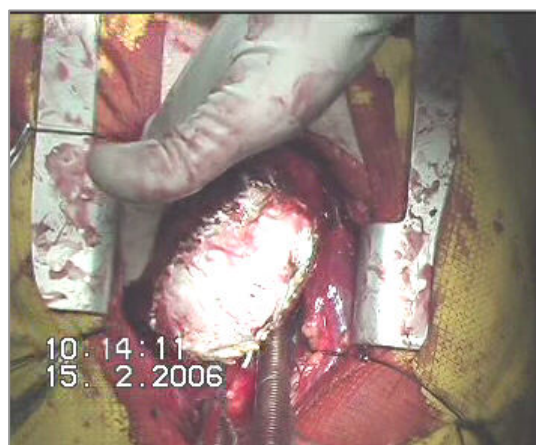
حفره پریکارد تخلیه و تحت پمپ قلبی - ریوی و ایست کامل قلبی ناحیه پارگی در دیواره قدامی و لترال رویت شد (شکل ۳).



شکل ۳ - پارگی در بطن چپ

پارگی ابتدا با بخیه های ماترس افقی که با دو نوار داکرون تقویت شده بود ترمیم گردید.

سپس توسط یک پیچ گورتکس (PTFE) ناحیه فوق پوشیده و به سطح اپیکارد سالم با نخ پرولن به صورت مداوم دوخته شد. (روش Nunez در شکل ۴).

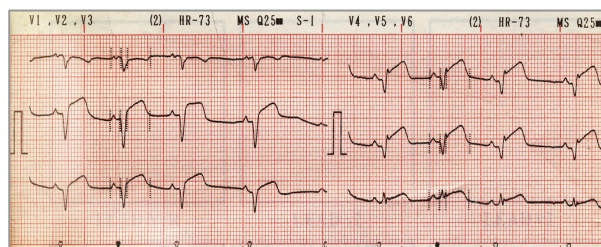


شکل ۴ - ترمیم پارگی به روش Nunez

پس از اتمام عمل بیمار به ICU منتقل و بعد از ۶ ساعت لوله تراشه وی خارج گردید. بیمار پس از ۷ روز بستری در بیمارستان با حال عمومی خوب ترخیص گردید. بیمار به مدت یک سال پیگیری شد و در حال حاضر بیمار زنده و از نظر عملکرد قلبی در کلاس NYHA 1 می باشد.

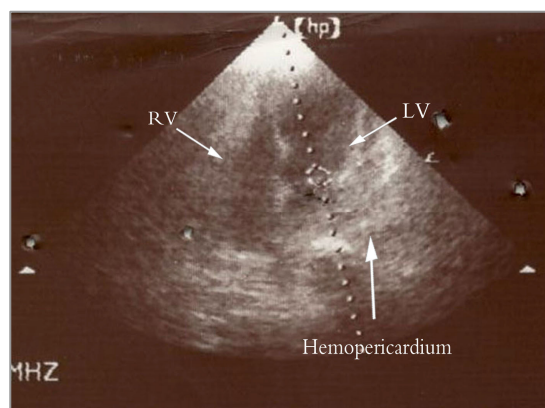
بیمار یک آقای ۷۳ ساله بود که با تشخیص انفارکتوس حاد قلبی در بخش اورژانس قلب بیمارستان امام رضا (ع) بستری و تحت درمان استرپتوکیناز قرار گرفت.

بیمار سابقه ای از علائم ایسکمی قلبی در گذشته ذکر نمی کرد. علائم بیمار از حدود ۴ ساعت قبل از ورود و با درد ناگهانی در ناحیه قدام سینه با انتشار به دست چپ شروع شد. در الکتروکاردیوگرافی انجام شده تغییرات موج ST به صورت بالا رفتن آن در لیدهای قدامی تا V1 - V6 دیده شد (شکل ۱).



شکل ۱ - الکتروکاردیوگرافی انفارکتوس وسیع قلبی

بیمار با تشخیص انفارکتوس حاد تحت درمان با استرپتوکیناز قرار گرفت. هشت ساعت بعد درد بیمار شدت یافته و فشار خون بیمار به طور ناگهانی سقوط می کند. سریعاً اکوکاردیوگرافی انجام و برای وی تشخیص احتمالی تامپوناد به دنبال پارگی قلب مطرح می گردد (شکل ۲).



شکل ۲ - اکوکاردیوگرافی نشان دهنده خون در پریکارد

به علت وضعیت بحرانی بدون انجام آنژیوگرافی بیمار سریعاً به اتاق عمل منتقل و تحت عمل جراحی قرار گرفت. بعد از باز کردن پریکارد حدود ۵۰۰ سی سی خون و لخته از داخل

## بحث

اگر چه عارضه پارگی قلب کمتر از ۱٪ سکتة های قلبی را شامل می شود اما مسئول ۷۳٪ مرگ و میر بیمارستانی بعد از انفارکتوس قلبی است (۳).

عوامل خطر زای پارگی قلب شامل: سن بالا ( $>60$ )، اولین سکتة قلبی، سکتة قلبی تمام جداری، جنس مؤنث، عملکرد خوب بطن چپ، فشار خون بالا و کولترال های ضعیف می باشد (۳-۵).

تشخیص پارگی قلب باید بر اساس یافته های کلینیکی حدس زده شود. شایعترین یافته ها شامل: کاهش فشار خون، سنکوپ و جدایی الکترومکانیکال می باشد.

یافته های الکتروکاردیوگرافی معمولاً غیر اختصاصی و شامل بالا رفتن قطعه ST، پایین بودن ارتفاع موج QRS، معکوس شدن موج T و تأخیر هدایتی داخل بطنی است. یافته های اکوکاردیو گرافیک شامل افیوژن پریکاردیال با فیزیولوژی تامپوناد و گاهی تشخیص خود پارگی قلب است (۶).

آنژیوگرافی عروق کرونر معمولاً شایعترین محل گرفتاری LAD و پس از آن سیر کامفلکس بوده و RCA به ندرت در گیر می باشد (شکل ۴).

معمولاً همه بر این باورند که پارگی به علت نازک شدن و دیلاتاسیون ناحیه انفارکتة است که به علت بالا رفتن استرس دیواره باعث پارگی شده است.

معمولاً سه نوع پارگی از نظر کلینیکال و پاتولوژیک وجود دارد که شامل:

۱- خون ریزی ناگهانی که باعث مرگ ناگهانی می شود (شایعترین) که معمولاً ظرف ۲۴ ساعت از انفارکتوس رخ می دهد.

۲- پارگی از طریق یک بافت نکروزه میوکارد با تشکیل لخته.

۳- خون ریزی به داخل فضای پریکارد که معمولاً آهسته بوده و به سمت تشکیل آنوریسم پیش و امید به زندگی چند روزه دارد (۵).

مطالعات گوناگون نشان داده اند که درمان زودرس با داروهای فیبرینولیتیک باعث افزایش زودرس پارگی دیواره آزاد قلب می گردد. علی رغم این درمان فیبرینولیتیک همراه با افزایش امید به زندگی کلی بوده و میزان تشکیل آنوریسم و در نتیجه پارگی دیررس قلب به دنبال آن را کاهش داده است.

از نظر آسیب شناسی نقص آندوکاردیال نسبتاً کوچک و خون از طریق میوکارد مسیر کوچکی ایجاد و به صورت تراوش از طریق منافذ ایجاد شده در اپیکارد به داخل پریکارد راه پیدا می کند.

این ضایعه بهتر است به جای پارگی آزاد بطن به عنوان هماتوم خون ریزی دهنده شناخته شود. به همین خاطر این ضایعه را به راحتی نمی توان ترمیم کرد چون به صورت یک منفذ ساده که اطراف آن را میوکارد سالم احاطه کرده باشد نیست و بافت ادماتو و شکننده در اطراف پارگی، بخیه ها را به خوبی نگه نمی دارد (۵).

چون پارگی قلب معمولاً منجر به مرگ می گردد لذا به محض تشخیص بیمار می باید سریعاً برای درناژ و ترمیم پارگی به اتاق عمل انتقال یابد. در بیماران با شک به پارگی دیواره بطنی پریکارد یو سنتز الکتیو نباید انجام گیرد زیرا باعث جابجایی ترومبوس و تشدید خون ریزی می شود. ولی در مواردی که بیمار از نظر همودینامیک ناپایدار و مشکوک به تامپوناد بوده تا آماده شدن اتاق عمل و انتقال بیمار، به منظور حفظ جان بیمار می توان پریکاردیو سنتز اورژانس را انجام داد (۳).

## نتیجه گیری

به طور کلی با حدس پارگی قلب به دنبال سکتة قلبی و در صورت وخامت حال بیمار و نبود زمان کافی برای آنژیوگرافی با انجام یک اکو ترانس توراسیک به عنوان تنها وسیله تشخیصی بیمار باید سریعاً به اتاق عمل منتقل و تحت درناژ پریکارد و ترمیم پارگی قلب قرار بگیرد (به عنوان تنها شانس زنده ماندن بیمار).

**References:**

1. Hurst H, Dmitri S, Peter Y, et al. The rapid diagnosis of pseudoaneurysm formation in left ventricular free wall rupture. *Journal of invasive cardiology* 2006; 50: 712-716
2. Lawrence H.C, L henry edmund. *Cardiac surgery in adult* Mc Graw-Hill 2003; 26:702-703
3. Becker et al. A composite view of cardiac rupture in the united states national registry of myocardial infarction. *JACC* 1996; 27:1321-26.
4. Schuster EH, Bulkley BH. Expansion of transmural infarction: A pathophy siologic factor in cardiac rupture. *Circulation* 1979; 60:1532-38.
5. Slater et al. Cardiogenic shock due to cardiac free wall rupture or tamponade after acute myocardial infarction: A report from the shock trial registry *JACC* 2000; 36:1117-22.
6. Lopez A, sendong G. Diagnosis of subacute ventricular wall rupture after acute myocardial infarction: Sensitivity and specificity of clinical hemodynamic and echocardiographic criteria. *JACC* 1992; 19: 1145-53.