

بررسی صحت تشخیصی فروزن سکشن‌های حین عمل در بیماری هیرشپرونک

خلاصه

مقدمه

با توجه به استفاده وسیع و نتایج عالی عمل جراحی یک مرحله ای در بیماری هیرشپرونک که وابسته به نتایج صحیح فروزن سکشن‌های حین عمل در این موارد خواهد بود، این مطالعه به بررسی صحت تشخیصی فروزن سکشن‌های انجام شده طی این عمل و میزان و علل خطاهای احتمالی صورت گرفته می‌پردازد.

روش کار

این مطالعه مقطعی- توصیفی کلیه کودکانی را که در فاصله سال‌های ۱۳۷۹-۱۳۹۰ در بیمارستان کودکان دکتر شیخ تحت بیوپسی فروزن سکشن جهت تشخیص بیماری هیرشپرونک قرار گرفته بودند، شامل گردید. تجزیه و تحلیل داده‌های مشاهده شده توسط نرم افزار SPSS انجام شد. برای توصیف نمونه‌ها از روش‌های آماری توصیفی شامل شاخص‌های مرکزی، پراکندگی و توزیع فراوانی استفاده شد.

نتایج

تعداد ۹۹ بیمار در مجموع تحت ۱۰۶ فروزن سکشن حین عمل قرار گرفتند. محدوده سنی بیماران ۴ روزه تا ۱۹ ساله و با میانگین ۳ ماه بود. شایع‌ترین محل نمونه برداری رکتوم (۹/۴۴٪) و پس از آن سیکموئید (۲۸٪) بود. میانگین تعداد برشهای فروزن بررسی شده به ازاء هر نمونه ۲۷/۹ بوده است. یک مورد عدم تطابق تشخیصی مثبت کاذب وجود داشت که منجر به عمل جراحی اضافه جهت حذف قطعه باقیمانده گردیده بود. عامل خطای اصلی در این مورد آرتیفکت ناشی از انجماد و اشکالات تکنیکی در برش نمونه بود. بنابراین صحت تشخیصی فروزن سکشن معادل ۹۹/۷٪ تعیین گردید.

نتیجه‌گیری

می‌توان از فروزن سکشن به عنوان روشی قابل اعتماد جهت بررسی بیماران مشکوک به هیرشپرونک استفاده نمود. مشروط به در نظر داشتن این اصل که دستیابی به نتایج عالی وابسته به دقت در تهیه برش‌های فروزن سکشن با کیفیت مناسب و تعداد بیشترین برش‌ها جهت بررسی دقیق توسط پاتولوژیست خواهد بود.

کلمات کلیدی: برش‌های دائمی، بیماری هیرشپرونک، جراحی یک مرحله ای، فروزن سکشن

۱ ننا زابلی نژاد*
۲ مهران هیرادفر
۳ مهدی فرزادنیا
۴ محمد خواجه دلویی
۵ سروش استیلیایی

۱- دانشیار پاتولوژی، دانشگاه علوم پزشکی

مشهد، مشهد، ایران

۲- دانشیار جراحی اطفال، دانشگاه علوم

پزشکی مشهد، مشهد، ایران

۳- استادیار پاتولوژی، دانشگاه علوم پزشکی

مشهد، مشهد، ایران

۴- دانشیار پزشکی اجتماعی، دانشگاه علوم

پزشکی مشهد، مشهد، ایران

۵- دانشجوی پزشکی، دانشگاه علوم پزشکی

مشهد، مشهد، ایران

*مشهد- بیمارستان کودکان دکتر شیخ، گروه

پاتولوژی، مشهد، ایران

تلفن: ۰۵۱۱-۷۲۶۹۰۲۱-۹۸+

email:zabolinejadn@mums.ac.ir

تاریخ دریافت: ۹۰/۶/۱۶- تاریخ پذیرش: ۹۰/۱۲/۲۵

مقدمه

بیماری هیرشپرونک یک اختلال حرکتی مادرزادی روده با شیوع ۱ در هر ۵۰۰۰ تولد زنده است که به علت فقدان سلول های گانگلیونی پاراسمپاتیک در جدار قسمت های دیستال روده ایجاد شده و منجر به انقباض مداوم بخش مبتلا و انسداد کولونیک می گردد. اگر چه بررسی های رادیولوژیک و مانومتريک از روشهای اسکرینینگ معمول محسوب می شوند اما تشخیص قطعی با انجام بیوپسی از رکتوم و مشاهده فقدان سلولهای گانگلیونی در جدار محرز می گردد (۱، ۲). روش کلاسیک درمان بیماری هیرشپرونک شامل دو یا سه مرحله جراحی می باشد. در مرحله اول، کولوستومی در دوران نوزادی جهت تخلیه کولون در سطحی که توسط بیوپسی و فروزن سکشن حین عمل تعیین می شود انجام می پذیرد. مرحله بعد که ۳-۱۲ ماه بعد صورت می گیرد، شامل حذف قسمت بدون گانگلیون و آناستوموز قسمت سالم روده به کانال آنال از طریق شکم و پرینه می باشد (۳). در سال های اخیر تمایل به استفاده از روش های یک مرحله ای و بدون کولوستومی اولیه که در آن تمام مراحل طی یک عمل جراحی انجام می شود و عوارض و هزینه کم تری در پی دارد، افزایش یافته است (۴، ۵). تکیه بر نتایج فروزن سکشن حین عمل در روش های جراحی یک مرحله ای، اهمیت صحت تشخیصی فروزن سکشن را دو چندان می سازد. متأسفانه در غالب گزارشات ارا نه شده اخیر بویژه در داخل کشور با توجه به نتایج به دست آمده توصیه به استفاده از فروزن سکشن در این خصوص نمی گردد (۶). از عواملی که سبب مشکل در تفسیر برشهای فروزن سکشن حین عمل می گردد می توان به خطاهای نمونه برداری، مشکلات تکنیکی و مهمتر از همه تشخیص سلولهای گانگلیونی با توجه به نمای نابالغ این سلولها در دوره نوزادی اشاره نمود (۷).

هدف از این مطالعه ارزیابی نتایج و تعیین صحت تشخیصی فروزن سکشن حین عمل در بیماری هیرشپرونک ضمن مشخص نمودن فاکتور های مسئول خطاهای احتمالی و همچنین ارائه راهکارهای مناسب جهت پیشگیری از آن بوده است.

روش کار

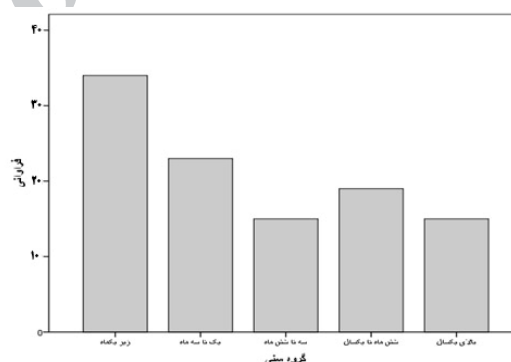
در این مطالعه مقطعی- توصیفی کلیه کودکانی که طی یک دوره ۱۰ ساله (از ۱۳۷۹-۱۳۹۰) و بر اساس یافته های بالینی و رادیولوژیک، با تشخیص احتمالی هیرشپرونک در بیمارستان کودکان دکتر شیخ مشهد تحت فروزن سکشن قرار گرفته و اطلاعات آنها در بخش پاتولوژی موجود است جمعیت مورد مطالعه را تشکیل داده اند. روش نمونه برداری در تمامی موارد بیوپسی سروروسکولار و روش جراحی غالب بیماران به شیوه پولاترو ترانس آنال یک مرحله ای OSTAPT¹ بوده است. (لازم به ذکر است که جهت کلیه بیماران توضیحات لازم و آگاه کردن آنها براساس توضیح چند مرحله ای بودن اعمال متداول و نیاز به لاپاراتومی و مقایسه آن با روش یک مرحله ای از راه مقعد داده شده و رضایت کتبی اخذ گردیده است) بدین صورت که حین عمل جراحی برداشتن نمونه ها از انتهایی ترین نقطه مشکوک به نبود سلول های گانگلیونی و در حداقل فاصله ۲-۳ سانتیمتر پروگزیمال به خط دندانه ای شروع شده و در صورت عدم مشاهده سلول گانگلیونی در برشهای فروزن، نمونه های بعدی جهت بررسی فرستاده شده و با مشاهده سلول گانگلیونی آناستوموز به مقعد انجام شده است. برشهای فروزن توسط کرایوستات Leica CM1850 و به ضخامت ۴ میکرون و با رنگ آمیزی H&E تهیه شده است. در مورد تمامی نمونه ها پس از انجام فروزن سکشن، پاساژ روتین و تهیه برشهای دائمی نیز صورت گرفته است. اطلاعات استخراج شده از فایل پاتولوژی شامل سن، محل بیوپسی، تعداد بیوپسی، تعداد برشهای انجام شده جهت هر بیوپسی، نتایج فروزن سکشن و نیز نتایج مربوط به برشهای دائمی بوده است. همچنین کلیه اسلایدهای میکروسکوپی مربوط به برش های فروزن و دائمی توسط پاتولوژیست دیگر (خارج از مرکز فوق و بدون اطلاع از نتایج قبلی) مورد بازبینی قرار گرفته است. در صورت وجود عدم تطابق بین نتایج برش های دائمی و فروزن سکشن لام ها مجدداً جهت تعیین عامل خطا بازبینی شده و بر اساس اطلاعات پرونده و پیگیری بیماران پیامد های بالینی این خطا بر بیمار تعیین گردیده است. تجزیه و تحلیل داده های مشاهده شده توسط نرم افزار SPSS

¹One Stage Trans Anal Pull-Through

انجام شد. برای توصیف نمونه ها از روش های آماری توصیفی شامل شاخص های مرکزی، پراکندگی و توزیع فراوانی استفاده شد.

نتایج

تعداد ۹۹ بیمار شامل ۶۵ پسر (۶۵/۶٪) و ۳۴ دختر (۳۴/۴٪) در مجموع تحت ۱۰۶ فروزن سکشن حین عمل قرار گرفتند. فروزن سکشن حین عمل جراحی در یک کودک سه بار، پنج کودک دو بار و در بقیه یک نوبت انجام شده بود. محدوده سنی بیماران ۴ روزه تا ۱۹ ساله با میانه ۳ ماه بود. ۳۲/۱٪ بیماران زیر یک ماه، ۶۷/۹٪ زیر ۶ ماه و ۵۸/۸٪ زیر یکسال سن داشتند (نمودار ۱). در مجموع ۳۷۹ نمونه و به طور میانگین ۳/۶ نمونه (بیشترین تعداد نمونه های برداشته شده تا دیده شدن سلول های گانگلیونی ۱۳ نمونه بوده است) در هر عمل از بیماران گرفته شده بود. از این ۳۷۹ نمونه، ۱۰۵/۸ و به طور میانگین ۲۷/۹ برش میکروسکوپی به ازاء هر نمونه تهیه شده (بیشترین تعداد ۸۴ برش از یک نمونه بوده است). شایع ترین محل نمونه برداری رکتوم ۱۷۰ مورد (۴۴/۹٪) و پس از آن سیگموئید ۱۰۶ مورد (۲۸/۰٪) بوده است (جدول ۱).



نمودار ۱- توزیع فراوانی سنی بیماران مورد مطالعه

جدول ۱- توزیع فراوانی محل نمونه برداری در بیماران

مورد مطالعه

محل نمونه برداری	فراوانی	درصد
رکتوم	۱۷۰	۴۴/۹
سیگموئید	۱۰۶	۲۸/۰
کولون نازل	۵۵	۱۴/۷
کولون عرضی	۲۵	۶/۶
کولون صاعد	۶	۱/۶
سکوم و آپاندیس	۹	۲/۴
روده باریک	۱۵	۴/۰
مجموع	۳۷۹	۱۰۰

از میان ۶۷ نفر (۶۷/۶٪) که بر اساس نتایج برش های دائمی تشخیص هیرشپروننگ در آن ها به اثبات رسیده بود، ۴۴ مورد (۶۵/۶٪) از نوع قطعه کوتاه، ۱۴ مورد (۲۰/۸٪) از نوع بلند، ۲ مورد (۲/۹٪) تمام کولون و ۷ مورد (۱۰/۴٪) از نوع گسترده بوده است. از مجموع ۳۷۹ نمونه ارسال شده جهت فروزن سکشن ۱۰ نمونه به علت ناکافی بودن (برداشت از عضله مخمط و یا بافت چربی و نیز عدم وجود عضله صاف کافی) از مطالعه حذف گردیدند. از مجموع ۳۶۹ نمونه باقیمانده، در ۲۰۷ مورد نتیجه فروزن سکشن منفی واقعی و در ۱۶۱ مورد مثبت واقعی بوده است. اما عدم تطابق بین نتایج فروزن سکشن و برش های دائمی فقط در یک بیمار مشاهده گردید. این بیمار شیرخوار دختر ۹ ماهه بود و نمونه مورد نظر از سکوم و ابتدای کولون صاعد برداشته شده و در فروزن سکشن وجود سلول های گانگلیونی گزارش گردید. بر اساس نتایج فروزن سکشن، ساب توتال کولکتومی و پولترو کولون صاعد انجام شد. پس از مشخص شدن نتیجه برش های دائمی (۲۴ ساعت پس از عمل) و مثبت کاذب بودن نتیجه فروزن سکشن در نمونه سکوم با توجه به احتمال به دست آوردن عملکرد طبیعی روده ها در مواردی که طول قطعه بدون گانگلیون کوتاه باشد، بیمار پیگیری شد. پس از حدود یکماه بیمار تحت میکتومی خلفی به شیوه لین قرار گرفت و ایلئوستومی بیمار بسته شد. به علت عدم حصول نتیجه مناسب و بروز علائم انسدادی، حدود دو ماه بعد بیمار تحت پروکتکتومی پارشیل دیستال جهت حذف قطعه باقیمانده قرار گرفت. بیمار مذکور در حال حاضر ۸ ساله و بدون علائم بارز بوده و کیفیت زندگی طبیعی دارد. مهم ترین فاکتورهای خطا در این مورد آرتیفکت ناشی از انجماد و اشکالات تکنیکی در برش نمونه ها شناسایی گردید. بنابراین صحت تشخیصی فروزن سکشن در این مطالعه ۹۹/۷٪ تعیین شد.

بحث

بیماری هیرشپروننگ بیماری نسبتاً شایعی است که تقریباً در تمام نژاد ها دیده می شود و می تواند با علائم بیوست مزمن و دوره های انسدادی تاثیر منفی بارزی بر کیفیت زندگی بیماران بگذارد. علاوه بر این در موارد شدید، هیرشپروننگ یک بیماری بالقوه کشنده است که می تواند در اثر اتروکولیت بعدی و یا

به عنوان عامل خطا استفاده از نظر پاتولوژیست دوم را در هنگام پولترو یک مرحله ای توصیه نموده اند (۷).

در کشورمان نیز چند مطالعه در این مورد انجام شده است. در بررسی رهبر بر ۹۹ بیمار میزان تطابق کلی بین فروزن سکشن و برش های دائمی ۹۷٪ گزارش گردید. از این میان ۲۴ نمونه مربوط به بیماران هیرشپرونک بود که میزان تطابق در این گروه ۱۰۰٪ بود (۱۴). در مطالعه اصلان آبادی و همکاران بر ۸۰ مورد احتمالی هیرشپرونک مطابقت نتایج فروزن و برش های دائمی ۸۹/۱۷٪ گزارش شد (۱۵). همچنین در مطالعه روزرخ و همکاران بر ۲۱۰ کودک که با شک به هیرشپرونک تحت بیوپسی تمام ضخامت رکتوم قرار گرفته بودند، صحت تشخیصی فروزن سکشن ۸۰/۴٪ تعیین گردید (شامل ۱۸ مورد منفی کاذب و ۷ مورد مثبت کاذب) و مولفان استفاده از فروزن سکشن را به عنوان تنها پایه انجام عمل جراحی تک مرحله ای توصیه نمودند (۶).

نکته بسیار مهمی که در هیچیک از مطالعات فوق مورد توجه و اشاره قرار نگرفته است تعداد برشهای بافتی مورد ارزیابی از هر نمونه در فروزن سکشن است که می تواند به عنوان یک عامل تاثیر گذار قابل ذکر باشد. اگرچه در سایر موارد فروزن سکشن نظیر تشخیص بدخیمی در ضایعات تومورال و یا تعیین وضعیت مارژین آن بررسی یک برش مناسب کافی خواهد بود اما جهت تعیین وجود یا عدم وجود سلول گانگلیونی به ویژه در گروه سنی نوزادان با توجه به سختی شناسایی این سلولها حتی در برشهای دائمی بررسی تعداد بیشتر برش احتمال خطا را به میزان قابل توجهی کاهش خواهد داد (۲، ۱). در مقایسه با مطالعات قبلی انجام شده بیشترین گروه سنی بیماران زیر یک ماه بوده اند. با اینکه به نظر می رسد شانس بروز خطا در این گروه بیشتر باشد اما هیچ مورد مثبت یا منفی کاذبی در این گروه سنی مشاهده نشد. در نمونه های پرمنت مربوط به ساکشن بیوپسی روده ارزیابی حداقل ۵۰ برش جهت اطمینان از عدم وجود سلول گانگلیونی در غالب منابع پیشنهاد می گردد و به نظر می رسد که ارزیابی تعداد هرچه بیشتر برش با کیفیت مناسب در نمونه های فروزن نیز تاثیر قابل توجهی در ممانعت از بروز خطا بویژه موارد منفی کاذب در تشخیص بیماری هیرشپرونک داشته باشد (۲). دقت، تجربه و حوصله پاتولوژیست در ارزیابی برشهای فروزن که به طور سریال

انسداد عملکردی و پرفوراسیون روده ها سبب مرگ گردد. از این رو تشخیص صحیح و درمان زودرس آن دارای اهمیت ویژه ای است (۳).

درمان جراحی کلاسیک هیرشپرونک وابسته به استفاده از فروزن سکشن به عنوان راهنما جهت تعیین سطح کولوستومی می باشد. از حدود سال ۱۹۸۰ روش های یک مرحله ای و بدون کولوستومی اولیه، که با توجه به کاهش تعداد اعمال جراحی و عوارض پایین نتایج چشمگیری داشته است، مورد توجه واقع شده است (۸-۱۱). به علاوه از آنجا که شایع ترین فرم بیماری، فرم قطعه کوتاه است، اغلب بیماران را می توان از راه آنال (OSTAPT) درمان نمود که خطر و عوارض همراه کولوستومی و لاپاراتومی را ندارد (۸، ۵). اهمیت صحت نتایج فروزن سکشن در روش های یک مرحله ای که در آن تشخیص بیماری، حذف و آناستوموز روده در یک مرحله و با تکیه بر نتایج فروزن سکشن انجام می شود دوچندان است.

تطابق تشخیصی نتایج بیوپسی فروزن و برش های دائمی در بیماری هیرشپرونک در مطالعات مختلف بین ۶۷٪ تا ۱۰۰٪ ذکر شده است. در بررسی مایا^۱ بر ۸۰ بیمار میزان مطابقت نتایج بین برشهای فروزن و برشهای دائمی در بیوپسی های اولیه رکتوم ۶۷٪ و در کل نمونه ها ۸۹٪ ذکر شده بود. مولفان میزان خطا را چشمگیر در نظر گرفته و تکیه بر نتایج فروزن را توصیه نکرده اند (۱۲). همچنین فروجیا^۲ صحت تشخیصی فروزن سکشن بر ۹۶ کودک مبتلا به هیرشپرونک که بین سال های ۱۹۸۷-۲۰۰۲ در انگلستان تحت عمل جراحی دوهمال قرار گرفته بودند ۸۸/۵٪ گزارش نمود (۱۳).

در مطالعه شایان بر ۳۰۴ کودک که در رابطه با هیرشپرونک تحت عمل جراحی قرار گرفته بودند، ۹۷٪ موارد مطابقت کامل بین نتایج دو روش وجود داشت. گرچه میزان خطا در این مطالعه پایین بوده، مولفان بر نتایج بالینی خطرناک ناشی از خطای تشخیصی فروزن سکشن بخصوص در بیمارانی که در آن ها پولترو یک مرحله ای بدون کولوستومی اولیه انجام می شود تاکید کرده و به علت درصد بالای خطای تفسیری پاتولوژیست

¹Maia

²Farrugia

مشروط بر در نظر داشتن این اصل که دستیابی به نتایج عالی وابسته به دقت در تهیه برش های فروزن سکشن با کیفیت مناسب و تعداد بیشتر این برش ها جهت بررسی دقیق توسط پاتولوژیست خواهد بود.

و تعداد حداقل ۸ برش بر هر اسلاید و توسط تکنیسین آموزش دیده تهیه گردیده است ضمن دقت نظر و همکاری جراح در برداشت از محل مناسب و حجم کافی بافت، از فاکتورهای موثر در حصول نتایج قابل قبول است.

تشکر و قدردانی

از تکنیسین های محترم بخش آسیب شناسی بیمارستان کودکان دکتر شیخ مشهد خانم ها حسینی و نیکونام که با زحمات ایشان امکان دستیابی به نتایج مطلوب فوق میسر گردید قدردانی می شود.

نتیجه گیری

در مطالعه حاضر صحت تشخیصی فروزن سکشن حین عمل در بررسی بیماران مشکوک به هیرشپروننگ معادل ۹۹/۷٪ تعیین شد و بر این اساس می توان از این روش به عنوان روشی قابل اعتماد جهت بررسی بیماران مشکوک به هیرشپروننگ استفاده نمود،

References:

- Hart J, Wicox R, Weber CR. The gastrointestinal tract. In: Stocker JT, Dehner LP, Husain AN. Stocker & Dehner's pediatric pathology. 3th ed. Philadelphia: Lippincott Williams & Wilkins; 2011. p. 593-594.
- Gilbert-Barnes E. Potter's Pathology of the Fetus, Infant and Child. 2nd ed. Philadelphia: Mosby; 2007. p. Vol. 2. 1176-1178.
- Holschneider A, Ure B. Hirschsprung's disease. In: Achcraft W, Holcomb G, Murphy P. Pediatric surgery. 4th ed. Philadelphia: Elsevier- Inc; 2005. p. 477-491.
- Aslanabadi S, Ghalehgholab-Behbahan A, Zarrintan S, Jamshidi M, Seyyedhejazi M. Transanal one-stage endorectal pull-through for Hirschsprung's disease: a comparison with the staged procedures. *Pediatr Surg Int* 2008; 24:925-929.
- Hiradfar M, Zabolinejad N, Gharavi M, Ashabeyamin M, Khorram B. Results of one stage transanal resection of large bowel in hirschsprung's disease. *Med J Mashad Univ Med Sci* 2009; 4:219-224
- Rouzrokh M, Jadali F, Gharib A, Khaleghnejad-Tabari A, Tavassoli A, Mohajerzadeh L. Can we rely on frozen sections of a rectal biopsy for one-stage trans-anal pull-through operation in hirschsprung's disease? *Iran J Ped* 2011; 21:72-76.
- Shayan K, Smith C, Langer JC. Reliability of intraoperative frozen sections in the management of Hirschsprung's disease. *J Pediatr Surg* 2004; 39:1345-1348.
- Weidner BC, Waldhausen JH. Swenson revisited: A one-stage, transanal pull-through procedure for Hirschsprung's disease. *J Pediatr Surg* 2003; 38:1208-1211.
- Weinberg M, Klin B, Vinograd I. One-stage surgery for Hirschsprung's disease in children. *Harefuah* 1999; 137: 269-271, 350.
- Ramesh JC, Ramanujam TM, Yik YI, Goh DW. Management of Hirschsprung's disease with reference to one-stage pull-through without colostomy. *J Pediatr Surg* 1999; 34:1691-1694.
- Teeraratkul S. Transanal one-stage endorectal pull-through for Hirschsprung's disease in infants and children. *J Pediatr Surg* 2003; 38:184-187.
- Maia DM. The reliability of frozen-section diagnosis in the pathologic evaluation of Hirschsprung's disease. *Am J Surg Pathol* 2000; 24:1675-1677.
- Farrugia MK, Alexander N, Clarke S, Nash R, Nicholls EA, Holmes K. Does transitional zone pull-through in Hirschsprung's disease imply a poor prognosis. *J Pediatr Surg* 2003; 38:1766-1769.
- Rahbar M, Kanani M, Khazaei S, Shahi M. Diagnostic value of frozen section and permanent sections. *J Babol Univ Med Sci* 2008; 2:31-35.
- Aslanabadi S, Badebarin D, Jamshidi M, Gasemi B, Zarintan S. Comparing the frozen section and permanent section of hirschsprung's disease in one staged surgery. *Med J Tabriz Med Sci Univ* 2010; 4:7-10.