

مورد نگاری

درمان بیماران مبتلا به تنگی شریان کلیه به روش اندوواسکولار: گزارش موارد

تاریخ دریافت: ۹۵/۰۷/۰۱ - تاریخ پذیرش: ۹۵/۰۹/۱۰

خلاصه

مقدمه

تنگی شریان کلیه (RAS) شایعترین علت پرفشاری ثانویه خون می باشد. علیرغم درمانهای گسترده تهاجمی و اندوواسکولر، سودمندی نشان نسبت به درمان دارویی زیر سؤال می باشد. در مواردی، تعبیه استنت در بیماران RAS با منشاء آنرواسکلروزیس مفید است، مانند بیماران با آسیب ثانویه قلبی، فشارخون مقاوم و نفروپاتی ایسکمیک.

معرفی بیمار

بیمار اول در این مطالعه تنگی دو طرفه شریان کلیه داشت (سمت چپ ۱۰۰٪ و سمت راست ۹۰٪) که تظاهراتش با آسیب قلبی، فشارخون مقاوم و نفروپاتی ایسکمیک بود. بیمار دوم و سوم تنگی یک طرفه شریان کلیه به همراه فشارخون مقاوم و بدخیم داشتند. در هر سه بیمار با تعبیه استنت در یک شریان کلیه، بهبودی قابل توجهی حاصل شد و فشارهای بیماران با دو تا سه دارو کاملاً کنترل شد.

نتیجه گیری

تعبیه استنت در موارد خاص RAS می تواند به عنوان روش درمانی سودمند ولی کم خطر مدنظر باشد.

کلمات کلیدی: آنژیوپلاستی کلیوی، پرفشاری خون، درگیری عروق کلیوی

پی نوشت: این مطالعه فاقد تضاد منافع می باشد.

رامین خامنه باقری^۱
 مصطفی احمدی^{*۱}

۱- مرکز تحقیقات پیشگیری آنرواسکلروز، دانشکده پزشکی، دانشگاه علوم پزشکی مشهد، مشهد، ایران

* مشهد - دانشگاه علوم پزشکی مشهد، دانشکده پزشکی، مرکز تحقیقات پیشگیری آنرواسکلروز
 تلفن: ۰۵۱۳۸۰۲۲۷۶۹

Email: rkb.ma.95@gmail.com

مقدمه

تنگی شرایین کلیه (RAS^۱) می تواند در شریان اصلی یا شاخه ها رخ دهد و دو عامل مهم آن آترواسکلروزیس و دیسپلازی فیروماسکولر می باشد. RAS می تواند باعث بروز پر فشاری خون و یا آسیب بافت کلیه (نفروپاتی) شود، که تحت عنوان سندروم عروقی کلیوی^۲ شناخته می شود. در ضمن RAS در زمینه آترواسکلروزیس باعث پیش آگهی بدتر قلبی عروقی خواهد بود. همچنین اگرچه RAS مسئول کمتر از ۳٪ از موارد نارسایی مزمن کلیه (ESRD) می باشد ولی با برطرف کردن تنگی عروق کلیوی احتمال برگشت نارسایی کلیه وجود دارد. شایعترین علت پر فشاری ثانویه خون RAS می باشد. برای ایجاد پر فشاری خون باید حداقل ۸۰٪ تنگی در قطر شریان کلیوی ایجاد شود (۱).

سرنخ های بالینی به نفع تشخیص RAS در یک بیمار با پر فشاری خون شامل شروع در سن بیشتر از ۵۵ سال، پر فشارخون بدخیم یا مقاوم (بخصوص اگر از قبل با درمان بخوبی کنترل شده بوده است)، افزایش سریع کراتینین خون در طی چند ماه یا زودتر، ادم ریه سریع و ناگهانی بدون علت قلبی (Flash pulmonary edema)، اختلاف سایز کلیه ها بیشتر از ۱/۵ سانتی متر در سونوگرافی و همچنین درگیری متعدد در عروق قلبی یا تعیه عروق محیطی.

ادم ریه Flash و ناگهانی به صورت کلاسیک با تنگی دو طرفه و قابل توجه عروق کلیوی همراهی دارد. بخصوص اگر عملکرد بطن چپ در اکوکاردیوگرافی قابل بستری باشد (۱).

افزایش ناگهانی فشارخون^۳ به صورت افزایش فشارخون در حد ۲۲۰/۱۳۰ یا بالاتر به همراه آسیب ارگانه های انتهایی (شامل مغز، قلب، کلیه، رتین عروق خونی) دیده می شود. به همین خاطر تظاهرات این بیماری می تواند به صورت انسفالوپاتی مغزی، خونریزی مغزی، نارسایی حاد کلیه، ادم ریه، ایسکمی یا سکته قلبی یا خونریزی ته چشم خود را نشان دهد.

پر فشاری مقاوم^۴ به صورت پر فشاری خون غیرقابل کنترل با سه دارو یا فشارخونی که حداقل با ۴ دارو (که یکی از آنها

دیورتیک باشد) کنترل نشود. پر فشاری خون مقاوم در بیماران با پر فشاری ثانویه خون شایعتر است و با پیش آگهی بدتر قلبی عروقی و کلیوی همراه می باشد (۱).

در افراد با فشارخون بالا که احتمال RAS بالاست می توان از سونوگرافی کالرداپلر برای غربالگری استفاده کرد (که تنگی های بالای ۶۰٪ را نشان می دهد) ولی روش های دقیقتر تشخیصی شامل CT Angiography و MR Angiography است که حساسیت و ویژگی بالای تشخیصی دارند (۲).

استاندارد طلایی تشخیص استفاده از آنژیوگرافی تهاجمی می باشد. بر این اساس تنگی های شریان کلیوی به سه دسته خفیف (زیر ۵۰٪)، متوسط (۵۰-۷۰٪) و شدید (بالای ۷۰٪) قطر رگ) تقسیم بندی می شود. هر چند این گونه تقسیم بندی به تنهایی دقت کافی برای تعیین ضایعات مهم از نظر همودینامیکی را ندارد.

ضایعات قابل توجه از نظر همودینامیک شامل تنگی بالای ۷۰٪ قطر رگ و یا تنگی های ۷۰-۵۰٪ یکی از موارد زیر می باشد: قطر رگ به همراه اختلاف فشاری بیشتر از ۱۰ mmHg در فشار متوسط شریانی یا بیشتر از ۲۰ mmHg در فشار سیستولیک شریانی در دو طرف تنگی و یا نسبت فشار بعد از تنگی به فشار آنورت (Renal pd/pa) کمتر از ۸۰٪ باشد (۳).

با اینحال هر چند RAS نسبتاً شایع است ولی تعیین اینکه این بیماری عامل برگشت پذیری بروز فشار خون است، کار دشواری می باشد (۴).

معرفی بیمار

بیمار اول آقای ۴۲ ساله بودند با سابقه مصرف زیاد دخانیات و سوء مصرف مواد مخدر که با درد قفسه سینه، فشارخون بالا و غیرقابل کنترل (۲۴۰/۱۳۰ mmHg) و افزایش میزان کراتینین خون (Cr = 4.1) بستری شد. آنزیم های قلبی هم افزایش یافتند. بیمار تحت درمان تزریقی با نیتروگلیسرین با دوز بالا و فوروزامید قرار گرفته ولی پاسخ درمانی حاصل نشد. در بررسی سونوگرافی کالرداپلر تنگی شدید شرایین کلیه دو طرف گزارش شد. با تشخیص سکته حاد قلبی بدون صعود قطعه ST و

¹ Renal Artery Stenosis

² Syndrome Renovascular

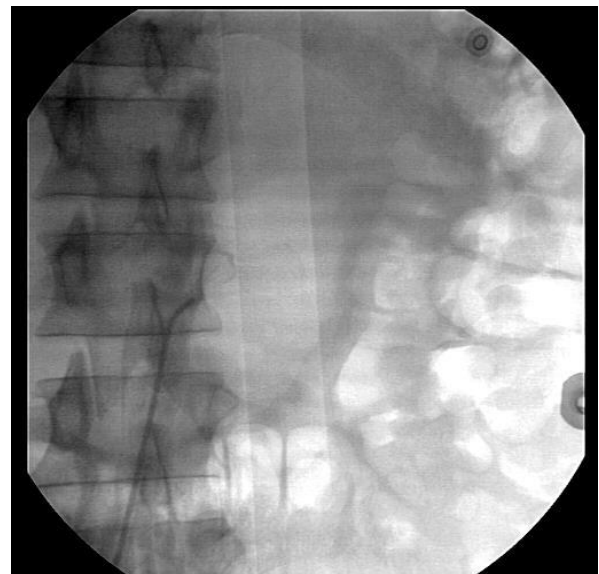³ Hypertension Crisis

⁴ Resistant HTN

فشارهای بیمار در حد ۱۶۰/۱۰۰ کنترل شد. پس از حدود یک هفته، فشار بیمار با سه دسته دارویی شامل بلوک کننده های کلسیم (آملودیپین ۵ mg دو بار در روز) و دیورتیک (فوروزماید ۴۰mg دو بار در روز) به همراه ۵۰ میلی گرم هیدروکلروتیازید در حد ۱۴۰/۸۵ کنترل گردید. در آزمایشات سریال کراتینین، سیر کاهش یافته داشت به طوریکه پس از ۱۳ روز به ۱/۵ رسید.

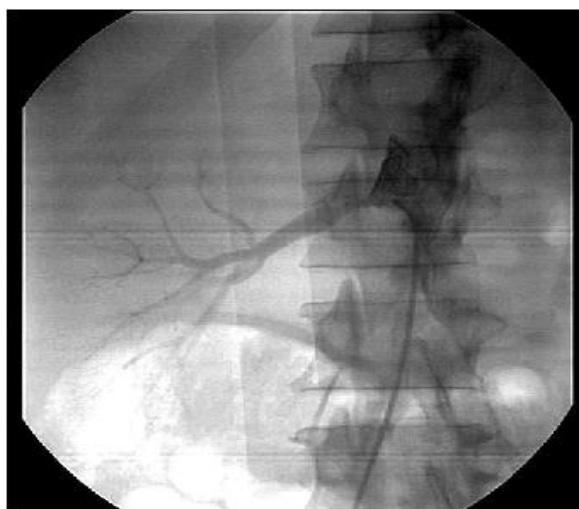
بیمار دوم آقای ۵۲ ساله است که با پر فشاری خون مقاوم به درمان مراجعه کرده است. به طوریکه علی رغم مصرف داروهای ضد فشار خون، فشار بیمار کمتر از ۱۶۰/۱۰۰ نگردیده بوده است. بیمار سابقه دیابت و مصرف شدید سیگار را داشتند. بیمار حملات مکرر کریز فشارخون را در طی ۵ سال اخیر داشتند که چندین بار هم به صورت انسفالوپاتی هایپرتنسیو بوده است. در آخرین نوبت بستری بیمار با فشار ۲۴۰/۱۴۰ و با تنگی نفس به اورژانس مراجعه داشته اند. بیمار تحت درمان تریزیکی داخل وریدی نیتروگلیسرین قرار گرفت (با دوز ۱۰۰mg) ولی با کاهش دوز یا قطع آن فشار مجدداً افزایش می یافت.

در سونوگرافی کالرداپلر از شرایین رنال، تنگی شدید شریان در کلیه چپ گزارش شد. این در حالی است که سایز کلیه های دو طرف در حد قابل قبول بود. کراتینین و GFR بیمار به ترتیب در

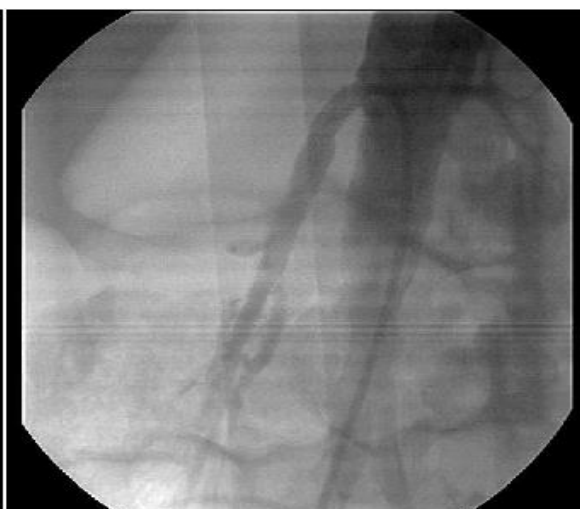

شکل ۱- انسداد کامل دهانه شریان کلیه چپ (بیمار اول)

کریز پر فشاری خون، بیمار تحت آنژیوگرافی اورژانس شرایین کرونر و شرایین کلیوی قرار گرفت. عروق کرونر طبیعی بودند ولی شریان کلیوی سمت چپ انسداد کامل داشت و هیچگونه جریان خونی هم از عروق جانبی وجود نداشت (شکل ۱). شریان کلیوی سمت راست تنگی در حد ۹۵٪ قطر رگ در قسمت ابتدایی آن داشت (شکل ۲-الف). بنابراین بیمار تحت مداخله اورژانس و تعیبه استنت کلیوی (۲۱-۶ mm) در شریان کلیوی راست قرار گرفت (شکل ۲-ب). طی مدت ۲۴ ساعت

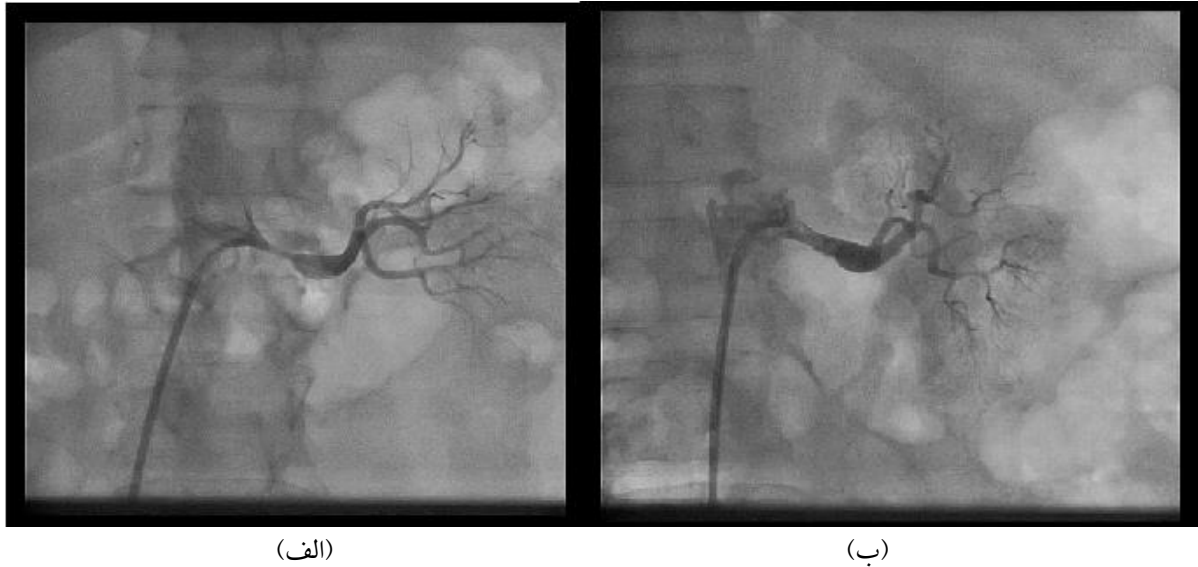

(الف)



(ب)

شکل ۲- شریان کلیه راست در بیمار اول، (الف): تنگی قابل توجه در قسمت ابتدایی، (ب) برطرف شدن تنگی پس از تعیبه استنت.

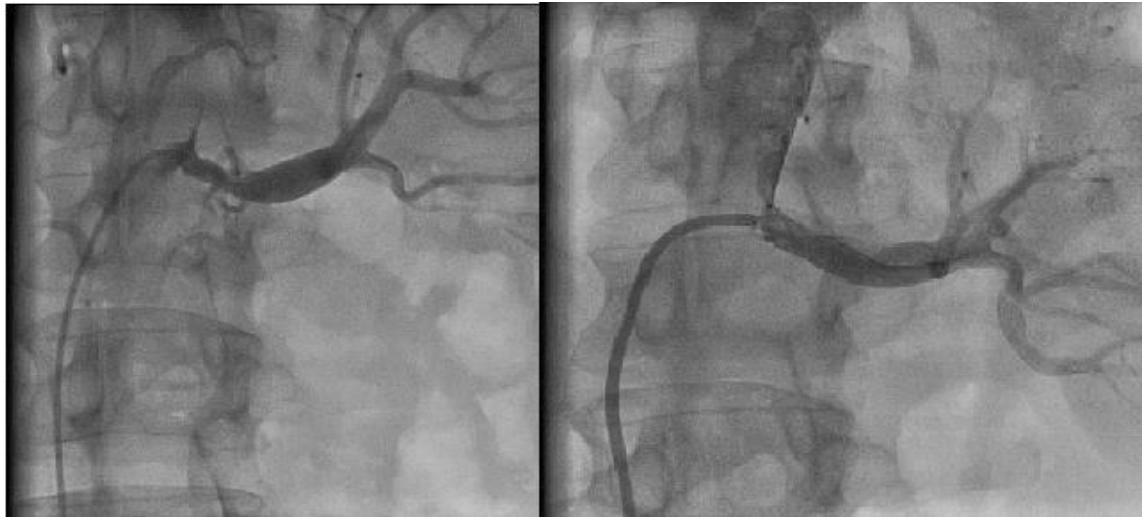

شکل ۳- شریان کلیه چپ در بیمار دوم، (الف): تنگی قابل توجه در قسمت ابتدایی، (ب) برطرف شدن تنگی پس از تعبیه استنت.

همی پارزی و نوار مغز طبیعی با دستور دارویی مرخص می شود. یک سال قبل با شکایت دیس ارتری و فشار خون کنترل نشده در بخش نورولوژی بستری شده که در MRI نمایی شبیه بیماری های دمیلیزان دیده میشود که البته در نهایت با تشخیص بیماری عروقی در زمینه فشارخون کنترل نشده مرخص می شود. آخرین بار با شکایت حملات سرگیجه و عدم تعادل و فشار خون بالا و با تشخیص TIA و رتروبازیلار در ۵ ماه قبل از مراجعه اخیر، در اورژانس اعصاب بستری میشوند. در سی تی اسکن مغز ایشان شواهد درگیری عروق کوچک مغز^۱ مشهود بود که با توصیه به پیگیری درمان فشار خون مرخص می گردند. بیمار تحت بررسی علل پرفشاری خون قرار می گیرد که در سونوگرافی داپلر عروق کلیه تنگی شدید شریان کلیوی چپ گزارش میگردد. سپس جهت ایشان اسکن کاپتوپریل کلیه ها انجام میشود که اندازه هر دو کلیه کاهش یافته بود و عملکرد کلیه راست و چپ به ترتیب در حد ۳۰ و ۷۰٪ بود. کراتینین بیمار در حد ۱/۷ mg/dl و GFR معادل با ۵۵٪ داشت. در اکوکاردیوگرافی هیپرتروفی شدید بطن چپ مشهود بود (ضخامت سپتوم بین بطنی در حد ۲۲ میلی متر). بیمار تحت آنژیوگرافی قرار گرفت که تنگی شدید در حد ٪ در شریان کلیه چپ تایید شد (شکل ۴-الف) و بنا بر این استنت

حد ۱/۵ mg/dl و ۶۰ بود. با توجه به عدم کنترل فشار خون با کاهش دوز دارو تزریق نیتروگلیسرین تصمیم به انجام مداخله زودرس برای بیمار گرفته شد. لذا آنژیوگرافی انتخابی شرایین کلیوی انجام شد که شریان کلیوی راست تنگی قابل توجهی نداشت ولی شریان کلیه چپ تنگی قابل توجه (۹۰٪) در ناحیه ابتدایی شریان داشت و پس از آن هم اتساع مشاهده می شد (شکل ۳-الف). لذا اقدام به تعبیه استنت ۱۸*۶ میلی متری از دهانه شریان کلیه چپ شد (شکل ۳-ب). پس از انجام موفق این مداخله فشار بیمار کاهش یافت و نیتروگلیسرین وریدی کاهش دوز داده شد و سپس قطع شد. بیمار با درمان سه داروی با فشار خون در حد ۱۳۰/۸۰ مرخص شد. در بررسی دوره ای تا ۱۲ ماه بیمار کریز هایپرتنشن نداشت و در بررسی ۲۴ ساعته فشارخون فشار ایشان در حد طبیعی باقی مانده بود. بیمار سوم آقایی ۴۵ ساله دارای فشار خون مقاوم به درمان از چند سال قبل علی رغم درمان روزانه با ۱۰ میلی گرم آملودیپین و ۷۵ میلی گرم متوپرولول و ۱ میلی گرم پرازوسین و ۷۵ میلی گرم کاپتوپریل و با سابقه ۵ بار حملات گذرا ایسکمی مغزی (TIA) از ۱۶ سال قبل بود. بیمار ۲ سال گذشته به علت خونریزی خفیف مغزی (ICH) دچار همی پارزی موقتی سمت چپ گردیده بود که با توجه به بهبود

¹ Small vessel disease



(الف)

(ب)

شکل ۴- شریان کلیه چپ در بیمار سوم (الف): تنگی قابل توجه در قسمت ابتدایی، (ب) برطرف شدن تنگی پس از تعبیه استنت.

جدیدترین مطالعه در این زمینه کارآزمایی CORAL^۲ می باشد که بر ۹۴۷ بیمار با RAS و پرفشاری خون (با فشارخون سیستولیک بالای ۱۵۵ mmHg یا دریافت بیش از ۲ داروی ضد پرفشاری خون) انجام شده است. در این مطالعه میزان تنگی شریان کلیه بین ۸۰٪-۹۹٪ بوده است یا بین ۶۰٪-۸۰٪ به همراه اختلاف فشاری در دو طرف تنگی به میزان ۲۰ mmHg بر اساس این مطالعه بین درمان دارویی مناسب (OMT) و تعبیه استنت در بیماران اختلاف آماری قابل توجهی از نظر مرگ قلبی عروقی یا کلیوی، سکته مغزی، سکته قلبی، بستری مکرر بخاطر نارسایی قلبی و همچنین نارسایی پیشرونده کلیوی وجود نداشته است. با این وجود در این مطالعه بیماران با شکست دارویی و بسیاری از بیماران پرخطر بررسی نشده اند(۴).

بنابراین در مجموع بسیاری از بیماران وجود دارند که نحوه درمان آنها طبق مطالعات انجام شده تاکنون نامشخص است. بنابراین افراد خیره از از انجمن قلب آمریکا در سال ۲۰۱۴، نقشه راهی را مشخص کردند که در آن بیماران از نظر نمای بالینی به سه دسته از نظر نیاز به تعبیه استنت تقسیم می شوند که در جدول زیر نمایش داده می شوند^۱:

بیمار اول طبق این تقسیم بندی هم آسیب قلبی (ادم ریه Flash،

۲۱-۷ میلی متر در این رگ تعبیه شد (شکل ۴-ب). پس از آن فشار خون بیمار با دو دارو (آملودیپین و کاپتوپریل) بخوبی کنترل شد.

بحث

مطالعات متعدد و همچنین یک متآنالیز اخیر برشش کارآزمایی بزرگ کنترل شده تصادفی (RCT) نشان داد که ایمنی و اثر بخشی تعبیه استنت در شریان کلیوی را در مقابل درمان دارویی کامل در بیماران RAS از لحاظ کنترل پرفشاری خون یا کاهش پیشرفت ایسکمی کلیوی برتری قابل توجهی ندارد. با این وجود بسیاری از افراد متخصص و خیره معتقدند که ضعف در طراحی این کارآزماییهای بالینی و همچنین انتخاب بیمار، شدت ضایعات عروقی و حجم نمونه، باعث ایجاد محدودیت در بکارگیری نتایج این مطالعات شده است(۳).

به عنوان مثال در کارآزمایی ASTRAL^۱ که بزرگترین کارآزمایی در این زمینه با ۸۰۶ بیماری می باشد. فقط ۴۰٪ بیماران تنگی شریان کلیه در حد ۵۰٪ تا ۷۰٪ داشتند و بیماران پرخطر (مانند ادم ریه ناگهانی و شدید) که بیشترین سود را از تعبیه استنت می برند از این مطالعه حذف شده بودند.

^۲ CORAL: Cardiovascular Outcomes in Renal Atherosclerotic Lesion.

^۱ ASTRAL: Angiography and Stenting for Renal Artery Lesion.

| | |
|--------------------------------|---|
| Appropriate Care | <ul style="list-style-type: none"> • Cardiac Disturbance Syndromes (Flash Pulmonary Edema or acute coronary syndrome (ACS)) with severe hypertension • Resistant HTN (Uncontrolled hypertension with failure of maximally tolerated doses of at least three antihypertensive agents, one of which is a diuretic, or intolerance to medications) • Ischemic nephropathy with chronic kidney disease (CKD) with eGFR < 45 cc/min and global renal ischemia (unilateral significant RAS with a solitary kidney or bilateral significant RAS) without other explanation |
| May Be Appropriate Care | <ul style="list-style-type: none"> • Unilateral RAS with CKD (eGFR < 45 cc/min) • Unilateral RAS with prior episodes of congestive heart failure (Stage C) • Anatomically challenging or high risk lesion (early bifurcation, small vessel, severe concentric calcification, and severe aortic atheroma or mural thrombus) |
| Rarely Appropriate Care | <ul style="list-style-type: none"> • Unilateral, Solitary, or Bilateral RAS with controlled BP and normal renal function. • Unilateral, solitary, or bilateral RAS with kidney size < 7 cm in pole-to-pole length • Unilateral, Solitary, or Bilateral RAS with chronic end stage renal disease on hemodialysis > 3 months. • Unilateral, Solitary, or Bilateral renal artery chronic total occlusion |

| CARDIAC DISTURBANCE | RESISTANT HYPERTENSION | ISCHEMIC NEPHROPATHY |
|---|---|---|
| Hemodynamically Significant RAS with: <ul style="list-style-type: none"> • Recurrent unexplained CHF OR • Sudden, unexplained pulmonary edema. (Class I, LOE B) | RAS with: <ul style="list-style-type: none"> • Accelerated, Resistant or Malignant HTN • HTN with unilateral small kidney • HTN with medication intolerance (Class IIa; LOE B) | RAS and CRI with: <ul style="list-style-type: none"> • Bilateral RAS OR • RAS to a solitary functioning kidney (Class IIa; LOE B) |
| RAS and Unstable Angina (Class IIa; LOE B) | | RAS and CRI with <ul style="list-style-type: none"> • Bilateral RAS OR • RAS to a solitary functioning kidney (Class IIa; LOE B) |
| | | RAS and CRI with unilateral RAS (2 kidneys present). (Class IIb; LOE C) |
| | | Asymptomatic bilateral or solitary viable kidney with hemodynamically significant RAS (Class IIb, LOE C) |
| | | Asymptomatic Unilateral hemodynamically significant RAS in a viable kidney (Class IIb, LOE C) |

جدول ۱- تقسیم بندی بیماران با تنگی شریان کلیه بر اساس نمای بالینی از نظر نیاز به تعبیه استنت^۲.

موارد پرفشاری بدخیم خون تلقی می گردد و علاوه بر آن فشارخون بیمار با سه دارو هم کنترل نشده بود و لذا ایشان هم در گروه اول درمانی طبقه بندی می شوند و از درمان با تعبیه استنت سود می برند. (کلاس IIa).

بیمار سوم هم مشابه بیمار دوم کاندید تعبیه استنت گردید، با این تفاوت که با توجه به سابقه یک نوبت خونریزی خفیف مغزی بیمار پرخطرتری محسوب می شوند. (کلاس IIa)

سکته قلبی بدون صعود قطعه ST (NSTEMI) و هم فشارخون مقاوم و بدخیم و هم ایسکمی کلیوی (افزایش Cr به ۴/۵) داشتند. در ضمن تنگی عروق کلیوی به صورت دو طرفه و شدید بود. بنابراین در مجموع بیمار جزء گروه مناسب برای تعبیه استنت بودند (کلاس I).

بیمار دوم هم به دلیل چندین نوبت انسفالوپاتی هیپرتانسو (که آسیب مغز بعنوان آسیب اندام های انتهایی محسوب می شود) از

دوگانه (آسپرین ۸۰ mg/dl و کلوییدوگرل ۷۵mg/dl) دریافت می کردند و پس از آن آسپرین را به مدت طولانی دریافت می کنند. در نهایت تعبیه استنت در موارد مشخصی از RAS را می توان به عنوان یک روش درمانی کمکی بسیار موثر و در عین حال کم خطر مدنظر قرار داد.

نتیجه گیری

تعبیه استنت در موارد خاص RAS همچون بیماران با آسیب قلبی ناشی از آن، فشارخون مقاوم و غیرقابل کنترل و همچنین نفروپاتی ایسکمیک، می تواند به عنوان روش درمانی سودمند و کم خطر مدنظر باشد.

تشکر و قدردانی

سیاس ویژه از همکاران محترم نفرولوژیست دانشگاه علوم پزشکی مشهد داریم که از مشاوره با آنان در درمان بیماران کمال استفاده را بردیم.

ریسک عوارض تعبیه استنت کمتر از ۲٪ است و شایعترین عوارض شامل عوارض مربوط به محل ورود به شریان فمورال (هماتوم، سودوآنوریسم، فیستول شریانی وریدی و ترمبوز وریدهای عمقی) می باشد. عوارض با شیوع کمتر شامل هماتوم خلف صفاقی، دایسکشن آئورت، آمبولی آتروم، انفارکتوس کلیوی و نارسایی کلیه ناشی از ماده حاجب می باشد (۴).

بیمار اول و دوم عارضه قابل توجهی نداشتند. بیمار سوم دچار افزایش کراتی نین تا حد ۲/۴mg/dl شد که با هیدراتاسیون کامل به مدت ۴ روز، کراتی نین ظرف ۵ روز به حد اولیه برگشت نمود.

در طی بررسی های دوره ای بیماران پس از تعبیه استنت (که بین ۳ تا ۱۲ ماه از عمل آنها گذشته بود) فشارخون بیماران با ۲ یا ۳ دارو کنترل شده باقی مانده بود و میزان کراتی نین بین ۱/۵-۱/۱ در بیماران متفاوت بود.

بیماران حداقل یک ماه و حداکثر ۶ ماه داروی آنتی پلاکت

References

1. Victor RG, Libby P. Systemic Hypertension. In: Mann DL, Zipes D, Libby P. Management. 10th ed. Braunwald's Heart Disease A Textbook Of Cardiovascular Medicine, Elsevier Saunders; 2015.p. 953-975.
2. Parikh SA, Shishehbor MH, Gray BH, White CJ, Jaff MR. SCAI expert consensus statement for renal artery stenting appropriate use. Catheter Cardiovasc Interv 2014; 84:1163-1171.
3. Jennings CG, Houston JG, Severn A, Bell S, Mackenzie IS, Macdonald TM. Renal artery stenosis-when to screen, what to stent? Curr Atheroscler Rep 2014; 16:416.
4. Mark PB, Schiffrin EL, Jennings GL, Dominiczak AF, Wang JG, De Buyzere M, et al. Renovascular hypertension: to stent or not to stent? Hypertension 2014; 64:1165-1168.

Case Report

Endovascular treatment of patients with renal artery stenosis: A case series

Received: Received: 22/09/2016 - Accepted: 30/11/2016

Ramin Khameneh Bagheri¹
Mostafa Ahmadi^{1*}

*1-Assistant professor of Interventional
Cardiology, Division of Cardiovascular,
Vascular Surgery Research Center,
Mashhad University of Medical Sciences,
Mashhad, Iran*

** Mashhad- Division of Cardiovascular,
Vascular Surgery Research Center,
Mashhad University of Medical Sciences
Tel: 09151670061
Email: rkb.ma.95@gmail.com*

Abstract

Introduction: Renal artery stenosis (RAS) is the most common cause of secondary systemic hypertension. The efficacy of endovascular treatment of patients with RAS, who achieved antihypertensive optimal medical treatment (OMT), is unclear. But it may be useful in some selected clinical scenarios, including cardiac disturbance, resistant hypertension and ischemic nephropathy.

Case Report: Our first patient suffered from resistant hypertension with end organ damages (EOD), due to significant bilateral RAS. In the second and third patients, the severe unilateral RAS was presented by resistant and malignant hypertension. In all three patients, hypertension had become under control by medical treatment after renal artery stenting.

Conclusion: It seems that renal artery stenting is an effective and safe adjuvant approach in addition to the medical treatment of patients with RAS, in whom their hypertension is not only unresponsive to the OMT, but also causes EOD.

Key words: Angioplasty, Hypertension, RAS

Acknowledgement: There is no conflict of interest.