

فلج دیررس عصب مدیان Median در اثر آنوریسم کاذب تراماتیک Traumatic شریان ulnar

دکتر سید محمد جواد مرتضوی

استادیار بخش ارتوپدی بیمارستان امام

دکتر محمود فرزانه

دانشیار بخش ارتوپدی بیمارستان امام

خلاصه

ضایعات ایزوله شریانی بدون آسیب عصبی همراه شایع نیستند. عدم تشخیص و در نتیجه ترمیم به موقع ضایعات جزئی (Partial) شریان ممکنست منجر به ایجاد آنوریسم کاذب و در نتیجه آن آسیب عصبی تاخیری ناشی از فشار آنوریسم کاذب شود. در این مقاله ما به معرفی آقای ۳۰ ساله ای می پردازیم که در اثر ضربه چاقو در حین نزاع دچار زخمی به طول یک سانتی متر در ناحیه Proximal Dorso-ulnar ساعد می شود. زخم بیمار در مرکز دیگری سوتور می شود. بیمار بعد از چند روز دچار علائم پارستزی (parasthesia) و اختلال حرکتی در مسیر عصب Median می شود. در هنگام عمل جراحی یک آنوریسم کاذب حجیم به ابعاد ۸×۱۰×۸ مشاهده شد که از یک پارگی طولی Partial شریان اولنار منشا گرفته و در داخل غلاف عصب مدیان نفوذ کرده، رشته های آن را تحت فشار قرار داده بود. آنوریسم کاذب برداشته شد و حذف فشار روی عصب مدیان انجام گردید. شریان اولنار مسدود شد. پس از ۳ ماه علائم بالینی و الکتروفیزیولوژیک بیمار تقریباً به طور کامل برطرف شد. انجام جراحی تشخیصی دقیق در مواردی که بیمار با ضربه نافذ اندام مراجعه کرده و زخم خونریزی دهنده دارد لازم و ضروری است، زیرا عدم شناخت و درمان به موقع آسیب شریانی میتواند منجر به صدمه تاخیری عصب در اثر آنوریسم کاذب شود. واژه های کلیدی: آنوریسم کاذب شریانی، کمپرسن عصب مدیان، زخم های نافذ ساعد.

مقدمه

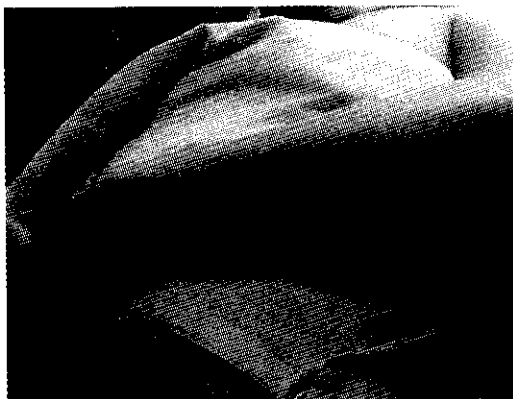بر آگاهی از آناتومی دقیق محل، مکانیسم هائی را که می تواند آسیب های عصبی - عروقی ایجاد کند را بشناسد. در این مقاله ما ضمن معرفی یک مورد بیمار، به شرح آنوریسم کاذب به عنوان یکی از مکانیسم های آسیب تاخیری عصب در ضربه ها نفوذی شریان می پردازیم.

معرفی بیمار

آقای ح. ع. ۳۰ ساله به دلیل محدودیت حرکتی در انگشتان دست چپ به درمانگاه مراجعه می نماید. مشکل وی از چهار

تراماهای Truma نافذ در اندام ها به خصوص اندام فوقانی یکی از علل شایع مراجعه بیماران به درمانگاه های اورژانس می باشد. این تراماها می تواند در اثر حوادث و یا در اثر نزاع رخ دهد. در مواردی که این عارضه در اثر نزاع و چاقو رخ دهد، ارزیابی دقیق آسیب های وارده اهمیت بیشتری می یابد. در بسیاری از موارد علیرغم کوچک بودن محل ورود ضربه نافذ آسیب های ایجاد شده وسیع و با اهمیت می باشد، لذا در بسیاری از موارد جراحی تشخیصی این ضایعات تنها راه تعیین میزان وسعت ضایعه می باشد. پزشک معالج می بایست علاوه

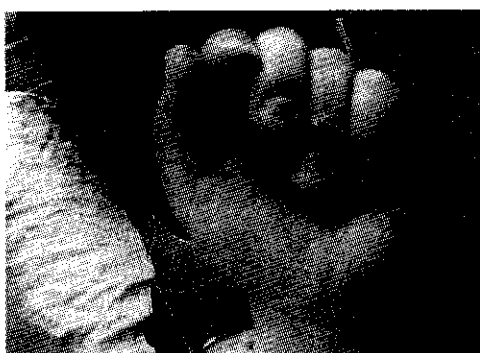هفته قبل به دنبال ورود چاقو در حین نزاع به قسمت ابتدائی و پشتی اولنار ساعد چپ شروع شده است (شکل یک).



شکل یک - محل ورود چاقو در دورسو اولنار و پروگزیمال ساعد چپ

درد به تابلوی بیماری اضافه می شود. در معاینه به عمل آمده از بیمار در معاینه عروقی نبض رادیال (*radial*) به طور طبیعی ملموس بود ولی نبض اولنار قابل لمس نبود. در معاینه عصبی به عمل آمده اختلال حسی واضح به صورت افزایش *2PD two point discrimination* در مسیر عصب مدیان و نیز اختلال حرکتی به صورت عدم توانائی در *Apposition* و *Flexion* (خم کردن) مفصل *IP* شست و نیز خم کردن مفاصل *PIP* و *DIP* انگشتان ۲ و ۳ بود.

بیمار در ابتدا به جز خونریزی از محل زخم هیچگونه عارضه دیگری نداشته است. زخم بیمار توسط پزشک دیگری دوخته می شود و در آن زمان بیمار علائم درگیری عصبی نداشته است. پس از دو یا سه روز بیمار متوجه کرختی و محدودیت حرکتی در انگشتان و نیز تورم و کبودی در ناحیه ساعد می شود که به توصیه پزشک معالج تحت درمان آنتی بیوتیک و مسکن و فیزیوتراپی قرار می گیرد. به تدریج درد و تورم ناحیه ساعد بیشتر و نیز محدودیت حرکتی و کرختی انگشتان افزایش می یابد و محدودیت باز شدن آرنج به دلیل



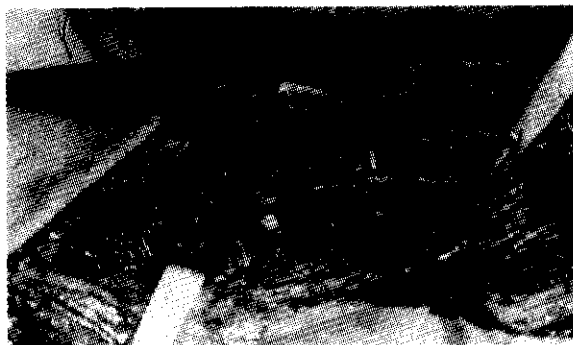شکل دو - الف . اختلال در آپوزیشن. ب. اختلال در فلکشن انگشتان ۱ و ۲ و ۳

دیاگنوستیک (*Electro diagnostic*) گزارش آسیب متوسط عصب میانی دست (*Median*) شده بود اما در گزارش هم به این نکته اشاره شده بود که محل ورود چاقو و مسیر آن

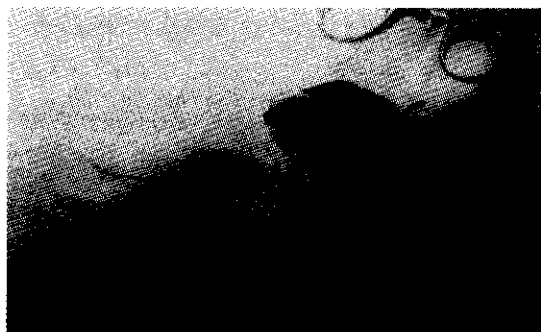در ناحیه پروگزیمال سطح (*Volar*) ساعد توده ای سفت به ابعاد ۸ در ۱۰ سانتی متر و غیر متحرک ملموس بود. حرکات چرخشی ساعد به دلیل درد محدود بود. در مطالعات الکترو -

و به ابعاد $8 \times 10 \times 8$ و پر از خون لخته شده درست خارج آرنج روی عصب مدیان (میانی) فشار آورده است (شکل های سه و چهار).

نمی تواند از نظر آناتومیک آسیب به عصب میانی دست (*Median*) را توجیه نماید. بیمار کاندید عمل جراحی جهت *explore* عصب مدیان گردید. با برش (*Volar*) از ناحیه چین قدامی آرنج پوست باز شد و پس از کنار زدن عضله *Pronatortrase* مشاهده گردید که توده ای با جدار مشخص



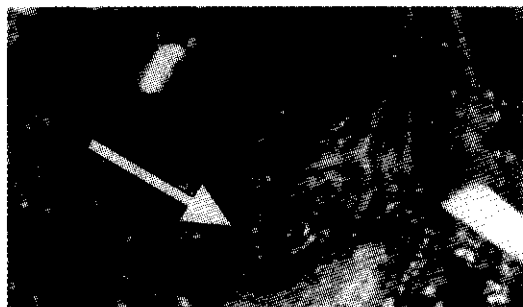
شکل سه - محل کیمبرشن عصب مدیان توسط پسودو آنورسم. تغییر رنگ عصب کاملا واضح است.



شکل چهار - جدار پسودو آنورسم

شریان *explore* گردید که دچار پارگی نسبی طولی شده بود (شکل ۵). به دلیل شکننده بودن جدار شریان امکان ترمیم وجود نداشت و شریان بسته (*Ligator*) شد.

با دایسکشن توده متوجه شدیم که توده از شریان اولنار ۳ سانتی متر دیستال به محل دوشاخه شدن شریان بازویی منشعب شده است.



شکل پنج - محل آسیب پارشیل شریان اولنار

استخوان مجاور (۹)، و یا اثر فشاری بر عصب مجاور مراجعه نماید (۶).

درگیری اعصاب محیطی در اثر فشار آنوریسم کاذب در اندام فوقانی و تحتانی گزارش شده است، که در اغلب موارد به صورت گزارش موردی می باشد. در اندام فوقانی فشار بر شبکه براکیال (۱۰،۱۱)، عصب رادیال (۱۲)، عصب اینترآوسئوس (*Posterior Intraseus*) خلفی، عصب اولنار (۱)، و عصب *Axillary* (۱۳) توسط آنوریسم کاذب در مقالات ذکر شده است.

فشار عصب مدیان توسط پسودوآنوریسم در نواحی مختلف اندام فوقانی و در اثر هرگونه ضایعه نافذ شریان ها ممکن است رخ دهد. در بررسی مقالات، آنوریسم کاذب ورید براکیال (۱۴)، آنوریسم کاذب شریان براکیال (۱۵،۱۶)، آنوریسم کاذب شریان *Axillary* (۱۷)، آنوریسم شریان مدیان (۱۸،۱۹) به عنوان عوامل فشار عصب مدیان در اندام فوقانی ذکر شده اند. ما هیچ مقاله ای که در آن پسودوآنوریسم شریان اولنار به عنوان عامل کمپرسن عصب مدیان مطرح شده باشد پیدا نکردیم.

مشابه تمامی سندرومهای فشار اعصاب محیطی، پیش آگهی بهبودی بستگی به تاخیر در تشخیص و درمان دارد. بنابر این تشخیص به موقع و درمان مناسب در زمان زودرس، می تواند بهبودی کامل حسی و حرکتی عصب را تضمین نماید (۱۲،۱۳).

بر اساس این بیمار می توان دوباره بر این نکته تاکید نمود که در صدمات جزئی و نفوذی، هر گاه به آسیب شریان مشکوک هستیم انجام جراحی تشخیصی به طور معمول لازم و ضروری است، زیرا تاخیر در تشخیص صدمه شریانی می تواند منجر به ایجاد صدمه عصبی بر اثر آنوریسم کاذب شود (۱).

در بیمارانی که محل تشریحی ضربه های نفوذی با درگیری عصبی بیمار منطبق نیست، یکی از عواملی که می تواند به طور غیر مستقیم باعث درگیری فشاری عصب شود، آنوریسم کاذب در شریان های مجاور است. در بیمار ما، محل ورود چاقو و امتداد آن به هیچوجه توجیه کننده برای درگیر عصب مدیان بر اثر ضربه های نفوذی نبود.

بلافاصله پس از عمل جراحی بیمار از بهبود حس و حرکت در دست چپ احساس رضایت میکرد و در پیگیری های به عمل آمده پس از ۳ ماه کلیه فانکشن های حسی و حرکتی عصب مدیان دست مبتلا تقریباً نرمال شده بود. مطالعه الکتروفیزیولوژیک مجدد در این زمان بهبودی تقریباً کامل را نشان می داد.

بحث

آنوریسم های ضربه ای می توانند به صورت واقعی یا کاذب باشند که بر اساس میزان صدمه به جدار شریان می باشد. آنوریسم های واقعی در حقیقت گشادی هائی (*Dilatation*) هستند که در اثر صدمه جزئی (*Partial*) جدار عروق رخ می دهند و اغلب به دنبال تراماهای *blunt* به وجود می آیند. آنوریسم های کاذب یا *PseudoAneurysm* اغلب در اثر تروماهای (*Truma*) نفوذی ایجاد می شوند که پارگی کامل در جدار شریان ایجاد می کند و در نتیجه آن یک هماتوم در خارج شریان تشکیل می شود که در اطراف آن یک جدار *Fibrotic* (فیبروتیک) ایجاد می گردد (۱).

آنوریسم های تراماتیک اندام فوقانی اگرچه نادرند ولی وجود دارند. در یک بررسی در مورد فیستول های (*Fistula*) شریانی و وریدی و آنوریسم های کاذب در جنگ ویتنام فقط ۱۳ درصد موارد مربوط به شریان براکیال یا اولنار بودند (۲). در بررسی مقالات در صورتی که گزارش های مربوط به مجروحین جنگی را در نظر بگیریم، تعداد موارد مربوط به پسودو آنوریسم شریان اولنار در ساعد بسیار محدود است (۱ و ۳ و ۵). در هیچکدام از این گزارش ها درگیری عصب مدیان به دنبال آنوریسم کاذب شریان اولنار گزارش نشده است. تنها در یکی از این مقالات، درگیری عصب اولنار بر اثر فشار آنوریسم کاذب شریان اولنار بیان شده است (۱).

به طور کلی آنوریسم کاذب در اندام فوقانی معمولاً با تاخیر ۲ تا ۳ ساله بعد از ضربه ها اولیه و با علائم درد و تورم پیشرونده بروز می کند (۶). همچنین آنوریسم کاذب می تواند با عوارض مربوط به آن یعنی عفونت (۷)، سندرم کمپارتمنت (*Compartment syndrome*) (۸)، خوردگی

نتیجه گیری

بیمار از آسیب عصبی به دنبال ضربه های نفوذی در اندام شاکی است در صورت عدم تطابق محل تشریحی ورود ضربه و عارضه عصبی رخ داده، می بایست آنوریزم کاذب شریان را به عنوان یکی از عوامل در نظر داشت، به خصوص اگر عارضه عصبی با تاخیر بعد از ضربه شروع شده باشد.

در بیمارانی که بر اثر ضربه نفوذی چاقو یا شیشه دچار زخم در اندام فوقانی یا تحتانی می شوند، در صورتی که از محل زخم خونریزی وجود دارد علیرغم طبیعی بودن نبض ها می بایست آسیب های شریانی را مد نظر داشته، در صورت هرگونه شکی اقدام به جراحی تشخیصی نمود. در مواردی که

منابع

- 1 _ Lorea P, Schuind F.: False aneurysm appearing as delayed ulnar nerve palsy after "minor" penetrating trauma in the forearm. *J Trauma* 2001 Jul;51(1):144-5.
- 2 _ Rich NM, Hobson RW, Collins GJ. Traumatic arteriovenous fistula and false aneurysm: a review of 558 lesions. *Surgery*. 1975; 78:817-826.
- 3 _ HO PK, Weiland AJ, McClinton MA, Wiglis EF. Aneurysms of the upper extremity. *J Hand Surg(Am)*. 1987; 12:39-46.
- 4 _ Milling MAP, Kinmonth MH. False aneurysm of the ulnar artery. *Hand*. 1977;9:57-59.
- 5 _ Wang AA, Stauch RJ, Moore JA. Pseudoaneurysm of the ulnar artery occurring after fracture of distal radius and ulna: a case report. *J Hand Surg(Am)*. 1998; 23; 933-937.
- 6 _ Strett WI. Pseudoaneurysm of superficial palmar arch. *J Bone Joint Surg(Am)* 1996; Jul;78(7):1089-91.
- 7 _ Sadove RC. : Traumatic infected pseudoaneurysm of the hand. *J Hand Surg(Am)*. 1990; 15A: 906-909.
- 8 _ Rimoldi RL, Gogan WJ, Koulisis CW, Putney ME. : Pseudoaneurysm of the radial artery as a cause of a late compartment syndrome. A case report. : *Clin Orthop* 1990 Feb;(251): 263-5.
- 9 _ Hall RF, Jr; Watt DH. Osseous changes due to false aneurysm of the proper digital artery: a case report. *J Hand Surg(Am)*. 1986; 11:440-442.
- 10 _ Pfammatter T, Kunzli A, Hilfiker PR, Schubiger C, Turina M.: Relief of subclavian venous and brachial plexus compression syndrome caused by traumatic subclavian artery aneurysm by means of transluminal stent-grafting. *J Trauma* 1998 Nov;45(5):972-4.
- 11 _ Gerrand CH. : False aneurysm and brachial plexus palsy complicating a proximal humeral exostosis. *J Hand Surg[Br]* 1997 Jun;22(3):413-15.
- 12 _ Rahimizadeh A. Unusual Delayed Radial Nerve Palsy caused by a traumatic aneurysm of a collateral radial artery: report of tow cases. *Neurosurgery*, 1992; 30:628-630.
- 13 _ Emadian SM, Lee WW. : Axillary artery pseudoaneurysm and axillary nerve palsy: delayed sequelae of anterior shoulder dislocation. *Am J Emerg Med* 1996 Jan;14(1):108-9.
- 14 _ Ergungor MF, Kars HZ, Yalin R.: Median neuralgia caused by brachial pseudoaneurysm. *Neurosurgery* 1989 Jun;24(6):924-5.
- 15 _ Habermann ET, Cabot WD. Median nerve compression secondary to false aneurysm of the brachial artery.: *Bull Hosp Joint Dis* 1974 Oct;35(2):158-61.
- 16 _ Yip KM, Yurianto H, Lin J. : False aneurysm with median nerve palsy after iatrogenic brachial artery puncture. *Postgrad Med J* 1997 Jan;73(855):43-4.
- 17 _ Groh GI, Gainor BJ, Jeffries JT, Brown M, Eggers GW Jr. : Pseudoaneurysm of the axillary artery with median-nerve deficit after axillary block anesthesia. A case report. *J Bone Joint Surg Am* 1990 Oct;72(9):1407-8.
- 18 _ Wright C, MacFarlane I.: Aneurysm of the median artery causing carpal tunnel syndrome. *Aust N Z J Surg* 1994 Jan;64(1):66-7.
- 19 _ Toronto IR.: Aneurysm of the median artery causing recurrent carpal tunnel syndrome and anatomic review. *Plast Reconstr Surg* 1989 Sep;84(3):510-2.