

## گزارش یک مورد پیوند سه انگشت قطع شده ناشی از حادثه شغلی و تعیین دیه و ارش آن از دیدگاه پزشک قانونی

دکتر اردشیر شیخ آزادی\* - دکتر مهرزاد کیانی\*\*

\* متخصص پزشکی قانونی، استادیار دانشگاه علوم پزشکی تهران، گروه پزشکی قانونی دانشکده پزشکی  
\*\* متخصص پزشکی قانونی، عضو هیأت علمی سازمان پزشکی قانونی کشور

### چکیده

مقدمه: قطع انگشت یک ترومای فیزیکی و روانی است که می تواند زندگی روزمره افراد را مختل نماید. در ۲۰۰ سال گذشته، پیوند انگشتان قطع شده، به تدریج از رویا به واقعیت پیوسته است. امروزه روش های مدرن پیوند در اغلب بیمارستان های بزرگ دنیا در دسترس مردم قرار دارد. در ۴۰ سال اخیر هزاران قسمت از اعضای مختلف قطع شده از بدن اشخاص مصدوم مجدداً به بدن خودشان پیوند زده شده است و در هزاران نفر از آنان موجب بهبود کیفیت زندگی، شکل ظاهری و توان عملکردی گردیده است، که بعد از آمپوتاسیون نمی توانستند از آن برخوردار باشند. جنبه های قانونی جبران خسارت (تعیین دیه و ارش) این قبیل بیماران از مباحث جالب و مورد علاقه پزشکان قانونی است.

معرفی مورد: مصدوم مردی ۲۸ ساله است که در تاریخ ۸۴/۴/۲۵ در کارخانه ای در اطراف تهران در حین کار دچار حادثه شده و انگشتان اول تا سوم دست چپ وی به طور کامل از محل مفصل متاکارپو فالانژیال قطع شده و ضایعه همراه با له شدگی موضعی نیز بوده است. مصدوم توسط یک جراح مجرب تحت درمان موفقیت آمیز پیوند انگشتان قطع شده قرار گرفته و حدود ۵۰٪ از توان عملکردی انگشتان خود را بدست آورده است. بعد از گذشت یک سال از حادثه برای تعیین خسارت (دیه و ارش) به پزشکی قانونی معرفی گردیده است. بررسی این بیمار و مستندات کارشناسی پزشکی قانونی نشان می دهد که قانون مجازات اسلامی نحوه تامین خسارت چنین بیمارانی را به صراحت بیان نکرده است و بنظر می رسد سازمان های بیمه گر باید نقش فعال تری در تأمین هزینه درمان های تخصصی این گونه بیماران بر عهده گیرند. واژگان کلیدی: قطع انگشت، پیوند، تعیین خسارت، قانون مجازات اسلامی

پذیرش مقاله: ۱۳۸۶/۴/۱۴

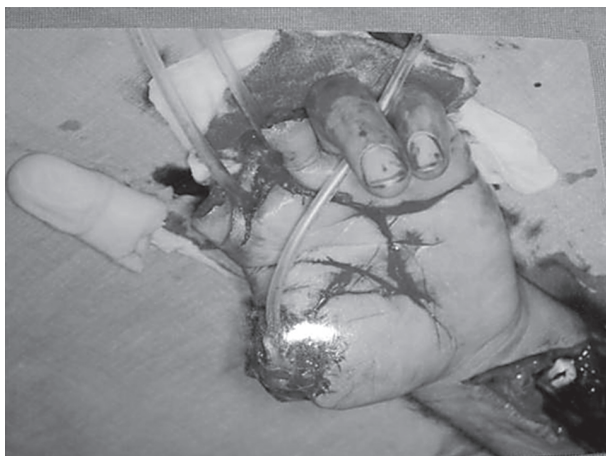وصول مقاله: ۱۳۸۵/۶/۴

نویسنده پاسخگو: تهران - ۱۶ آذر - خ پورسینا - دانشگاه علوم پزشکی تهران - دانشکده پزشکی - گروه پزشکی قانونی sheikhazadi@tums.ac.ir

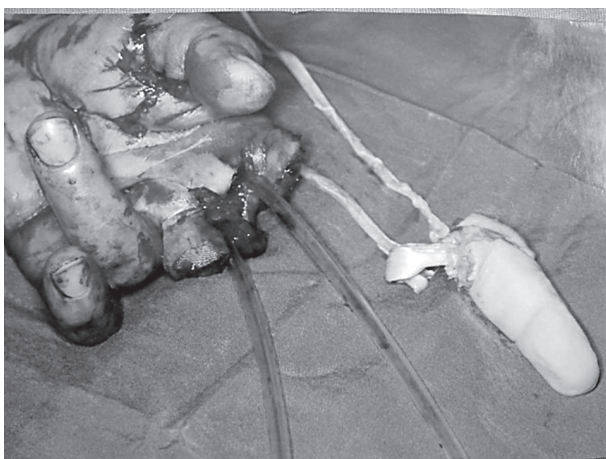
### مقدمه

شده، به تدریج از رویا به واقعیت پیوسته است. William Balfour در سال ۱۸۱۴ اولین مورد موفقیت آمیز پیوند نوک انگشت را انجام داد، ولی سیر پیشرفت پیوند اعضای قطع شده با کندی بسیار همراه بود (۳، ۲). Ronal Malt در سال ۱۹۶۲ موفق به انجام اولین مورد پیوند اندام فوقانی بر روی پسر بچه ۱۲ ساله ای شد که در اثر حادثه قطار دچار قطع کامل اندام فوقانی راست از محل گردن استخوان بازو شده بود (۴، ۲). با پیشرفت اعمال جراحی میکروسکوپی در اوایل دهه ۶۰ میلادی، انجام پیوند اعضای قطع شده آسان تر گردید و استفاده از آن در بسیاری از نقاط دنیا توسعه یافت. با پیشرفت و توسعه آناستوموز مجدد

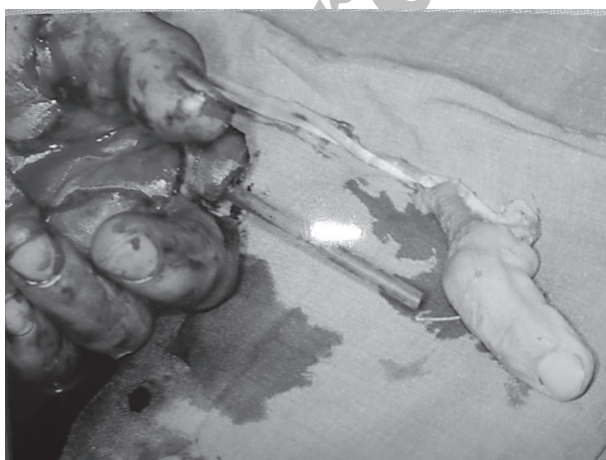در کشورهای در حال توسعه، همه روزه، اخبار فراوانی از حوادث ناشی از کار منتشر می شود. بخش عمده ای از این حوادث، مربوط به کارگرانی است که دچار له شدگی یا قطع کامل یک یا چند انگشت می شوند. قطع انگشت یک ترومای فیزیکی و روانی است که می تواند زندگی روزمره افراد را مختل نماید (۱). در گذشته نه چندان دور، از دست دادن انگشتان دست ها مترادف از کارافتادگی و یا نقص عضو - های شدید و دایمی بود. در ۲۰۰ سال گذشته، پیوند انگشتان قطع



تصویر ۱- مراحل اولیه درمان در این تصویر نمایش داده شده است



تصویر ۲- ابتدا انگشت شست به محل خود پیوند شده است



تصویر ۳- پیوند انگشت میانی بعد از انگشت شست در اولویت قرار گرفته است

میکرو واسکولر، پیوند انگشتان قطع شده، قابل انجام گردید. Shigeo Kumatsu و Sosomi Tamae در سال ۱۹۶۵ نخستین کسانی بودند که این عمل را انجام دادند (۲). امروزه روش‌های مدرن پیوند در اغلب بیمارستان‌های بزرگ دنیا در دسترس مردم قرار دارد. در ۴۰ سال اخیر هزاران قسمت از اعضای قطع شده مجدداً به بدن مصدومین پیوند زده شده است و در بسیاری از آنان موجب بهبود کیفیت زندگی و توان عملکردی گردیده است (۴، ۵).

نحوه برآورد خسارات در این مصدومین، به نوبه خود، بحث در خور توجهی است. در ایران تعیین میزان خسارت صدمات وارده بر اساس قانون مجازات اسلامی انجام می‌شود و پزشکان قانونی به عنوان کارشناس دستگاه قضایی نقش خطیری در ارزیابی صدمات و تطبیق آنها با مستندات بالینی و قانونی دارند. محاکم قضایی با استفاده از نظریات کارشناسی پزشکان قانونی و با استناد به مواد قانونی مربوطه، آرای قضایی مناسب جهت جبران خسارت صدمات وارده صادر می‌کنند. بدین ترتیب، کارشناسی در مورد این گونه صدمات از جمله مباحثی است که قضات دادگستری و پزشکان قانونی به طور شایعی با آن برخورد می‌نمایند و ضرورت دارد با چگونگی تعیین دیه و ارش صدمات و چگونگی جبران خسارت در این موارد بیشتر آشنا شوند.

### شرح مورد

مصدوم مردی ۲۸ ساله است که در تاریخ ۸۴/۴/۲۵ در یک کارخانه خودرو سازی در اطراف تهران در حین کار با دستگاه پرس دچار حادثه شده و انگشتان اول تا سوم دست چپ وی به طور کامل از محل مفصل متاکارپوفالانژیال قطع گردیده و انگشتان قطع شده، دچار له شدگی نیز بودند (تصویر ۱).

بعد از حادثه بیمار بلافاصله به یک مرکز مجهز منتقل شده بود و انگشتان قطع شده وی توسط تکنسین اداره ایمنی و بهداشت کارخانه جمع‌آوری و پس از قرار گرفتن در گازه‌های آغشته به نرمال سالین، درون کیسه‌های نایلونی تمیز جاسازی شده، روی یخ قرار داده شد و فوری به بیمارستان ارسال شده بود. یک ساعت بعد از حادثه، مصدوم همراه با انگشتان قطع شده وی در بیمارستان حضور داشت. در بیمارستان، بلافاصله رگ‌گیری انجام و پس از تهیه نمونه خون جهت آزمایشات روتین، مایع درمانی شروع و رادیو گرافی دست چپ انجام شد. بیمار از بدو حادثه از خوردن و آشامیدن منع شده بود. بیمار بجز سابقه مصرف سیگار به تعداد روزانه ۱۰ عدد، عامل خطر دیگری نداشت. فشار خون بیمار در حد ۱۲۰ روی ۸۰ میلی متر جیوه تثبیت شد. در مجموع سه ساعت پس از حادثه، بیمار آماده عمل جراحی گردید. فوتوگرافی‌های قبل از عمل تهیه شد و عمل جراحی پیوند سه انگشت قطع شده بیمار تحت بیهوشی عمومی شروع گردید. کوتاه کردن استخوان هر سه انگشت انجام و پس از آن ابتدا انگشت شست پیوند شد و بعد از آن به ترتیب پیوند انگشتان میانی (بلند) و نشانه

بود (تصویر ۵). نقص عضوی دست چپ شامل جوشگاه‌های معیوب و بدشکل، محدودیت شدید حرکتی در انگشتان اول تا سوم و کاهش بارز کارآیی دست چپ بود.

### بحث و نتیجه گیری

در بررسی چنین مواردی سه محور اصلی وجود دارد: جنبه های درمانی، جنبه های قانونی و نقش سازمان های بیمه گر.

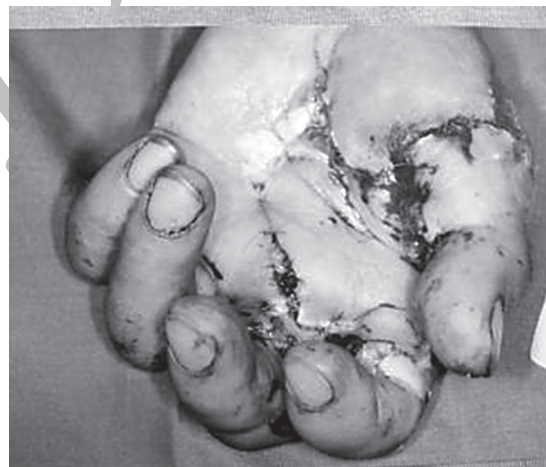#### جنبه های درمانی

از نقطه نظر درمانی، پیوند عضو قطع شده عبارت است از وصل کردن مجدد عضو مذکور. این حالت، از قطع ناکامل عضو که نیاز به واسکولاریزاسیون مجدد و تامین خونرسانی قسمت آسیب دیده دارد، متمایز است (۴). جراحان مجرب دست می‌توانند اغلب آمپوتاسیون‌ها را با موفقیت پیوند بزنند. ولی برای بررسی میزان موفقیت، قابلیت زنده ماندن اعضای پیوندی به تنهایی کافی نیست، زیرا هدف غایی پیوند، بازگشت یا بازسازی مطلوب توان عملکردی اندامها است.

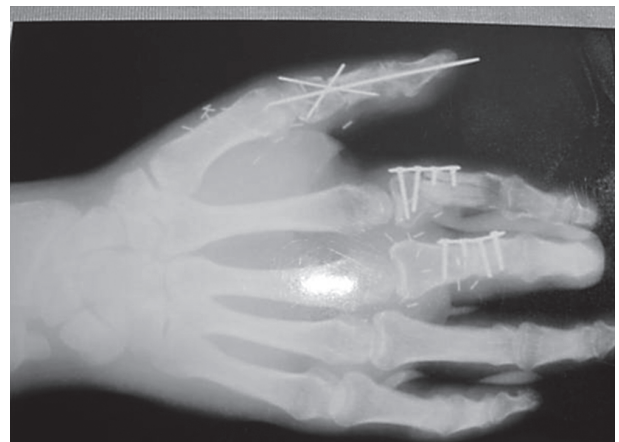در این مورد ما با مصدومی مواجه هستیم که سه انگشت دست چپ او در اثر حادثه ناشی از کار قطع شده و سپس با تلاش در خور تقدیر پزشکان معالج تحت پیوند قرار گرفته است. در این گونه موارد جراح معمولاً ابتدا انگشتی که بهترین شانس را برای پیوند موفقیت-آمیز، بهبودی بیشتر و بازگشت قابل ملاحظه توان عملکردی دارد، انتخاب می‌کند. اگر همه انگشتان آسیب دیده شانس مساوی داشته باشند، جراح ترجیح می‌دهد ابتدا انگشت شست، بعد از آن انگشت میانی، سپس به ترتیب انگشت نشانه، انگشت حلقه، و در نهایت انگشت کوچک را ترمیم نماید. رسانیدن سریع و صحیح مصدوم و قسمت های قطع شده بدن در شرایط مناسب به مرکز درمانی، نقشی اساسی در توفیق اقدامات درمانی دارد. کاهش مدت زمان ایسکمی، اصلی است که باید در رساندن مصدوم و نیز در مراحل مختلف جراحی مورد توجه قرار گیرد (۶، ۴). قسمت‌های آمپوته باید باز یافت شده، سریعاً به اورژانس بیمارستان رسانده شوند، زیرا حتی اگر عضو قطع شده قابل پیوند نباشد می‌تواند به عنوان یک منبع مناسب بافتی جهت ترمیم اندام آسیب دیده مورد استفاده قرار گیرد. عروق خونریزی دهنده در محل استامپ نباید کلامپ شوند. کنترل هموستاز استامپ را می‌توان با کمپرس و بالا نگهداشتن عضو انجام داد. قسمت آمپوته را باید درون یک گاز آغشته به سرم نرمال سالین گذاشته و درون یک کیسه پلاستیکی، نظیر کیسه فریزر، قرار داد. کیسه نایلونی باید سالم بوده، به دقت بسته شود و روی مقدار کافی قطعات یخ قرار داده شود. قسمت آمپوته نباید مستقیماً در یخ قرار داده شود، زیرا یخ زدگی باعث آسیب عروق آن خواهد گردید. همچنین نباید قسمت آمپوته را درون آب غوطه ور نمود، زیرا چنین اقدامی ترمیم عروق انگشتی را بسیار دشوارتر و نتایج آن را غیر قابل اعتماد خواهد کرد (۷، ۴).

انجام شده است. طول مدت بیهوشی و عمل جراحی پیوند انگشتان ۱۲ ساعت بود (تصاویر ۱ تا ۴).

یک سال پس از حادثه، مصدوم جهت ارزیابی نهایی و برآورد کارشناسی میزان خسارات به متخصص پزشکی قانونی معرفی گردید. در معاینه بالینی، انگشت شست قادر به حرکات اکستانسیون و فلکسیون فعال نبود ولی حرکات ابدوکسیون و ادوکسیون آن قابل قبول بود. انگشت نشانه در مفاصل بین انگشتی پروگزیمال و دیستال محدودیت شدید حرکتی داشت و انگشت میانی نیز در حالت نیمه خمیده (Semi-flex) ثابت بود و هیچ‌گونه حرکت فعالی نداشت. دامنه حرکات مچ دست طبیعی بود. در بررسی رادیوگرافی‌ها آثار شکستگی با جابجایی در استخوان فالنکس پروگزیمال انگشت شست، خرد شدگی استخوان فالنکس پروگزیمال انگشت نشانه، و شکستگی با جابجایی در استخوان فالنکس پروگزیمال انگشت میانی مشهود



تصویر ۴- نمای دست مصدوم بعد از پیوند انگشت نشانه



تصویر ۵- رادیوگرافی بیمار پس از درمان

مدت زمان ایسکمی قابل قبول برای موفقیت پیوند انگشت حداکثر ۱۲ ساعت ایسکمی گرم یا ۲۴ ساعت ایسکمی سرد می‌باشد. این مدت برای پیوندهای بزرگ‌تر به نصف تقلیل می‌یابد (۴). هرچند گزارش‌های معدودی از موفقیت پیوند علیرغم مدت‌های طولانی‌تری تحمل ایسکمی نیز گزارش شده است (۸). به هر حال کوتاه کردن مدت ایسکمی در موفقیت پیوند نقش اساسی دارد.

اقدامات قبل از عمل شامل انجام رادیوگرافی و فوتوگرافی از قسمت‌های قطع شده و استامپ، اخذ رضایت آگاهانه و برائت نامه همراه با ارایه توضیحات کافی از جنبه‌های مثبت و منفی نتایج اقدامات درمانی به بیمار و خانواده او می‌باشد. این توضیحات باید شامل میزان احتمال عدم موفقیت، مدت زمان بازتوانی و یک تخمین واقع‌گرایانه از میزان برگشت حس و حرکت و عملکرد عضو باشد.

مطالعات نشان داده، میانگین برگشت میزان توان عملکرد دست در این قبیل موارد در حدود ۵۰٪ است. یعنی بطور کلی، دست در حدود ۵۰٪ از حرکات اکتیو و قدرت خود را بدست می‌آورد (۱۰، ۹، ۴).

### جنبه‌های قانونی

از دیدگاه کارشناسی پزشکی قانونی، چگونگی برآورد خسارت برای این بیماران مورد توجه کارشناسان است. این نگرش از طرفی نمی‌تواند بدون توجه به مقررات قانونی مربوطه باشد و از طرف دیگر باید وضعیت نهایی مصدوم را در نظر بگیرد. محاکم قضایی بر اساس قانون مجازات اسلامی و با توجه به نظریه کارشناسی پزشک قانونی و در نظر گرفتن گزارش بازرس ویژه کار و از طریق تعیین دیه یا ارش حکم به جبران خسارت مصدومین می‌کنند.

در قانون مجازات اسلامی (۱۱)، در مواد ۱۵ و ۲۹۴ در تعریف دیه آمده است:

ماده ۱۵: دیه، مالی است که از طرف شارع برای جنایت تعیین شده است.

ماده ۲۹۴: دیه مالی است که به سبب جنایت بر نفس یا عضو به مجنی علیه یا به ولی یا اولیاء دم او داده می‌شود.

همچنین موارد پرداخت دیه در ماده ۲۹۵ همان قانون بشرح ذیل تعیین شده است.

ماده ۲۹۵: در موارد زیر دیه پرداخت می‌شود:

الف - قتل یا جرح یا نقص عضو که به طور خطای محض واقع می‌شود و آن در صورتی است که جانی نه قصد جنایت نسبت به مجنی علیه را داشته باشد و نه قصد فعل واقع شده بر او را مانند آن که تیری را به قصد شکاری رها کند و به شخصی برخورد نماید.  
ب - قتل یا جرح یا نقص عضو که به طور خطای شبیه عمد واقع می‌شود و آن در صورتی است که جانی قصد فعلی را که نوعاً سبب جنایت نمی‌شود داشته باشد و قصد جنایت را نسبت به مجنی علیه نداشته باشد مانند آنکه کسی را به قصد تادیب به نحوی که نوعاً سبب

جنایت نمی‌شود بزند و اتفاقاً موجب جنایت گردد یا طبیعی مباشرتاً بیماری را به طور متعارف معالجه کند و اتفاقاً سبب جنایت بر او شود.  
ج - مواردی از جنایت عمدی که قصاص در آنها جایز نیست. و در تبصره ۳ ذیل این ماده در مورد مصادیق جنایت شبهه عمد آمده است: هرگاه بر اثر بی‌احتیاطی یا بی‌مبالاتی یا عدم مهارت و عدم رعایت مقررات مربوط به امری، قتل یا ضرب یا جرح واقع شود به نحوی که اگر آن مقررات رعایت می‌شد حادثه‌ای اتفاق نمی‌افتاد، قتل و یا ضرب و یا جرح در حکم شبهه عمد خواهد بود.

در قانون مجازات اسلامی انگشتان دارای دیه مقدر هستند (۱۱). مقدار دیه انگشتان طبق مواد ۴۲۴ و ۴۲۵ آن قانون به شرح ذیل تعیین گردیده است:

ماده ۴۲۴: دیه ده انگشت دو دست و همچنین دیه ده انگشت دو پا دیه کامل خواهد بود، دیه هر انگشت عشر (ده درصد) دیه کامل است.

ماده ۴۲۵: دیه هر انگشت به عدد بندهای آن انگشت تقسیم می‌شود و بریدن هر بندی از انگشت‌های غیر شست، ثلث دیه انگشت سالم و در شست نصف دیه شست سالم است.

با استناد به مواد فوق‌الذکر قطع انگشتان دارای دیه مقدر و معلوم می‌باشد و بنظر می‌رسد که اگر اقدام درمانی خاصی روی انگشتان قطع شده انجام نشده باشد، مشکلی در تعیین دیه این مصدومیت وجود نداشته باشد، زیرا دیه انگشتان دست برابر مواد قانونی فوق‌الذکر معلوم است. از طرفی در قانون مذکور دیه تمام انگشتان با هم مساوی است، در حالی که ارزش عملکردی آنها در کارآیی دست متفاوت است. لذا در این‌گونه موارد پزشکان قانونی در مورد قطع برخی انگشتان که ارزش عملکردی بیشتری داشته و فقدان آنها باعث نقص عضوی بارز دست و کاهش کارآیی آن می‌شود، اغلب قائل به تعیین ارش هستند و به قضات پیشنهاد می‌کنند ارش نقص عضوی کاهش کارآیی دست را منظور نماید. ارش نیز در قانون مجازات اسلامی در ماده ۳۶۷ تعریف گردیده و در ماده ۴۹۵ نیز چگونگی تعیین آن مشخص شده است:

ماده ۳۶۷: هر جنایتی که بر عضو کسی وارد شود و شرعاً مقدار خاصی به عنوان دیه برای آن تعیین نشده باشد جانی باید ارش بپردازد.

ماده ۴۹۵: در کلیه مواردی که به موجب مقررات این قانون ارش منظور گردیده با در نظر گرفتن دیه کامله انسان و نوع و کیفیت جنایت میزان خسارت وارده طبق نظر کارشناس تعیین می‌شود.

در مواردی که انگشت یا انگشتان قطع شده پیوند شده باشد قسمت متغیری از قدرت عملکردی دست حفظ می‌گردد و طبیعتاً با دست فاقد انگشت متفاوت است. قانون در مورد تعیین دیه یا ارش چنین ضایعاتی ساکت است و اشاره مشخصی به این حالت نگردیده است، یعنی قانونگذار در مواردی از قطع عضو که مجدداً در جای خود، ولو با صرف هزینه فراوان، پیوند شده باشد و تمام یا قسمتی از توان عملکردی خود را بدست آورده باشد به میزان دیه مقدر و یا شمول

همچنین ارزش افت عملکرد و کارایی دست نیز محاسبه و به مقام قضایی اعلام می‌گردد، هرچند که مقدار ارزش در مقایسه با مواردی که درمان نشده باشند کمتر خواهد بود. بدیهی است بر اساس قانون مجازات اسلامی هزینه‌های درمانی بر عهده جانی یا کارفرما نمی‌باشد. بنظر می‌رسد به موازات پیشرفت علوم پزشکی در حوزه درمان صدمات، رفع ابهام و یا تکمیل منابع و مستندات قانونی نیز برای چنین مواردی ضروری باشد.

### نقش سازمان‌های بیمه‌گر

روی دیگر این سکه، ضوابط و مقررات سازمان‌های بیمه‌گر در مورد تعیین میزان نقص عضوی و از کارافتادگی موقت یا دائم است. این سازمان‌ها با استفاده از جداول نقص عضوی در مورد حقوق مصدومینی که مبتلا به نقص عضوی و یا از کار افتادگی شده باشند، تصمیم‌گیری می‌کنند و نسبت به برقراری مقرری برای بیمه‌شدگان خود اقدام می‌نمایند. از آنجا که میزان نقص عضوی دایمی بر جای مانده در مورد مصدومینی که تحت پیوند مجدد انگشتان قطع شده قرار گرفته‌اند، کمتر از مواردی است که تحت درمان موفقیت‌آمیز قرار نگرفته باشند، مجموع هزینه قابل تأمین توسط سازمان‌های بیمه‌گر برای بیمارانی که تحت درمان پیوند عضو قرار گرفته‌اند، به میزان قابل توجهی کمتر از گروه دوم خواهد بود. بنابراین نفع اصلی درمان‌های مذکور عاید سازمان‌های بیمه‌گر می‌شود، زیرا کارگر همچنان قادر به کار بوده و بیمه‌ناچار به برقراری مستمری کامل تحت عنوان از کار افتادگی نخواهد بود. بدین ترتیب بنظر می‌رسد بتوان پیشنهاد کرد که بیمه‌های اجباری هزینه‌های این گونه درمان‌های تخصصی را بپذیرند تا از این رهگذر نه کارگر و کارفرما متضرر شوند و نه بیمه‌گر.

ارزش اشاره‌ای ندارد. ولی در مقام مقایسه با سایر مواد قانونی می‌توان گزینه‌هایی جهت برداشت کارشناسی و قضایی پیدا نمود. از جمله در بحث قصاص در مورد لاله گوش آمده است:

ماده ۲۸۷: هرگاه شخصی مقداری از گوش کسی را قطع کند و مجنی علیه قسمت جدا شده را به گوش خود پیوند دهد قصاص ساقط نمی‌شود و اگر جانی بعد از آنکه مقداری از گوش او به عنوان قصاص بریده شده آن قسمت جدا شده را به گوش خود پیوند دهد، هیچکس نمی‌تواند آن را دوباره برای حفظ اثر قصاص قطع کند (۱۱).

و در همان قانون در باب دیه صدمات دندانها آمده است:

ماده ۴۱۰: دندانی که کنده شود دیه کامل دارد، گرچه همان را در محلس قرار دهند و دوباره مانند سابق شود (۱۱).

لذا در مقام مقایسه، از این مواد قانونی و نیز سکوت سایر بخش‌های قانون می‌توان استنباط نمود، نفس قطع عضو در نظر قانونگذار و شارع مقدس از اهمیت بالایی برخوردار است و عضو قطع شده چه مورد پیوند قرار گیرد و چه پیوند نگردد، دارای دیه قطع عضو خواهد بود که مقدار آن معین است. از طرفی درمان‌هایی که برای پیوند عضو مقطوع و رفع عوارض جنایت به عمل می‌آید با صرف هزینه‌های بسیاری همراه است و از آنجا که محاکم معمولاً دادخواست خسارت مازاد بر دیه نمی‌پذیرند، منطقی بنظر می‌رسد، اگر قرار باشد چنین هزینه‌هایی که حتی بیشتر از دیه قطع اعضا خواهند بود، از جیب مصدوم خرج شود و با توجه به کمتر شدن دامنه ضایعات و نقص عضوی، چنین مصدومینی ارزش کمتری نیز دریافت نمایند، با روح قانون و قاعده فقهی لاضرر منافات داشته باشد. بنابراین می‌توان نتیجه گرفت که در مورد قطع اعضا در هر صورت باید دیه عضو پرداخت شود، چه مصدوم تحت درمان قرار گرفته باشد و چه اقدامی جهت درمان به عمل نیامده باشد.

### منابع

- 1- Sagiv P, Shabat S, Mann M, Ashur H, Nyska M. Rehabilitation Process and Functional Results of Patients with Amputated Fingers. *Plastic & Reconstructive Surgery*. 2002 August, 110 (2): 497-503.
- 2- Mark L, Ziad K. Replantation. Last Updated: February 23, 2005. Accessed June 30, 2006. Available at: [http://www.emedicine.com/Replantation].
- 3- Adani R, Castagnetti C, Landi A. Degloving injuries of the hand and fingers. *Clin Orthop*. 1995 May; 19-25.
- 4- Bradon J, Wilhelmi, WP Andrew Lee. Hand, Amputations and Replantation. Last Updated: June 28, 2006. Accessed June 30, 2006. Available at: http://www.emedicine.com/ Hand, Amputations and Replantation.
- 5- Kocher MS. History of replantation: from miracle to microsurgery. *World J Surg*. 1995 May-Jun; 19 (3): 462-7
- 6- Gallico GG: Replantation and revascularization of upper extremity. In: McCarthy JG, ed. *Plastic Surgery*. Vol 7. Philadelphia, Pa: WB Saunders; 1990: 4355-83.
- 7- Goldner RD, Urbaniak JR: Replantation. In: Green DP, Hotchkiss RN, Pederson WC, Lampert R, eds. *Green's Operative Hand Surgery*. Vol 1. 4th ed. New York, NY: Churchill Livingstone; 1999:

- 1139-55.
- 8- VanderWilde RS, Wood MB, Zu ZG: Hand replantation after 54 hours of cold ischemia: a case report. *J Hand Surg [Am]*. 1992 Mar; 17(2): 217-20
- 9- Urbaniak JR, Roth JH, Nunley JA, Goldner RD, Koman LA. The results of replantation after amputation of a single finger. *J Bone Joint Surg Am*. 1995 Apr; 67(4): 611-9
- 10- Elliot D. Homodigital reconstruction of the digits: The perspective of one unit. *Indian J Plast Surg* 2003; 36: 106-119
- ۱۱ - قانون مجازات اسلامی. چاپ روزنامه رسمی کشور. سال ۱۳۷۵.

Archive of SID