

## گزارش یک مورد آسپیراسیون جسم خارجی منجر به مرگ در یک کودک ۲ ساله

دکتر جابر قره‌داغی\* - دکتر مریم مشفق\*\* - دکتر کیانا کولایی نژاد\*\*\* - دکتر سید مهدی مرعشی\*\*\*\* - دکتر وحید یوسفی نژاد\*\*\*\*\*

\* استادیار سازمان پزشکی قانونی، مرکز تحقیقات سازمان پزشکی قانونی، سازمان پزشکی قانونی کشور، تهران، ایران  
\*\* دستیار گروه پزشکی قانونی، دانشگاه علوم پزشکی شهید بهشتی، تهران، ایران  
\*\*\* متخصص پزشکی قانونی، سالن تشریح کهریزک، سازمان پزشکی قانونی کشور، تهران، ایران  
\*\*\*\* متخصص پزشکی قانونی، مرکز تحقیقات پزشکی قانونی، سازمان پزشکی قانونی کشور، تهران، ایران  
\*\*\*\*\* دستیار گروه پزشکی قانونی، دانشگاه علوم پزشکی تهران، تهران، ایران

### چکیده

مقدمه: سرفه و دیسترس تنفسی به دلیل آسپیراسیون جسم خارجی در بچه‌ها مشکل شایعی است که با مشکلات تشخیصی همراه است. بیان این مورد برای تاکید بر علائم و نشانه‌ها، یافته‌های تشخیصی و اقدامات لازم برای جلوگیری از تشخیص اشتباه یا عدم تشخیص این موارد است تا در جهت حفظ جان این بیماران دقت بیشتری صورت گیرد.

معرفی مورد: جسد متعلق به یک کودک ۲ ساله بود که با شرح حال علائم تنفسی به دنبال بلع خرما و مراجعه به پزشک پس انجام کلیشه رادیوگرافی از بیمارستان ترخیص شده بود، اما کمتر از ۱۲ ساعت بعد با تشدید علائم تنفسی فوت شده بود. در اتوپسی هسته خرما در محل دو شاخه شدن تراشه و انسداد تراشه یافت شد.

نتیجه‌گیری: توجه به علائم بالینی و در نظر گرفتن احتمال عدم وجود یافته‌های رادیولوژیک و تحت نظر گرفتن این گونه موارد و اقدامات تشخیصی بیشتر می‌تواند از بروز اشتباه یا نادیده گرفتن تشخیص صحیح جلوگیری کرده و در حفظ جان این بیماران کمک کننده باشد.

کلمات کلیدی: آسپیراسیون، جسم خارجی، ریه، اتوپسی

تأیید مقاله: ۱۳۹۲/۴/۲۲

وصول مقاله: ۱۳۹۲/۲/۴

نویسنده پاسخگو: hooman56y@yahoo.com

### مقدمه

شرح حال از حمله ناگهانی خفگی (Chocking) و به دنبال آن سرفه، دیسترس تنفسی، ویز لوکالیزه و کولاپس ریوی یا آمفیزم در رادیوگرافی تشخیص را آسان می‌سازد (۶)، اما هنوز موارد زیادی وجود دارد که بروز اولیه یا جزئی بوده یا توسط والدین مشاهده نشده یا فراموش شده یا بدلیل اندکس‌های پایین شک کلینیکی، توسط مراقبت پزشکی نامشخص باقیمانده‌اند. این بیماران ممکن است برای مدت طولانی به عنوان پنومونی راجعه تحت درمان قرار گیرند (۸، ۷). در موارد آسپیراسیون، شایع‌ترین جسم خارجی مشاهده شده در راه هوایی، آجیل بوده است و شایع‌ترین مکان برای آسپیراسیون جسم خارجی شاخه اصلی برونش راست و بعد از آن شاخه اصلی برونش چپ است (۵).

آسپیراسیون جسم خارجی یکی از مشکلات مهم و مخاطره آمیز در کودکان است که علیرغم پیشرفت‌های پزشکی همچنان مشکل پایداری است و درصد قابل توجهی از آن در کودکان زیر ۳ سال رخ می‌دهد و همراه با موربیدیتی و مورتالیتی است (۱-۳). مورتالیتی ناشی از آسپیراسیون جسم خارجی در مطالعات مختلف متفاوت ذکر شده است، اختر و همکاران در پاکستان در سال ۱۹۹۷ بیش از ۸٪ مورتالیتی بین ۳۵ کودک با آسپیراسیون جسم خارجی را گزارش کردند (۴) در حالی که در مطالعه انجام شده در چین در سال ۲۰۱۲ میزان مورتالیتی ۱۹٪ بود (۲ مورد از ۱۰۲۴ مورد) (۵).

موارد است تا در جهت حفظ جان این بیماران دقت بیشتری صورت گیرد.

### معرفی مورد

بیمار پسر بچه دو ساله‌ای بود که بعد از ظهر روز جمعه بعد از بلع خرما دچار مشکل تنفسی شده و به یکی از مراکز درمانی برده می‌شود، پزشک پس از تهیه رادیوگرافی از قفسه سینه در دو نمای رخ و نیمرخ (تصویر ۱)، به دلیل عدم رویت نکته خاصی در گرافی‌ها، تشخیص بلع خرما و وارد شدن به دستگاه گوارش و احتمال دفع آن را مطرح نموده و بدون توصیه خاصی کودک را ترخیص می‌نماید. نکته بسیار مهم این است که مادر کودک علیرغم تاکید مکرر و چند بار سوال پرسیدن، شرح حالی از سمع ریه توسط پزشک را نمی‌داد. کودک به منزل برده می‌شود، اما مشکلات تنفسی به تدریج پیشرفت کرد و مادر کودک با توجه به اطمینانی که پزشک در مورد ورود هسته خرما به معده کودک داده است، توجهی به وضعیت تنفسی کودک نمی‌نماید. کودک در ساعت ۴:۵۰ صبح روز شنبه (۱۲ ساعت پس از ترخیص اولیه) پس از آینه، بدون علائم حیاتی به مرکز درمانی دیگری برده می‌شود، که علی‌رغم اقدامات احیای قلبی ریوی کودک در صبح روز شنبه فوت می‌شود و جسد جهت کالبدگشایی به سالن تشریح ارجاع می‌گردد.

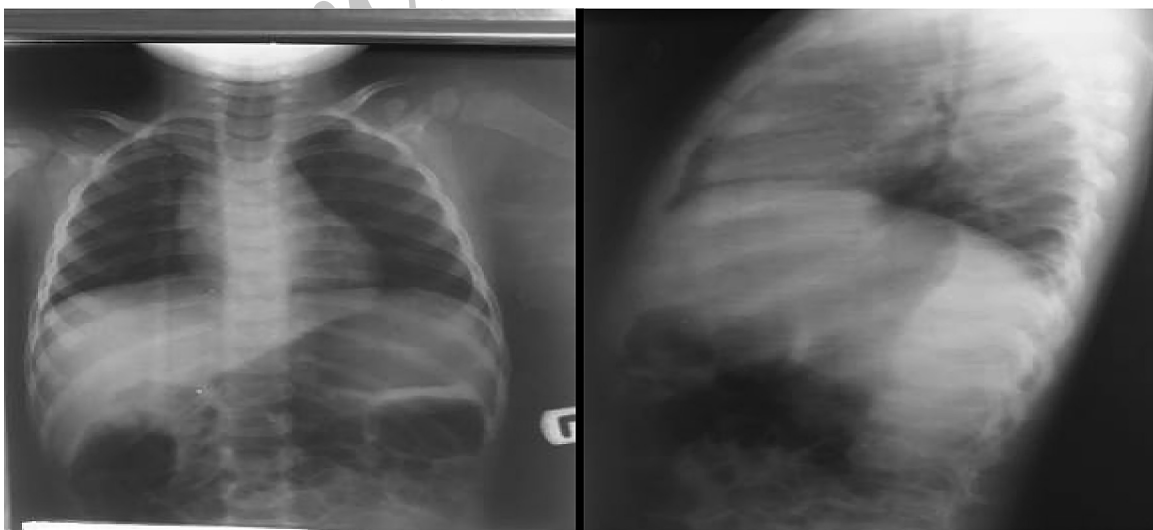
در کالبدگشایی، جسد پسر بچه دو ساله با قد ۹۰ سانتیمتر و وزن ۱۲ کیلوگرم بود که جسم خارجی (هسته خرما) در قسمت انتهایی تراشه در محل دو شاخه شدن آن مشاهده گردید، التهاب و خونمردگی در تراشه زیر جسم خارجی مشهود بود و ترشحات چرکی و آگزوداتیو در برونش اصلی راست نیز دیده شد. ریه‌ها در لمس کم هوا

یافته‌های رادیولوژیک در آسیب‌رسانیون جسم خارجی بستگی به دانسیته جسم آسیب‌ر شده دارد. در صورت رادیوآپیک یا رادیولوسنت بودن جسم در گرافی دیده می‌شود (۷٪). به همین اندازه ممکن است هیچ یافته رادیولوژیکی در آسیب‌رسانیون وجود نداشته باشد (۹). آمفیژم به عنوان علامت رادیولوژیک غیرمستقیم در دو سوم موارد دیده شده است (۶). آتلکتازی پس از تنگی (Post-Stenotic)، پنومونی در ۱۰٪، برونشیت در ۹٪ و پونوموتوراکس در ۲٪ موارد دیده شد. نمای جانبی و فرونتال گردن و قفسه سینه در تشخیص آسیب‌رسانیون جسم خارجی کمک‌کننده هستند. در صورت شک بالینی، گرافی جانبی بافت نرم گردن می‌تواند به تشخیص درگیری راه هوایی بالاتر کمک کند (۱۰). گرافی قفسه سینه‌ی نرمال در ۳۰-۲۵٪ موارد دیده می‌شود (۹، ۱۱). یافته‌های گرافی بر اساس دانسیته جسم خارجی و طول مدت علائم متفاوت است. در کودکان low dose multi detector CT (MDCT)، اسکن و برونکوسکوپی (VB) حساسیت (Sensitivity) ۹۲ تا ۱۰۰٪ و ویژگی (Specificity) ۸۰ تا ۸۵٪ دارد که می‌تواند قبل از برونکوسکوپی انجام شود (۱۲، ۱۱، ۶).

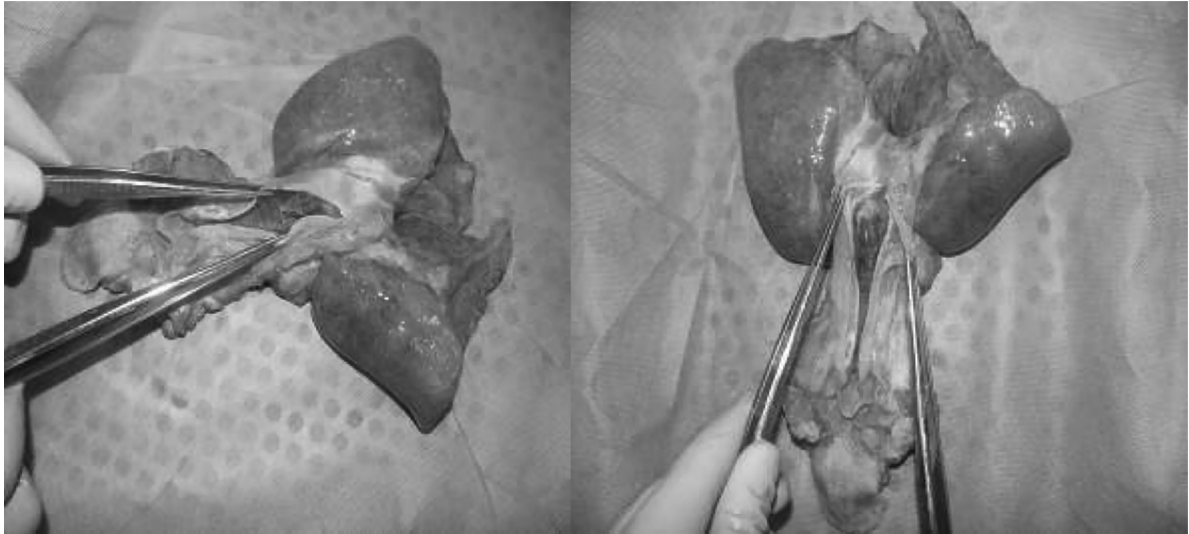
در بیمار بد حال با شک به آسیب‌رسانیون جسم خارجی براساس شرح حال و معاینه بالینی، رادیوگرافی قفسه سینه لازم نیست. در این موارد کنترل راه هوایی و برونکوسکوپی سخت لازم است (۱۱).

در هر حال علائم کلینیکی و یافته‌های گرافی‌های ساده رادیولوژیک ارزش تشخیصی پایینی در کودکان با شرح حال آسیب‌رسانیون جسم خارجی دارد (۱۳) و انجام اقدامات تشخیصی و درمانی بیشتر در موارد با شرح حال قطعی و علائم مشکوک بسیار ضروری است.

بیان این مورد برای تاکید بر علائم و نشانه‌ها، یافته‌های تشخیصی و اقدامات لازم برای جلوگیری از تشخیص اشتباه یا عدم تشخیص این



تصویر ۱- گرافی رخ و نیمرخ قفسه سینه به عمل آمده در مراجعه اولیه



تصویر ۲- خارج سازی حلق و حنجره و ریه به صورت بلوک. وجود جسم خارجی هسته خرما در محل دو شاخه شدن برونش با ورود به برونش اصلی راست

دیده نمی‌شود. لذا به نظر می‌رسد در مواردی که شرح حال مشخصی از بلع جسم خارجی و علایم تنفسی ارایه می‌شود، اکتفا نمودن به طبیعی بودن گرافی قفسه سینه می‌تواند نتیجه مرگباری را به همراه داشته باشد. نکته دیگری که در صورت صحیح بودن شرح حال ارایه شده توسط مادر کودک، می‌تواند مورد توجه باشد ذکر عدم سمع ریه توسط پزشک در مراجعه اولیه توسط مادر می‌باشد. همچنان که در بالا نیز اشاره گردید حتی در موارد عدم وجود شرح حال قطعی اسپیراسیون جسم خارجی، ممکن است در سمع ریه نکات مثبت و مطرح کننده اسپیراسیون داشته باشیم (۱۶)، برخی مطالعات حساسیت و ویژگی ۷۰/۵٪ و ۶۳٪ را برای معاینه فیزیکی ذکر کرده‌اند (۱۷). لذا انجام چنین اشتباهی توسط پزشک معالج، می‌تواند خطایی نابخشودنی و جبران ناپذیر باشد.

مطالعات نشان داده‌اند که عفونت‌های تنفسی مکرر (راه‌های هوایی تحتانی) نیاز به ارزیابی مجدد جهت بررسی جسم خارجی دارد. همچنین اپیزودهای مکرر ویزینگ و دیسترس تنفسی و شواهد کلینیکی یا رادیولوژیک انسداد لوکالیزه‌ی راه هوایی تشخیص اسپیراسیون جسم خارجی را مطرح می‌کند.

در کل با اخذ شرح حال دقیق و معاینه و انجام اقدامات تشخیصی مناسب، از عوارض بعدی نیازمند روش‌های جراحی پیچیده و یا مرگ احتمالی جلوگیری می‌گردد. اگرچه علی‌رغم در نظر گرفتن اقدامات تشخیصی و درمانی به موقع، اسپیراسیون جسم خارجی همچنان با موربیدیتی و مورتالیتی بالا بصورت فوت ۵۰۰ تا ۳۰۰۰ بچه در سال به علت اسپیراسیون جسم خارجی در ایالات متحده همراه است (۱۸). به نظر می‌رسد برگزاری دوره‌های بازآموزی در زمینه بلع جسم خارجی و اقدامات تشخیصی و درمانی آن، خصوصا برای پزشکان شاغل

و در برش محققن و مختصری خیزدار بود (تصویر ۲). در نمونه ارسالی به پاتولوژی، چهار قطعه بافت ریه، هر یک در قسمت‌های پوشیده از پلور با سطح صاف، شفاف خاکستری رنگ، پرخونی و تراکم نسبی منتشر، تقریبا به طور یکنواخت در سراسر سطوح برش هر چهار قطعه گزارش شد.

در تشخیص میکروسکوپی پرخونی وسیع و منتشر بینابینی ریوی با حضور کانون‌های پراکنده خونریزی درون آلوئول‌ها، کانون‌هایی از کلاپس حبابچه‌ها و تغییرات آمفیزمی پیرامون آن‌ها دیده شد. علت فوت نارسایی تنفسی متعاقب بلع جسم خارجی تعیین گردید.

## بحث

اسپیراسیون جسم خارجی مشکل شایعی در کودکان است و با مشکلات تشخیصی مواجه می‌باشد (۱۳-۱۵). اغلب موارد مشکوک به اسپیراسیون جسم خارجی پسران یک تا سه ساله بوده (۱۳، ۱-۳) و شایع‌ترین جسم خارجی آجیل و شایع‌ترین مکان آن شاخه اصلی برونش راست گزارش شده است (۳، ۲).

در غیاب شرح حال قطعی اسپیراسیون جسم خارجی، خفگی (Choking)، یا حمله ناگهانی سرفه و دیسترس تنفسی کریپتاسیون یا رونکای شاخص‌های ارزشمندی برای تشخیص اسپیراسیون جسم خارجی هستند (۱۶).

گرافی قفسه سینه ممکن است در یک چهارم تا یک سوم موارد نرمال باشد (۹، ۱۱). انجام برونکوسکوپی در فاصله زمانی کوتاه مداخله‌ی مفیدی به نظر می‌رسد (۹). همچنان که در مورد ما نیز مشاهده می‌گردد در گرافی رخ و نیمرخ قفسه سینه نکته مشکوکی

موقع، آسپیراسیون جسم خارجی همچنان با موربیدیتی و مورتالیتی بالا همراه است، اما توجه به شرح حال و علائم بالینی و در نظر گرفتن احتمال عدم وجود یافته های رادیولوژیک و تحت نظر قرار دادن اینگونه موارد و اقدامات تشخیصی بیشتر، می تواند از بروز اشتباه یا نادیده گرفتن تشخیص صحیح جلوگیری نماید و در حفظ جان این بیماران کمک کننده باشد.

### تشکر و قدردانی

نویسندگان مقاله مراتب تشکر و قدردانی خود را نسبت به دکتر محمد رشید شیخ اسماعیلی که تفسیر مجدد گرافی ها را انجام دادند و همچنین سرکار خانم مهابادی پرسنل محترم سالن تشریح کهریزک، ابراز می دارند.

در اورژانس های بیمارستان ها و مراکز درمانی امری بسیار ضروری و حیاتی باشد. همچنین ارائه برنامه های آموزشی در زمینه بلع جسم خارجی و اقدامات اولیه آن برای والدین و در سطح جامعه بسیار ضروری است.

### نتیجه گیری

با توجه به مورد مطرح شده، بی توجهی به شرح حال، علائم بالینی و عدم معاینه فیزیکی دقیق و ترخیص زودهنگام کودک و عدم انجام اقدامات تشخیصی بیشتر باعث عدم تشخیص به موقع و صحیح آسپیراسیون جسم خارجی شده و منجر به فوت بیمار گردیده است. اگرچه علی رغم در نظر گرفتن اقدامات تشخیصی و درمانی به

## References

- 1- Meyer FS, Trübner K, Schöpfer J, Zimmer G, Schmidt E, Püschel K, et al. Accidental mechanical asphyxia of children in Germany between 2000 and 2008. *Int J Legal Med.* 2012; 126: 765-71.
- 2- Yalçın S, Karnak I, Ciftci AO, Senocak ME, Tanyel FC, Büyükpamukçu N. Foreign body ingestion in children: an analysis of pediatric surgical practice. *Pediatr Surg Int.* 2007; 23: 755-61.
- 3- Chinski A, Foltran F, Gregori D, Ballali S, Passali D, Bellussi L. Foreign bodies in children: a comparison between Argentina and Europe. *Pediatr Otorhinolaryngol.* 2012; 76: 76-9.
- 4- Akhter J. Tracheobronchial foreign bodies in children. *JCPSP* 1997; 7: 10-12.
- 5- Gang W, Zhengxia P, Hongbo L, Yonggang L, Jiangtao D, Shengde W, et al. Diagnosis and treatment of tracheobronchial foreign bodies in 1024 children. *J Pediatr Surg.* 2012; 47: 2004-10.
- 6- Hitter A, Hullo E, Durand C, Righini CA. Diagnostic value of various investigations in children with suspected foreign body aspiration: review. *Eur Ann Otorhinolaryngol Head Neck Dis.* 2011; 128: 248-52.
- 7- Khan S, Moazam F. Foreign bodies aspiration in pediatric patients. *Pak J Surg* 1988; 4: 11-14.
- 8- Szafranski W, Dobielski J, Papiewski W, Czechowska U. Occult bronchial foreign bodies - analysis of own material. *Pneumonol Alergol Pol.* 2013; 81: 40-4. Polish.
- 9- Chang AE, Pereira KD. Tracheal foreign bodies: are radiographs misleading? *Pediatr Emerg Care.* 2013; 29: 515-7.
- 10- Tariq P. Foreign Body Aspiration in Children - A Persistent Problem. *J Pak Med Assoc.* 1999; 49: 33-6.
- 11- Dinwiddie R. Aspiration syndromes. In: *Diagnosis and management of paediatric respiratory diseases.* 2nd ed. New York. Churchill Livingstone, 1997; 247: 60.
- 12- Manach Y, Pierrot S, Couloigner V, Ayari-Khalfallah S, Nicollas R, Venail F, et al. Diagnostic performance of multidetector computed tomography for foreign body aspiration in children. *Int J Pediatr Otorhinolaryngol.* 2013; 77: 808-12.
- 13- Midulla F, Guidi R, Barbato A, Capocaccia P, Forenza N, Marseglia G, et al. Foreign body aspiration in children. *Pediatr Int* 2005; 47: 663-8.
- 14- Blazer S, Naveh Y, Friedman A. Foreign body in the airway: a review of 200 cases. *Am J Dis Child* 1980; 134: 68-71.
- 15- Indudharan R, Ram SP, Sidek DS. Tracheobronchial foreign bodies in relation to feeding practices in young children. *J Accid Emerg Med.* 1997; 14: 341-343.
- 16- Uppal K, Sahni JK. Tracheobronchial foreign body aspiration in children. *Pak J Otolaryngol.* 1991; 7: 57-60.

- 17- Ezer SS, Oguzkurt P, Ince E, Temiz A, Çalışkan E, Hicsonmez A. Foreign body aspiration in children: analysis of diagnostic criteria and accurate time for bronchoscopy. *Pediatr Emerg Care*. 2011; 27: 723-6.
- 18- Calboon JH, Grover FL. Tracheobronchial aspiration in: Webb WR, Ileson A (eds). *St. Louis Mosby year book of thoracic surgery*. 1991; 142-50.

Archive of SID