

## بررسی اثر عصاره تمشک (*Rubus fruticosus*) بر ترمیم زخم پوستی رت دیابتی نژاد ویستار

ماریا صیاد زمردی<sup>۱</sup>، عبدالحسین شیروی<sup>۱\*</sup>

### چکیده

**مقدمه:** زخم‌های پوستی و زخم پای دیابتی موضوعی مهم در علم پزشکی است. بیماری دیابت یکی از شایع‌ترین بیماری‌های متابولیک غدد درون‌ریز است. تمشک با نام علمی *Rubus fruticosus* دارای اثرات ضدالتهابی، ضدعفونی‌کنندگی و خواص آنتی‌اکسیدانی است. هدف از انجام این مطالعه، مقایسه اثرات التیام بخش عصاره تمشک در فرایند ترمیم و سرعت بسته شدن زخم‌های پوستی در موش‌های سالم و دیابتی می‌باشد.

**روش‌ها:** برای انجام این تحقیق، از ۴۸ سر رت نر بالغ استفاده شد. رت‌ها به چهار گروه دوازده تایی تحت عنوان گروه کنترل (بدون دیابتی شدن و تیمار)، شم (دیابتی و تیمار با اوسرین)، تجربی ۱ (دیابتی و بدون تیمار)، تجربی ۲ (دیابتی و تیمار با عصاره تمشک) تقسیم شدند. سه گروه از رت‌ها با استفاده از استرپتوزوسین ۵۵ mg/kg دیابتی شدند. در همه گروه‌ها زخمی به طول ۳ سانتی‌متر بر روی پوست ناحیه پشتی حیوانات ایجاد شد. گروه تجربی ۲ با پماد عصاره تمشک و گروه تجربی ۱ با اوسرین روزی دو بار تحت درمان موضعی قرار گرفتند. روند ترمیم زخم به صورت ماکروسکوپی و میکروسکوپی در روزهای ۳، ۵، ۷، ۱۴، ۲۱، ۲۸ مورد بررسی قرار گرفتند.

**یافته‌ها:** گروه‌های شم و تجربی ۱ نسبت به گروه کنترل ترمیم دیرتری داشته‌اند و التیام زخم در گروه تجربی ۲ که با پماد عصاره تمشک تیمار شد نسبت به گروه کنترل از سرعت بیشتری برخوردار بوده و به‌طور معنی‌داری مساحت سطح زخم نسبت به سایر گروه‌ها کاهش یافته است ( $P \leq 0/05$ ).

**نتیجه‌گیری:** به نظر می‌رسد استعمال موضعی عصاره تمشک موجب تسریع بهبودی زخم در رت‌های دیابتی می‌شود و مواد موجود در تمشک موجب تحریک ساخت کلاژن، انقباض سریع‌تر زخم و رگ زایی می‌شود.

واژگان کلیدی: دیابت، تمشک، ترمیم زخم، رت

۱- گروه زیست‌شناسی سلولی و تکوینی، دانشگاه آزاد اسلامی، واحد دامغان، دامغان، ایران

\* نشانی: سمنان، دامغان، میدان سعدی، بلوار چشمه علی، دانشگاه آزاد اسلامی واحد دامغان، تلفن: ۰۹۱۲۵۳۲۱۴۸۷، نشانی پست الکترونیک:

shiravi738@yahoo.com

تاریخ پذیرش: ۱۳۹۴/۰۸/۱۳

تاریخ درخواست اصلاح: ۱۳۹۴/۰۶/۲۷

تاریخ دریافت: ۱۳۹۴/۰۵/۲۹

## مقدمه

دیابت قندی شایع‌ترین بیماری غدد اندوکرین است که با اختلالات متابولیسم کربوهیدرات‌ها، چربی‌ها و پروتئین‌ها همراه است. این بیماری به دلیل عدم جذب سلولی قند خون ناشی از کاهش انسولین یا مقاومت سلول‌های بدن در برابر انسولین ایجاد می‌شود [۱]. دیابت، یک علت شایع تأخیر یا اختلال در ترمیم زخم است. ۱۵ درصد افراد مبتلا به دیابت شیرین دچار زخم اندام تحتانی می‌شوند [۲، ۳]. زخم‌های پوستی و کاهش زمان بهبود آن‌ها، یکی از جنبه‌های بسیار مهم در علوم پزشکی و جراحی محسوب می‌شود. ترمیم زخم فرایند فعالی است که در آن یک سری ارتباط بین سلول‌های مختلف، واسطه‌های سیگنالی و ماتریکس خارج سلولی صورت می‌گیرد [۴]. که این فرایند شامل چندین مرحله است. اما به‌طور کلی فرایندی پیوسته بوده، به طوری که هر مرحله با مرحله بعد خود هم‌پوشانی دارد. این مراحل شامل انعقاد، التهاب، تکثیر و احیا است [۵]. دیابت یک بیماری متابولیکی است و عوارضی مانند گرفتاری اعصاب (نوروپاتی)، گرفتاری چشم (رتینوپاتی) و گرفتاری کلیه (نفروپاتی) را به دنبال دارد [۶]. یکی از مهم‌ترین عوارض مزمن دیابت، پای دیابتی است که در نهایت می‌تواند منجر به قطع عضو می‌گردد [۷]. هر چند امروزه از روش‌های مختلفی برای درمان زخم‌های دیابتی استفاده می‌شود، ولی تا کنون درمانی مؤثر که فاقد عوارض جانبی باشد ارائه نشده است. در این زمینه گیاهان دارویی از اهمیت خاصی برخوردار هستند، زیرا گیاهان دارویی دارای منابع غنی از آنتی‌اکسیدان طبیعی هستند که در طب سنتی برای کنترل و درمان بسیاری از بیماری‌های پوستی به‌کار می‌رود [۸]. اگر چه در نیم قرن گذشته استفاده از

داروهای شیمیایی و بستری به شدت رواج یافت ولی به سرعت آثار زیان بار آن‌ها بر زندگی انسان سبب گرایش مجدد به گیاهان دارویی گردید. بنابراین طی سالیان متمادی داروهای طبیعی به‌خصوص گیاهان دارویی اساس و حتی در برخی موارد تنها طریق درمان محسوب می‌شوند و در همین حال مواد اولیه موجود در آن‌ها در صنعت داروسازی مورد استفاده قرار می‌گیرد. امروزه گرایش جدی به مصرف گیاهان دارویی به خاطر کم بودن عوارض جانبی گوناگون ترکیبات مؤثر موجود در گیاهان به‌وجود آمده است [۹، ۱۰، ۱۱].

تمشک سیاه وحشی با نام علمی *Rubus fruticosus* و نام انگلیسی Black raspberry گیاهی است بوته‌ای باریشه‌ی دائمی و شاخه‌های چوبی دوساله و با برگ‌های ۳ تا ۵ برگچه‌ای و خارهایی که بر روی دم برگ‌ها واقع هستند [۱۲]. برگچه‌ها در هر دو سطح فوقانی و تحتانی دارای کرک‌هایی خشن هستند، گل‌های آن سفید رنگ و میوه گیاه سیاه رنگ است. گل‌های آن از روزهای پایانی اردیبهشت ماه و به رنگ‌های سفید تا صورتی کم رنگ به قطر ۲ تا ۳ سانتی‌متر شامل ۵ برگچه پدیدار می‌شوند [۱۳] (شکل ۱). تمشک در ایران دارای هشت گونه گیاه علفی و درختچه‌ای و غالباً تیغ دار بانام عمومی تمشک است که عمدتاً در مناطق جنگلی و غیر جنگلی شمال کشور در استان‌های گیلان، مازندران و گلستان می‌روید [۱۴]. تمشک سیاه دارای ایزوستریک و مالیک اسید، قند طبیعی، پکتین، مونوگلیکوزید سیانیدین، تانن (که به مقدار زیاد در پوست ریشه و برگ‌ها یافت می‌شود) آلکالوئیدها، فلاونوئیدها، اسید اسکوربیک، آهن، کربوهیدرات و سدیم و منیزیم و ویتامین A و C است [۱۵].



شکل ۱- میوه و گیاه تمشک

در تمشک، با غیرفعال کردن رادیکال‌های آزاد نقش اصلی را در برابر خسارت‌های ناشی از تنش‌های اکسیداتیو در سیستم‌های بیولوژیک بازی می‌کنند و در نتیجه از بروز بیماری‌های قلبی-

تمشک به‌عنوان یک میوه حاوی اسیدالائیک، از آسیب‌های ناخواسته به غشاهای سلول و دیگر ساختارها در بدن با خشی کردن رادیکال‌های آزاد جلوگیری می‌کند. فلاونوئیدهای موجود

شد و طبق ضوابط و قانون منشور اخلاق نگاهداری از حیوانات آزمایشگاهی، در حیوان خانه به مدت ۱۰ روز نگاهداری شدند تا به شرایط محیط (درجه حرارت  $22 \pm 2$  درجه سانتی‌گراد و چرخه نوری ۱۲ ساعت تاریکی، ۱۲ ساعت روشنایی و نیز رطوبت نسبی هوا بین ۴۰ تا ۶۰ درصد و دسترسی آزاد به آب و غذا) عادت کنند.

جهت تهیه عصاره، ۲۰۰ گرم از گیاه پودر شده در ۷۰۰ میلی‌لیتر الکل اتانول ۷۰ درصد اضافه و در بن ماری در دمای ۴۵ درجه سانتی‌گراد به مدت ۳ روز در ظرف استتار شده با کاغذ آلومینیوم نگاهداری شد. سپس عصاره به کمک کاغذ صافی و قیف جدا شد و توسط دستگاه تقطیر در خلأ با دمای ۷۰ درجه سانتی‌گراد و تا حد امکان تغلیظ شد.

به منظور گروه‌بندی حیوانات، رت‌ها به چهار گروه دوازده‌تایی تحت عنوان گروه کنترل (بدون دیابتی شدن و تیمار)، شم (دیابتی و تیمار با اوسرین)، تجربی ۱ (دیابتی و بدون تیمار)، تجربی ۲ (دیابتی و تیمار با عصاره تمشک) تقسیم شدند. به سه گروه از رت‌ها (۳۶ رت) داروی استرپتوزوسین (STZ) با دوز (۵۵ mg/kg) محلول در بافر سیترات تزریق درون صفاقی شد و ۷۲ ساعت بعد از تزریق، خون‌گیری از سیاهرگ دمی انجام و میزان قند خون توسط دستگاه گلوکومتر اندازه‌گیری شد. رت‌هایی که قند خون آن‌ها بالای ۳۰۰ mg/dlit بود به عنوان دیابتی در نظر گرفته شدند. جهت ایجاد زخم در حیوانات، ابتدا حیوان با تزریق دوز مناسب کانامین زایلارین به صورت درون صفاقی بی‌هوش و موهای قسمت پشت حیوان تراشیده شد، به طوری که پوست عاری از مو گردید. ناحیه پشت حیوان با بتادین ضدعفونی و با استفاده از تیغ جراحی و رعایت کلیه اصول جراحی و اندازه‌گیری به وسیله کولیس زخمی به طول ۳ سانتی‌متر و به عمق ۴ میلی‌متر و هیپودرم ایجاد گردید و روز جراحی روز صفر محسوب شد. کلیه نکات مربوط به دستورالعمل کار با حیوانات در این مطالعه رعایت شد (شکل ۲).

به منظور مطالعات بافت‌شناسی در روزهای ۳، ۵، ۷، ۱۴، ۲۱ از هر گروه نمونه‌ای از زخم برداشته شد. نمونه بافتی برای تثبیت به مدت ۴۸ ساعت در فیکساتیو بوئن قرار داده شدند. بعد از تثبیت کامل، از نمونه‌ها مقاطع بافتی تهیه شد و به روش معمول مورد رنگ آمیزی هماتوکسیلین و ائوزین (H&M) قرار گرفت (شکل ۳).

عروقی، سرطان و دیگر بیماری‌هایی که به این تنش‌ها مربوط است جلوگیری به عمل می‌آورند [۱۶]. آنتوسیانین تمشک، خاصیت آنتی‌اکسیدانتی منحصر به فرد و همچنین خاصیت ضد میکروبی از قبیل قابلیت جلوگیری از رشد بیش از حد باکتری و قارچ را در بدن دارد. همچنین طبق تحقیقاتی که صورت گرفته است، تمشک خاصیت ضد سرطانی نیز دارد. براساس مطالعه‌ای که روی حیوانات انجام شده، تمشک قادر به جلوگیری از تکثیر سلول سرطانی است. آنتی‌اکسیدانت منحصر به فرد تمشک مصونیت بسیاری فراهم می‌سازد. در واقع آنتی‌اکسیدانت‌ها باعث خشی کردن رادیکال‌های آزاد می‌گردند [۱۷].

سیانیدین ۳-گلوکوزید به عنوان آنتوسیانین اصلی تمشک، بیشترین ترکیب آنتوسیانینی با خاصیت آنتی‌اکسیدانی و ضد سرطانی قوی را دارد و به دنبال آن، سیانیدین ۳-گزیلوزید، سیانیدین ۳-دی‌اکسیلاگلوکوزید، سیانیدین ۳-روتینوزید و سیانیدین ۳-مالونیل گلوکوزید مقدار کمتری را تشکیل می‌دهند [۱۸]. در پاره‌ای از مطالعات بیان شده است که از *Rubus fruticosus* در اروپا برای درمان دیابت استفاده می‌شود. بررسی‌ها نشان می‌دهد که عصاره برگ گیاه، اثر کاهنده قند خون در موش صحرایی دیابتی دارد [۱۹]. همچنین از برگ‌های آن برای رفع اسهال، خونریزی‌های دوران قاعدگی، کم‌خونی و بیماری‌های پوست استفاده می‌شود [۲۰، ۲۱]. از برگ تمشک به صورت دم کره برای گلودرد، زخم دهان، و التهاب لثه، ورم مخاط دهان و به عنوان دهان‌شویه استفاده می‌شود [۲۲]. جوشانده ریشه تمشک برای تسکین سرفه‌های سخت و سیاه‌سرفه مفید است [۲۳]. ریشه حاوی ساپونین و تانن؛ در حالی که برگ حاوی اسید میوه‌ها، فلاونوئیدها، تانن است [۲۴].

شواهد زیادی در دست است که حکایت از نقش استرس اکسیداتیو و به دنبال آن تولید رادیکال‌های آزاد در بیماران دیابتی و دخالت این عوامل در پاتوژنز دیابت دارند [۲۵]. از آنجایی که رادیکال‌های آزاد مانع بهبودی زخم در افراد دیابتی می‌شود و با توجه به اینکه تمشک دارای ترکیبات آنتی‌اکسیدانی است لذا این پژوهش با هدف بررسی اثرات آنتی‌اکسیدانی میوه تمشک در بهبودی زخم دیابتی انجام شد.

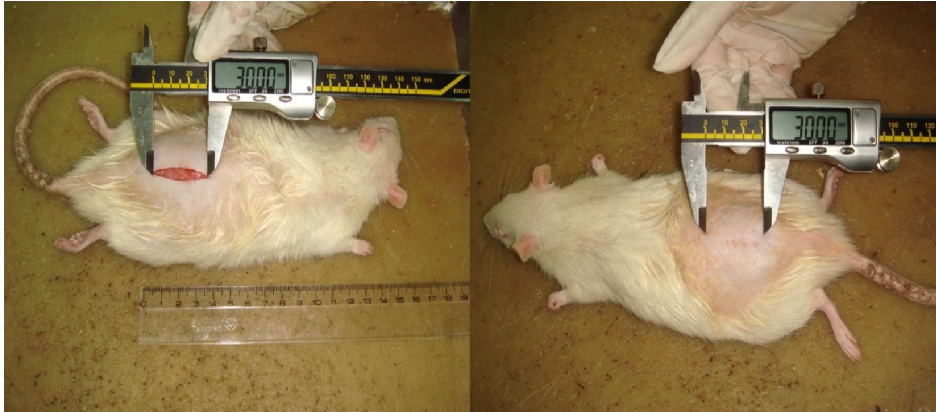## روش‌ها

برای انجام این تحقیق ۴۸ سر موش نر بالغ با محدوده وزنی ۱۸۰-۲۰۰ گرم در سال ۹۳ از مرکز سرم‌سازی رازی کرج تهیه

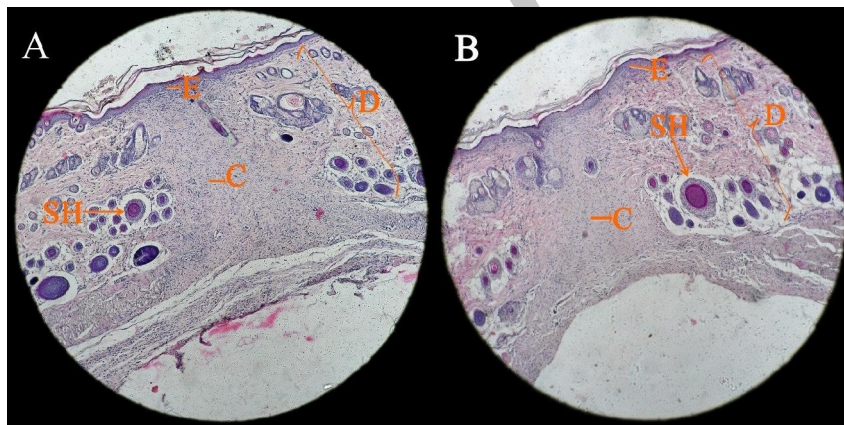
## تحلیل آماری

ANOVA و آزمون تعقیبی توکی (Tukey) مورد تجزیه و تحلیل قرار گرفتند.

پس از مشاهدات میکروسکوپی، داده‌ها با استفاده از نرم‌افزار SPSS توسط آزمون آنالیز واریانس یک‌طرفه One way



شکل ۲- اندازه‌گیری و ایجاد زخم در ناحیه پشت حیوان



شکل ۳- مطالعه میکروسکوپی ناحیه زخم ۱۰۰×

A: روز چهاردهم در گروه تجربی ۲ B: روز بیست و یکم در گروه کنترل، (رنگ‌آمیزی H&E)  
در تصاویر همان‌طور که مشاهده می‌شود تشکیل بافت کلاژن (C) در روند ترمیم و بهبودی زخم در گروه تجربی ۲ در روز چهاردهم (شکل A) قابل مقایسه با روند بهبودی زخم در گروه کنترل در روز بیست و یکم (شکل B) می‌باشد که ناشی از تاثیر عصاره بر سرعت ترمیم زخم است  
E: اپیدرم D: درم C: بافت کلاژن SH: شفت (ساقه) مو

گروه‌ها در حد  $P \leq 0/05$ . مشاهده می‌شود (جدول ۱) و درصد بهبود زخم گروه تجربی ۲ نسبت به سایر گروه افزایش بیشتری داشته است (نمودار ۱ و ۲).

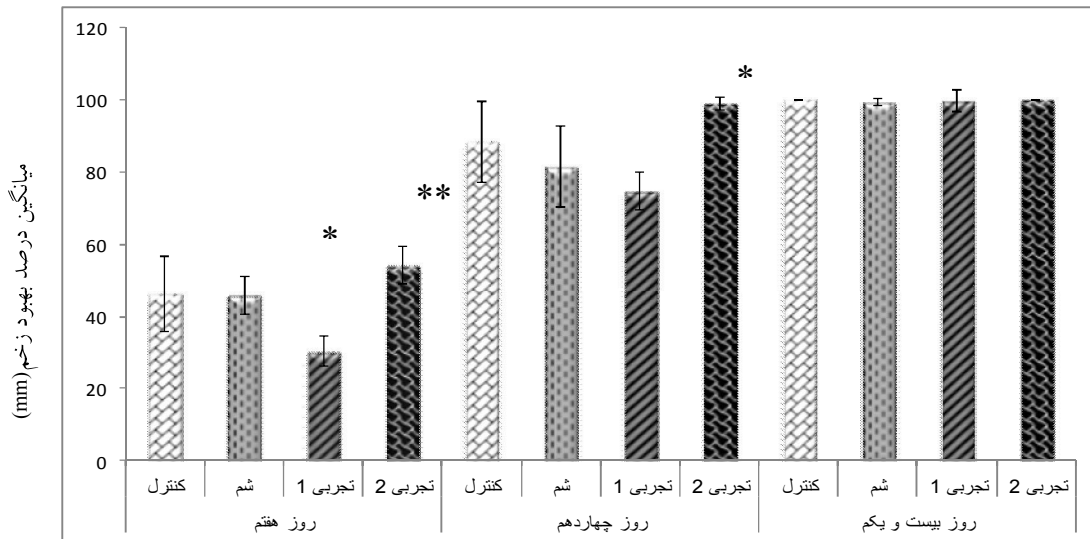
## یافته‌ها

نتایج حاصل از این پژوهش نشان داد که درصد بهبودی زخم از روز اول تا روز بیست و یکم رو به افزایش است. نتایج نشان می‌دهد افزایش معنی‌داری در گروه تجربی ۲ نسبت به سایر

جدول ۱- شاخص‌های توصیفی درصد بهبود زخم برحسب میلی‌متر در روز ۱۴ و ۲۱

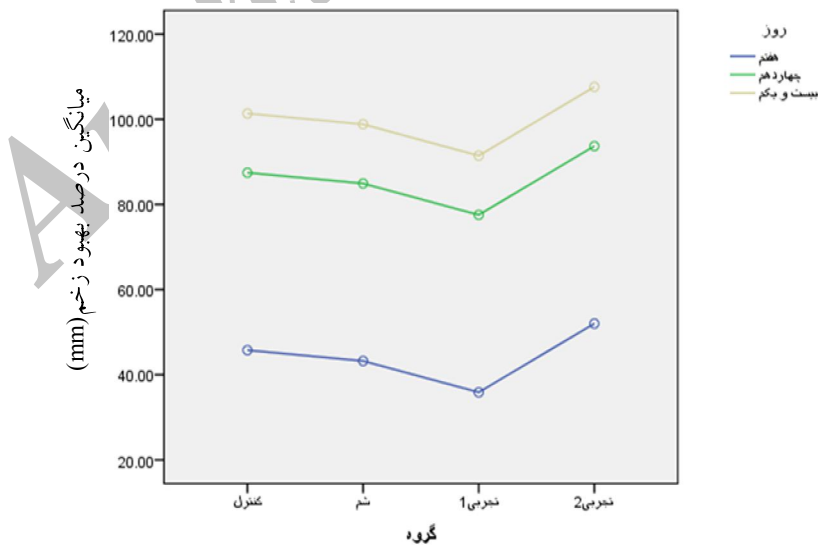
گروه‌ها	روز هفتم		روز چهاردهم		روز بیست و یکم	
	میانگین	انحراف معیار	میانگین	انحراف معیار	میانگین	انحراف معیار
کنترل	۶۶/۲۳	۱۰/۲۸	۸۸/۳۳	۱۱/۲۹	۱۰۰/۰۰	۰/۰۰
شم	۶۶/۰۲*	۵/۱۸	۸۱/۵۵	۱۱/۱۳	۹۹/۴۰	۱/۰۰
تجربی ۱	۳۰/۳۴**	۴/۳۱	۷۴/۷۲*	۵/۲۱	۹۹/۸۱	۳/۰۰
تجربی ۲	۵۴/۳۲	۵/۳۶	۹۸/۹۸	۱/۷۷	۱۰۰/۰۰	۰/۰۰

حجم نمونه: ۴۸ سررت نر نژاد ویستار سطح معنی داری:  $P \leq 0.05^*$ ،  $P \leq 0.01^{**}$   
 نوع تست آماری: آزمون آنالیز واریانس یک‌طرفه One way ANOVA و آزمون تعقیبی توکی (Tukey)



نمودار ۱- نمودار مقایسه‌ای میانگین  $\pm$  انحراف معیار درصد بهبودی زخم برحسب میلی‌متر

$P \leq 0.01^{**}$ ،  $P \leq 0.05^*$



نمودار ۲- مقایسه‌ای میانگین درصد بهبود زخم برحسب میلی‌متر

نتایج نشان می‌دهد که گروه تجربی ۲ نسبت به سایر گروه‌ها در روزهای ۲۱، ۱۴، ۷ به‌طور معنی‌داری از سرعت بهبودی بیشتری برخوردار بوده است.

## بحث و نتیجه گیری

در زمینه ترمیم زخم پژوهش‌های بسیاری صورت گرفته که همگی با هدف تسریع در روند بهبودی بوده است. در این میان، روند ترمیم زخم در بیماران دیابتی با نارسایی همراه بوده و بیماران را با مشکل مواجه کرده است. در همین راستا، پژوهش حاضر چگونگی اثر عصاره تمشک روی بهبود زخم در رت‌های نر دیابتی را بررسی نمود.

آلودگی زخم و التهاب مزمن سبب تأخیر التیام می‌گردد اما تأثیرات ضد میکروبی و ضد التهابی می‌تواند در تسریع التیام مؤثر باشد. آنتوسیانین تمشک، خاصیت آنتی‌اکسیدانی منحصر به فرد و همچنین خاصیت ضد میکروبی از قبیل قابلیت جلوگیری از رشد بیش از حد باکتری و قارچ را در بدن دارد.

تمشک غنی از مالیک اسید، تانن، آنتی‌اکسیدان‌هایی مانند ویتامین B, C, A, K است که تمامی این ترکیبات دارای اثرات ضد التهابی بوده و بهبود دهنده زخم هستند، همچنین تمشک سرشار از فلاونوئید است و این ترکیب دارای خواص آنتی‌اکسیدانی مؤثر در خستگی کردن رادیکال‌های آزاد اکسیژن‌دار بوده و توان بالایی در ترمیم زخم‌های دیابتی دارد.

نتایج مقایسه میانگین مساحت زخم‌ها در گروه‌های تحقیق نشان می‌دهد که کاهش معنی‌داری در گروه تجربی ۲ نسبت به سه گروه دیگر در حد  $P \leq 0/05$  مشاهده می‌شود و مساحت زخم در هر چهار دوره بررسی یعنی روزهای ۱۴، ۷، ۵، ۳ همواره نسبت به گروه‌های دیگر کاهش بیشتری داشته است.

نتایج مقایسه میانگین درصد بهبودی زخم نشان می‌دهد که افزایش معنی‌داری در گروه تجربی ۲ در روزهای مورد مطالعه نسبت به سایر گروه‌ها در حد  $P \leq 0/05$  مشاهده می‌شود و افزایش درصد بهبودی زخم در گروه تجربی ۲ در هر چهار دوره بررسی یعنی روزهای ۱۴، ۷، ۵، ۳ همواره نسبت به گروه‌های دیگر افزایش بیشتری داشته است.

بهبودی زخم از روز هفتم به بعد قابل بررسی بوده است. با توجه به نمودار ۱ و ۲ در روزهای هفتم و چهارم، سرعت بهبودی گروه تجربی ۲ در بعضی از رت‌ها نزدیک و حتی زودتر از گروه کنترل و بهبودی گروه دیابتی نسبت به همه

گروه‌ها دیرتر بود است. ولی در دراز مدت در همه گروه‌ها بهبودی حاصل شد است. این نتایج نشانگر این است که عصاره تمشک توانسته سرعت بهبودی زخم را افزایش دهد.

در نتایج به‌دست آمده از مطالعات بافت‌شناسی نشان داد که در گروه تجربی ۲ فاز تجدید سنتز کلاژن نسبت به سایر گروه‌ها زودتر و دسته‌های کلاژن با قطر بیشتر تشکیل شده است. علاوه بر این افزایش فیبروز و کاهش التهاب در نمونه‌های گروه تجربی ۲ با سایر گروه‌ها با ملاحظه نقش فیبروبلاست که عبارت است از سنتز برخی از اجزای ماتریکس خارج سلولی اولیه بستر زخم نظیر فیبرونکتین و پروتئولیکان‌ها جهت ایجاد بستر مناسبی برای مهاجرت و تکثیر سلول‌ها فراهم می‌آورند و سنتز کلاژن که موجب ایجاد قدرت کشش در بستر زخم می‌شود مهم تلقی می‌گردد. در روز پایان درمان، در گروه‌های تجربی ۱ و شم با آنکه اپیدرم به‌وجود آمد اما ضمایم پوستی مشاهده نشد در صورتی که در گروه تجربی ۲ مانند گروه کنترل قسمتی از اپیدرم همراه ضمایم پوستی و قسمتی دیگر بدون ضمایم پوستی در درم دیده شد.

صدوقی در مطالعه خود اثر عصاره آبی صمغ آنگوزه را بر ترمیم زخم بررسی کرده است و یافته‌های مطالعه وی نشان می‌دهد که اثر التیام بخشی عصاره آبی آنگوزه را ترکیبات موجود در این گیاه مانند آلکالوئیدها و فلاونوئیدها که دارای اثرات ضد التهابی بر زخم هستند و رشد فیبروبلاست‌ها را افزایش و زمینه را برای ترشح کلاژن و در نتیجه ترمیم سریع زخم فراهم می‌نماید باعث می‌شوند [۲۵].

رنجبر و همکاران تأثیر پودر غلاف میوه و عصاره آبی ریشه گیاه جفجغه را بر روند التیام زخم بررسی کردند و علت التیام بخشی عصاره میوه و ریشه گیاه مذکور را وجود آلکالوئیدها دانستند که به‌علت فعالیت‌های آنتی‌اکسیدانی خود باعث پیشرفت مراحل التیام زخم می‌شوند [۲۶].

نظری و همکاران اثر عصاره‌های الکلی و آبی جو دوسر بر ترمیم زخم را بررسی کردند و نتیجه گرفتند که عصاره اتانلی اثر بخشی بیشتری نسبت به عصاره متانولی دارد و مواد مؤثر موجود در این عصاره باعث تسریع تشکیل اپیدرم

از مقایسه نتایج تحقیق حاضر با یافته‌های دیگر به نظر می‌رسد میوه تمشک احتمالاً به دلیل دارا بودن آنتوسیانین با اثرات آنتی‌اکسیدانی، فلاونوئیدها با اثرات آنتی‌تهابی و تانن‌ها با اثرات تکثیر سلولی و رگ‌زایی در فرایند ترمیم و بازسازی زخم‌های دیابتی از طریق تسریع التهاب، تکثیر سلولی و نیز هیپوگلیسمی بر ترمیم زخم‌های دیابتی دخالت دارند.

### سپاسگزاری

بدین وسیله از کلیه عزیزانی که در انجام این پژوهش مرا یاری نموده‌اند به‌ویژه مسئولین محترم آزمایشگاه دانشگاه آزاد اسلامی دامغان تشکر و قدردانی می‌شود.

و در نتیجه تسریع بهبود زخم شده و سبب خاصیت ضد التهابی و جلوگیری از اسکار می‌شود [۲۷].  
آلبویه که اثر عصاره گیاه حنا بر ترمیم زخم را بررسی کرده است، نتیجه گرفت که اجزاء مؤثر این گیاه دارای اثرات ضد التهابی، ضد باکتریایی بوده و باعث تحریک ساخت کلاژن و رگ‌زایی می‌شود [۲۸].  
معمار طلوعی که اثر عصاره گیاه آلوئه‌ورا را بر ترمیم زخم بررسی کرده است، دریافت که اثر التیام بخشی این گیاه را ترکیبات فلاونوئیدی، ویتامین‌ها گروه B باعث می‌شوند که با سنتز کلاژن در بهبود زخم مؤثراند [۲۹].  
منطقی اثر عصاره پیه انار را بر ترمیم زخم بررسی کرده است و نتیجه گرفت که این گیاه با ترکیباتی مانند فیتواستروژن‌ها که از خانواده فلاونوئیدها است و خاصیت آنتی‌اکسیدانی و ضد التهابی دارد و باعث سرعت بخشیدن در بهبود زخم می‌شوند [۳۰].

### مآخذ

- Mordes JP, Bortell R, Blankenhorn EP, Rossini AA, Greiner DL. Rat models of type 1 diabetes: Genetics, environment and autoimmunity. *ILAR J* 2004; 45(3):278-91.
- McGrath JA. *Wound healing*. In: *Breathnach SM. Textbook of dermatology*. 7<sup>th</sup> ed. New York: Blackwell; 2004: 1-11, 250.
- Smits P, Kapma JA, Jacobs MC, et al. Endothelium-dependent vascular relaxation in patients with type 1 diabetes. *Diabetes* 1993; 42(1): 148-153.
- Desiree MO, Tania J, philipe MD. Sex Hormones and Wound Healing. *Wounds* 2006; 18: 8-18.
- Enoch S, Leaper DJ. Basic science of wound healing. *Surgery* 2008; 26: 31-7.
- لاریجانی ب و همکاران. درمان‌های نوین در زخم پای دیابتی، مجله علمی سازمان نظام پزشکی جمهوری اسلامی ایران ۱۳۹۰؛ ۲۹: (۴)، ص ۳۷۶-۳۹۰.
- خاکسار س و همکاران. اثر استروژن بر روند ترمیم زخم موش‌های صحرایی دیابتی، مجله فیزیولوژی و فارماکولوژی ۱۳۸۹؛ ۱۴(۳)، ص ۲۵۱-۲۴۲.
- Mallikarjuna GU, Dhanalakshmi S, Raisuddin S, Rao AR. asafotida on mammary epithelial differentiation, hepatic drug metabolizing enzymes, antioxidant profiles and N-methyl Nnitrosourea-induced mammary carcinogenesis in rats. *Breast Cancer Res Treat*. 2003; 81(1):1-10.
- Asuzu IU, Onu OU. Anti-ulcer activity of the ethanolic extract of combretum dolichopetalum root. *J ethnopharmacology* 1990; 28: 27-32.
- Boisnic S. Healing effect of spary containing Rhealba oat colloidal extract in an invitro reconstitution model of skin. *Tissue React* 2005; 27: 83-9.
- Chevallier A. *Encyclopedia of herbal medicine*. New York: Dorling Kindersley; 2005.
- قهرمان، الف. فلور رنگی ایران. موسسه تحقیقات جنگل‌ها و مراتع، شماره ۲۴۶۷
- Health from nature. [Last accessed on 2013 Jul 15]. Available from: <http://health-from-nature.net/Blackberry.html>.
- مظفریان و. فرهنگ نام‌های گیاهان ایران. چاپ پنجم ۱۳۸۶. تهران. انتشارات فرهنگ معاصر. ص ۴۶۶.
- Rameshwar V, Tushar G, Rakesh P, Chetan G. Rubus fruticosus (blackberry) use as an herbal medicine. *Pharmacogn Rev*. 2014; 8(16): 101-104.
- Cho MJ, Howard LR, Prior, RL, Clark JR. Flavonol glycosides and antioxidant capacity of various blackberry and blueberry genotypes determined by high performance liquid chromatography/mass spectrometry. *Journal of*



- the Science of Food and Agriculture* 2004; 84, 1771-1782.
۱۷. قربانلی م و همکاران. بررسی ترکیبات و فعالیت آنتی اکسیدانی در میوه تمشک برگ نارون (*Rubus anatolicus*) (Focke) در طی رسیدن. فصلنامه شناخت و کاربرد گیاهان دارویی ۱۳۸۸؛ سال دوم، شماره ۱، ص ۲۵-۳۵
18. Wang, WD, Xu, Sh Y. Degradation kinetics of anthocyanins in blackberry juice and concentrate. *Journal of Food Engineering* 2007; 82(3):271-275.
19. Bailey CJ, Day C. Traditional plant medicines as treatments for diabetes. *Diabetes Care*. 1989; 12:553
20. Riaz M, Ahmad M, Rahman N. Antimicrobial screening of fruit, leaves, root and stem of *Rubus fruticosus*. *J Med Plant Res* 2011; 5(Suppl 24):592024.
21. Sher H. Ethnoecological evaluation of some medicinal and aromatic plants of Kot Malakand Agency. *Pak Sci Res Essays* 2011; 6(Suppl 10):2164-73
22. Cloverleaf Farm, Inc; c2014. [Last accessed on 2013 Sep 06]. [cloverleaffarmherbs.com](http://www.cloverleaffarmherbs.com) [Internet] Available from: <http://www.cloverleaffarmherbs.com/blackberry/#sthash.0xJqXObG.dpbs>
23. Hohman GJ. The long hidden friend. *J Am Folklore* 1904; 17:89-152
24. Kaneto H, Katakami N, Kawamori D, et al. Involvement of oxidative stress in the pathogenesis of diabetes. *Antioxid Redox Signal* 2007; 9(3): 355-66
۲۵. صدوقی س د. اثر عصاره آبی صمغ گیاه آنغوزه بر ترمیم زخم در موش‌های صحرایی دیابتی شده با استرپتوزوتوسین. فصلنامه افق دانش ۱۳۹۲؛ دوره ۱۹. شماره ۳. ص ۱۲۹-۱۳۵.
۲۶. رنجبر حیدری الف و همکاران ۱۳۹۰. تأثیر پودر غلاف میوه و عصاره آبی ریشه گیاه جغجغه بر التیام سوراخ‌های (*Prosopis farcta*) پوستی در رت دیابتی. مجله تحقیقات علوم پزشکی ۱۳۹۰.
۲۷. نظری ح و همکاران. اثر عصاره‌های الکلی و آبی جودوسر بر ترمیم زخم و التهابات پوستی. مجله پزشکی ارومیه ۱۳۹۰؛ دوره بیست و دوم، شماره پنجم، ص ۴۷۳-۴۶۷.
۲۸. آل‌بویه م. بررسی تأثیر عصاره برگ گیاه حنا (*Lawsonia inermis*) بر ترمیم زخم پوستی رت نژاد ویستار. پایان‌نامه کارشناسی ارشد ۱۳۹۰؛ دانشکده زیست‌شناسی دانشگاه آزاد اسلامی دامغان
۲۹. معمار طلوعی الف. تأثیر عصاره گیاه آلوئه‌ورا (*Aloe vera*) بر بهبود زخم‌های دیابتی موش‌های صحرایی. پایان‌نامه کارشناسی ارشد، دانشکده زیست‌شناسی دانشگاه آزاد اسلامی دامغان.
۳۰. منطقی م. بررسی اثر عصاره پیه انار در روند ترمیم زخم پوستی رت نر نژاد ویستار. پایان‌نامه کارشناسی ارشد، ۱۳۹۱؛ دانشکده زیست‌شناسی دانشگاه آزاد اسلامی دامغان.



## THE STUDY EFFECT OF *RUBUS FRUTICOSUS* EXTRACT ON CUTANEOUS WOUND HEALING IN DIABETIC WISTAR RAT

Maria Sayyad Zomorodi<sup>1</sup>, Abdolhossein Shiravi<sup>2\*</sup>

1. Cell Biology and Development, Islamic Azad University, Damghan Branch, Damghan, Iran

### ABSTRACT

**Background:** Diabetic foot ulcers are important topic in diabetes care. Diabetes is one of the most common metabolic diseases of endocrinology. Raspberry (*Rubus fruticosus*) has anti-inflammatory, anti-septic and anti-oxidant effects. The aim of present study is healing effects of raspberry extract on the regeneration process of skin wounds in control and diabetic rats.

**Methods:** In this study, 48 adult male rats were divided into four groups (n=12 each) including: control group (non-treated and non-diabetic rats), sham (eucerin-treated diabetic rats), experimental 1 (non-treated diabetic rats) and experimental 2 (raspberry-treated diabetic rats). Diabetes was induced by 55 mg/kg Streptozotocin (STZ) in three groups of rats. A wound with 3 cm length was created on the skin of back side of animals in all groups. The experimental 1 group was treated by eucerin and experimental 2 groups were treated by raspberry extract two times in a day. Microscopic and macroscopic studies were performed on wound healing process on days of 3, 5, 7, 14 and 21.

**Results:** The findings showed that sham and experimental 1 group had later healing effect comparing with control group. The speed of wound healing in raspberry extract-treated rats (experimental 2 groups) had significantly increased in comparison with control group and the wound surface area has been significantly decreased in comparison with all other groups ( $P \leq 0.05$ ).

**Conclusion:** It seems that topical application of raspberry extract can accelerate the wound healing in diabetic rats and materials in raspberry extract stimulate the collagen synthesis, faster wound contraction and angiogenesis.

**Keywords:** Diabetes, Raspberry, Wound healing, Rat

---

\* Semnan, Damghan, Square Saadi, Springs Ali boulevard, Islamic Azad University Damghan Branch, Tel: 09125321487  
Email: shiravi738@yahoo.com