

## بررسی اثر عصاره‌ی الکلی سیاه‌دانه بر ترمیم زخم‌های دیابتی موش صحرائی نر نژاد ویستار

محبوبه هادی‌زاده<sup>۱</sup>، سحر ملزمی<sup>۲\*</sup>، میترا باقری<sup>۱</sup>، محسن امینیان<sup>۳</sup>

### چکیده

**مقدمه:** در صورت صدمه به پوست، اپیدرم از بین می‌رود که به این از هم گسیختگی ساختمان بدن، زخم اطلاق می‌شود که در بیماران دیابتی شایع می‌باشد. هدف از این تحقیق بررسی اثر عصاره‌ی الکلی سیاه‌دانه بر روی ترمیم زخم‌های دیابتی موش صحرائی نر نژاد ویستار می‌باشد. **روش‌ها:** در این مطالعه ۴۸ سر موش نر نژاد ویستار به ۴ گروه (کنترل، شم، کنترل منفی، کنترل مثبت) تقسیم گردیدند. در گروه‌های مورد آزمایش زخمی به مساحت ۳ سانتی‌متر مربع در سمت چپ ستون فقرات ایجاد کردیم. روند ترمیم زخم به‌صورت ماکروسکوپی و میکروسکوپی بررسی شد.

**یافته‌ها:** زخم گروه‌های دیابتی شده با استرپتوزوسین در مقایسه با گروه سالم ترمیم دیرتری نشان داد و التیام زخم در گروه‌های تجربی (کنترل منفی و مثبت) تیمار شده با عصاره‌ی سیاه‌دانه نسبت به گروه کنترل از سرعت بیشتری برخوردار بود.

**نتیجه‌گیری:** نتایج نشان داد که عصاره‌ی الکلی سیاه‌دانه موجب تسریع ترمیم زخم‌های پوستی نمونه‌های سالم و دیابتی می‌شود.

**واژگان کلیدی:** ترمیم زخم، عصاره‌ی الکلی سیاه‌دانه، موش صحرائی دیابتی

۱- مرکز تحقیقات زیست‌شناسی، دانشکده‌ی علوم پایه، دانشگاه آزاد اسلامی، واحد دامغان، دامغان، ایران

۲- گروه علوم آزمایشگاهی، دانشکده‌ی علوم پزشکی، دانشگاه آزاد اسلامی، واحد شاهرود، شاهرود، ایران

۳- گروه پزشکی، دانشکده‌ی پزشکی، دانشگاه علوم پزشکی ارتش جمهوری اسلامی ایران، تهران، ایران

\* **نشانی:** شاهرود، خیابان تهران، جنب بیمارستان خاتم، دانشگاه آزاد اسلامی واحد شاهرود، دانشکده علوم پزشکی، گروه علوم آزمایشگاهی

تلفن: ۰۲۳۲۲۳۹۰۳۸۰ نشانی پست الکترونیک: saharmlzemi@yahoo.com

## مقدمه

حساسیت و حتی بیماری‌های جدی مانند نفس تنگی (asthma)، دیابت، اختلالات در سیستم دفاعی بدن، زردی (Hepatit)، ایدز (AIDS) و حتی سرطان مؤثر می‌باشد [۴].

این دانه بومی جنوب غربی آسیاست و از قدیم به‌عنوان ضد انگل، ضد باکتری و مسهل استفاده می‌شده است.

مصرف سیاه‌دانه برای زنان شیرده مفید است زیرا باعث افزایش ترشح شیر می‌شود. تحقیقات نشان داده است مواد معدنی و ویتامین‌های موجود در سیاه‌دانه در درمان دیابت، سل، بیماری‌های قلبی و عروقی، کم‌خونی و میگرن مفید است. اسیدهای چرب ضروری فراوان موجود در سیاه‌دانه، آن را به نوعی مواد غذایی ضد سرطان تبدیل کرده که در حفظ سلامت پوست و مو نیز مفید است. سیاه‌دانه آهن و پتاسیم فراوانی دارد و علاوه بر تقویت سیستم ایمنی بدن، باعث رفع مسمومیت خونی و بیوست می‌شود. مصرف روغن سیاه‌دانه در برنامه‌ی غذایی در کاهش قند خون، تعادل فشارخون، بهبود آرتروز و التهاب لته مؤثر است و کلیه و مجاری ادرار را تصفیه می‌کند.

سیاه‌دانه دارای خواص بسیار زیادی از جمله مؤثر در درمان سرطان‌ها، درمان زخم معده، نابودی سموم در کبد و نیز تنظیم سیستم گوارش بدن می‌باشد [۴، ۵]. سیاه‌دانه دارای پتانسیل بسیار بالایی در از بین بردن رادیکال‌های آزاد و مهار استرس اکسیداتیو می‌باشد که نقش مهمی آن در مهار استرس اکسیداتیو به اثبات رسیده است [۶، ۷]. در این تحقیق برآنیم که با توجه به خواص سیاه‌دانه راهی برای پیشبرد و التیام زخم‌های دیابتی پیدا کنیم.

## روش‌ها

در این مطالعه ۴۸ سر موش صحرائی نر از نژاد ویستار، با محدوده‌ی وزنی ۱۸۰ تا ۲۴۰ گرم، انتخاب و به ۴ گروه ۱۲ تایی تقسیم گردیدند. حیوانات در شرایط کنترل شده (به‌منظور تطابق با محیط آزمایشگاه) از نظر نور (۱۲ ساعت روشنایی و ۱۲ ساعت تاریکی) و دمای محیط (۲۲-۲۰ درجه‌ی سانتی‌گراد) و رطوبت نسبی (۶۰-۴۰ درصد) در اتاق حیوانات دانشکده‌ی پزشکی دانشگاه آزاد اسلامی واحد دامغان نگهداری شدند و هیچ‌گونه محدودیتی از نظر مصرف آب و غذا نداشتند. قفس‌های نگهداری حیوانات هفته‌ای ۵ بار ضد عفونی شده و

در دنیای امروز دیابت یکی از شایع‌ترین بیماری‌ها بوده و اثرات مخرب فراوانی بر بدن می‌گذارد و باعث ایجاد رادیکال آزاد در بدن می‌شود [۱]. یکی از قسمت‌هایی که دیابت بر آن تأثیر مخربی دارد پوست می‌باشد؛ هم‌چنین دیابت باعث ایجاد رادیکال آزاد در بدن می‌شود. از این‌رو برای مقابله با اثرات مخرب دیابت و تأثیر آن بر پوست به آنتی‌اکسیدان قوی نیاز می‌باشد که با توجه به این مطلب که گیاهان دارویی نسبت به داروهای شیمیایی اثر جانبی کمتری دارند، بنابراین پژوهشگران به‌دنبال یافتن ترکیب‌های گیاهی برای ترمیم و یا بهبود زخم‌های دیابتی هستند [۲، ۳].

لذا یکی از تلاش‌های انسان، یافتن ترکیباتی برای بهبود زخم‌ها با کمترین عوارض جانبی است. در این خصوص گیاهان دارویی می‌تواند حائز اهمیت باشد. از این‌رو پژوهشگران به‌دنبال یافتن ترکیب‌های گیاهی برای درمان زخم‌های دیابتی هستند. از آن‌جایی که گیاهان دارویی منابع غنی از آنتی‌اکسیدان‌های طبیعی هستند در طب سنتی برای کنترل و درمان بسیاری از بیماری‌ها به‌کار می‌روند. در این مطالعه برآنیم که با توجه به خواص عصاره‌ی الکلی سیاه‌دانه، راهی برای پیشبرد و التیام زخم‌های دیابتی پیدا کنیم [۴، ۵].

سیاه‌دانه (*Nigella Sativa*) گیاهی یک‌ساله و گلدار و بومی جنوب غربی آسیا است. در ایران این گیاه به‌ویژه در اراک و اصفهان به فراوانی می‌روید. از دانه‌ی این گیاه به‌عنوان دارو استفاده می‌شود. سیاه‌دانه از راسته‌ی گل‌های ساعت (*Ranunculales*) و تیره آلانگان (*Ranunculaceae*) است.

دانه‌ی سیاه‌دانه دارای اثر قاعده‌آور، ضد کرم، ضد باکتری، مسهل و زیادکننده‌ی ترشحات شیر است. سیاه‌دانه مزه‌ای تلخ و ادویه‌ای دارد، با کمی ته‌مزه توت فرنگی. از سیاه‌دانه در مصارف دارویی استفاده می‌شود. مصرف روغن سیاه‌دانه در برنامه‌ی غذایی در کاهش قند خون، تعادل فشارخون، بهبود آرتروز و التهاب لته مؤثر است و کلیه و مجاری ادرار را تصفیه می‌کند. سیاه‌دانه در فرهنگ زرتشتی از بهترین داروهایست و همیشه توسط ایرانیان استفاده شده است؛ سیاه‌دانه برای افزایش نیروی ایمنی جان و تن سودمند است. روغن آن موثرترین و مفیدترین چیزی است که تقریباً در درمان هر بیماری، آلرژی یا

شابلون، زخمی به مساحت ۳ سانتی‌متر مربع با استفاده از تیغ اسکالپل و تیغ جراحی ایجاد شد.

### روش اندازه‌گیری سطح زخم

بهبود زخم با اندازه‌گیری سطح زخم، درصد بهبودی و مدت لازم برای بسته شدن کامل زخم ارزیابی شد. سطح زخم در روزهای ۰، ۳/۵، ۷، ۱۴ و ۲۱ بعد از عمل با واحد میلی‌متر مربع و به وسیله کولیس اندازه‌گیری گردید. سپس اعداد به دست آمده از سطح زخم، در فرمول درصد بهبودی به شرح زیر قرار داده شدند: (X: روز اندازه‌گیری سطح زخم).

$$\text{درصد سطح زخم در روز } x = \frac{100 \times \text{سطح زخم در روز } x}{\text{سطح زخم در روز صفر}}$$

$$\text{درصد سطح زخم در روز } x = 100 - \text{درصد بهبودی در روز } x$$

### آنالیز آماری

برای بررسی روند ترمیم زخم‌ها در روزهای تعیین شده طول و عرض زخم‌ها اندازه‌گیری گردید، مساحت و درصد بهبودی زخم گروه‌های مختلف طی درمان براساس آزمون One way anova و آزمون تکمیلی Tukey تحت نرم افزار آماری SPSS با یکدیگر مقایسه شدند. نتایج آزمایش‌ها به صورت Mean±SD گزارش شد. مرز استتاج آماری نتایج  $P \leq 0.05$  و  $P \leq 0.01$  و  $P \leq 0.001$  در نظر گرفته شد. نهایتاً هیستوگرام‌های مربوطه با استفاده از نرم‌افزار Excel 2003 رسم گردید.

### یافته‌ها

نتایج این پروژه نشان داده است که مصرف دراز مدت عصاره‌ی الکلی سیاه‌دانه در روند التیام زخم‌های پوستی ایجاد شده در گروه‌های تجربی (کنترل مثبت و کنترل منفی)، در میزان مساحت زخم و درصد سطح زخم کاهش معنی‌داری نسبت به گروه‌های کنترل دارد (نمودار ۱ و نمودار ۲).

خرده‌های چوب تعویض گردید. کلیه‌ی مراحل آزمایش، براساس قوانین و اصول اخلاقی ثبت شده در دانشگاه تهران انجام شد. تقسیم‌بندی حیوانات به ترتیب زیر بود:

گروه کنترل (سالم، فاقد تیمار) که هم‌زمان با دیابتی شدن سایر گروه‌ها، بافر سیترات به صورت درون صفاقی دریافت کردند، گروه شم (دیابتی، فاقد تیمار) که با تزریق درون صفاقی استرپتوزوتوسین (STZ) ۵۵ mg/kg دیابتی شدند و سنجش قندخون برای القای دیابت، ۷۲ ساعت بعد از تزریق STZ و با استفاده از خون سیاهرگ دمی، به کمک دستگاه کلوگوکارد صفر و یک انجام شد و موش‌های با قندخون بالاتر از (۲۵۰mg/dl) دیابتی در نظر گرفته شدند، گروه کنترل منفی (دیابتی و تیمار با اوسرین) و کنترل مثبت (دیابتی و تیمار با پماد عصاره‌ی الکلی سیاه‌دانه).

### نحوه‌ی تهیه‌ی پماد عصاره‌ی الکلی سیاه‌دانه

به منظور تهیه‌ی پماد ۱۰۰۰ میلی‌لیتر، ۳۰۰ گرم سیاه‌دانه در الکل مطلق حل شده و ۷۲ ساعت در بن‌ماری نگه داشته شد و بعد از آن با دستگاه عصاره‌گیری (سوکسله) عصاره‌ی سیاه‌دانه جدا گشته و با اوسرین مخلوط گردید.

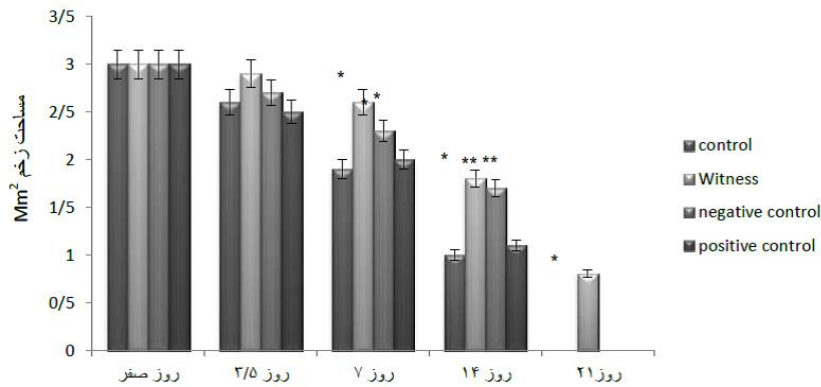
### نحوه‌ی تیمار

موش‌ها در گروه شاهد (دیابتی) تحت هیچ تیماری قرار نگرفتند. گروه تجربی اول بعد از ایجاد زخم دوبار در روز با پماد اوسرین به میزان ۲gr-۱/۵ به صورت موضعی تیمار شدند و گروه تجربی دوم دوبار در روز با پماد عصاره‌ی الکلی سیاه‌دانه + اوسرین به میزان ۲gr-۱/۵ به صورت موضعی تیمار شدند. هر ۳ گرم عصاره‌ی الکلی سیاه‌دانه با ۱ گرم اوسرین مخلوط شده است.

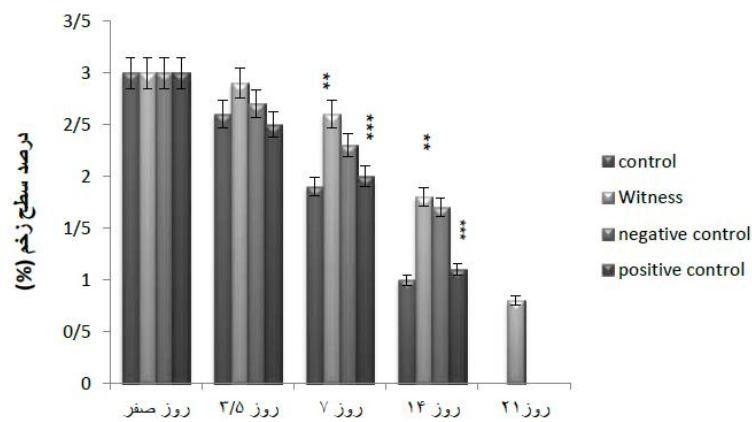
### نحوه‌ی ایجاد زخم

ابتدا با تزریق داخل صفاقی کتامین (K113) و زایلین (X1251) موش‌ها را بی‌هوش کرده سپس موهای سمت چپ ستون فقرات را تراشیده و نواحی مورد نظر توسط محلول بتادین ۱۰ درصد ضد عفونی شد. سپس با کمک خط‌کش

<sup>1</sup> Sterptozotosin (S0130)



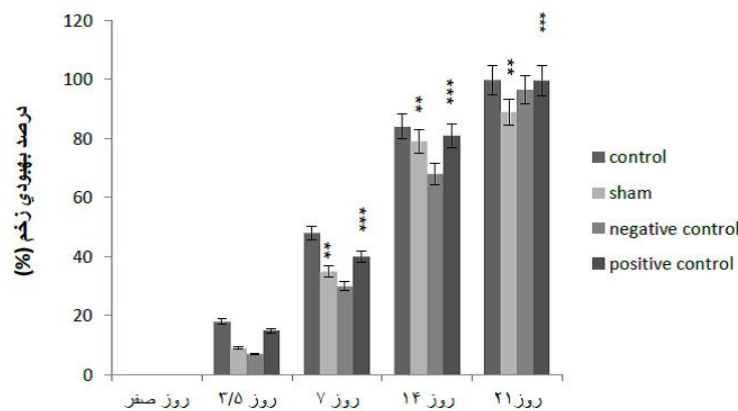
نمودار ۱- مقایسه‌ی مساحت زخم در گروه‌های مورد آزمایش را نشان می‌دهد که کاهش معنی‌داری را در گروه کنترل منفی نسبت به گروه کنترل و همچنین گروه کنترل مثبت نسبت به گروه شم مشاهده می‌کنیم.



نمودار ۲- مقایسه‌ی درصد سطح زخم در گروه‌های مورد آزمایش را نشان می‌دهد که کاهش معنی‌داری را در گروه کنترل منفی نسبت به گروه کنترل و همچنین گروه کنترل مثبت نسبت به گروه شم مشاهده می‌کنیم.

گروه‌های کنترل مثبت، در میزان درصد بهبودی افزایش معنی‌داری را نشان داد (نمودار ۳).

همچنین مصرف دراز مدت عصاره‌ی الکلی سیاهدانه به‌صورت پماد برای التیام زخم‌های پوستی ایجاد شده در



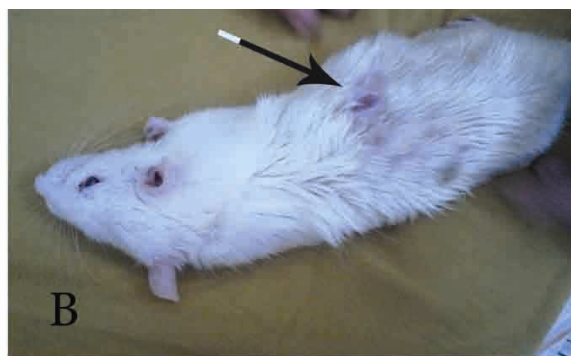نمودار ۳- مقایسه‌ی درصد بهبودی در گروه‌های مورد آزمایش را نشان می‌دهد که افزایش معنی‌داری را در کنترل منفی نسبت به گروه کنترل و همچنین گروه کنترل مثبت نسبت به گروه شم دارد.

جدول ۱- میانگین و انحراف معیار پارامترهای بافت‌شناسی مطالعه‌ی روز ۷

| پارامترها  | ضخامت اپیدرم بر حسب میلی‌متر | تعداد نوتروفیل در یک میدان میکروسکوپی با بزرگنمایی ۴۰۰ | تعداد فیبروبلاست در یک میدان میکروسکوپی با بزرگنمایی ۴۰۰ | تعداد نمقاطع عروقی در یک میدان میکروسکوپی با بزرگنمایی ۴۰۰ |
|------------|------------------------------|--|--|--|
| کنترل منفی | ۶/۱۴±۰/۴                     | ۳۵/۱۸±۲/۸  | ۳۶/۲۴±۴  | ۱۰/۲±۱/۲   |
| کنترل مثبت | ۵/۰۴±۰/۱                     | ۳۳/۰۴±۰/۸  | ۴۲/۲±۲   | ۱۳/۱۴±۰/۷  |
| تجربی ۱    | ۸/۲۴±۰/۸                     | ۵۷/۱۲±۱/۴  | ۵۲/۰۴±۲/۸۷   | ۱۵/۱۹±۳/۲  |
| تجربی ۲    | *۷/۱۴±۰/۷                    | **۴۷/۱۵±۳  | *۳۴±۳/۱  | *۹/۱±۱/۳   |

جدول ۲- میانگین و انحراف معیار پارامترهای بافت‌شناسی مطالعه‌ی روز ۱۴

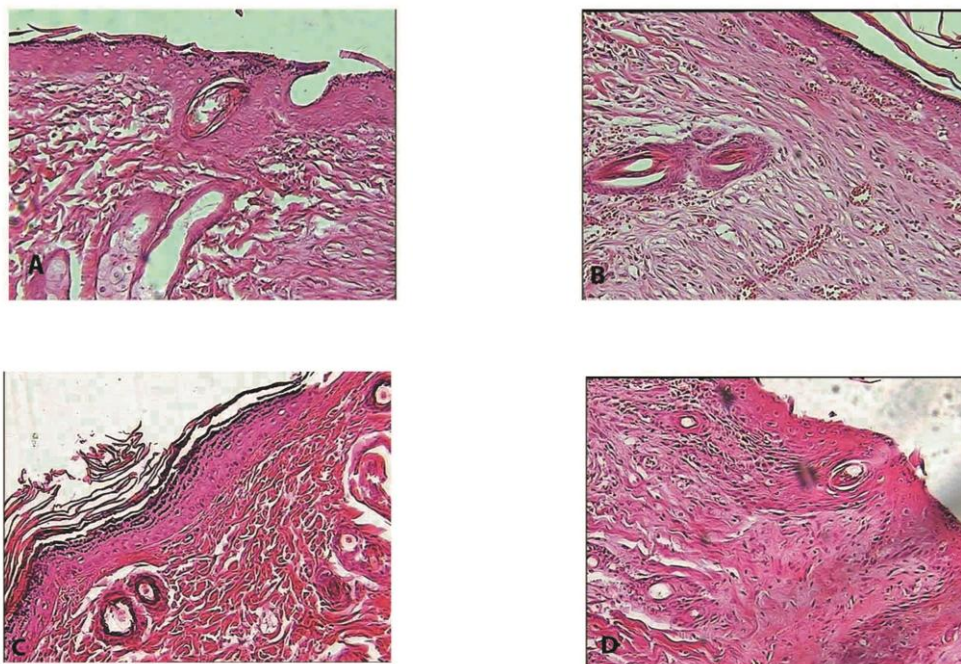
| پارامترها  | ضخامت اپیدرم بر حسب میلی‌متر | تعداد نوتروفیل در یک میدان میکروسکوپی با بزرگنمایی ۴۰۰ | تعداد فیبروبلاست در یک میدان میکروسکوپی با بزرگنمایی ۴۰۰ | تعداد نمقاطع عروقی در یک میدان میکروسکوپی با بزرگنمایی ۴۰۰ |
|------------|------------------------------|--|--|--|
| کنترل منفی | ۸/۱۳±۰/۲                     | ۴۴/۱۵±۵/۰۷   | ۳۰/۰۷±۳/۰۱   | ۱۱/۵±۲/۲   |
| کنترل مثبت | *۱۰/۲۲±۰/۳                   | *۴۷/۳±۶/۱۲   | ۳۸/۰۹±۴/۲  | ۱۴/۱±۱/۷   |
| تجربی ۱    | ۱۱±۰/۵                       | ۶۰/۵±۷/۵   | ۴۶/۴±۵/۴۳  | ۱۷/۹±۵/۲   |
| تجربی ۲    | **۷/۹±۰/۷                    | ***۴۴/۰۹±۳/۸   | ***۳۵±۲/۱  | *۱۰/۸۷±۲/۳   |



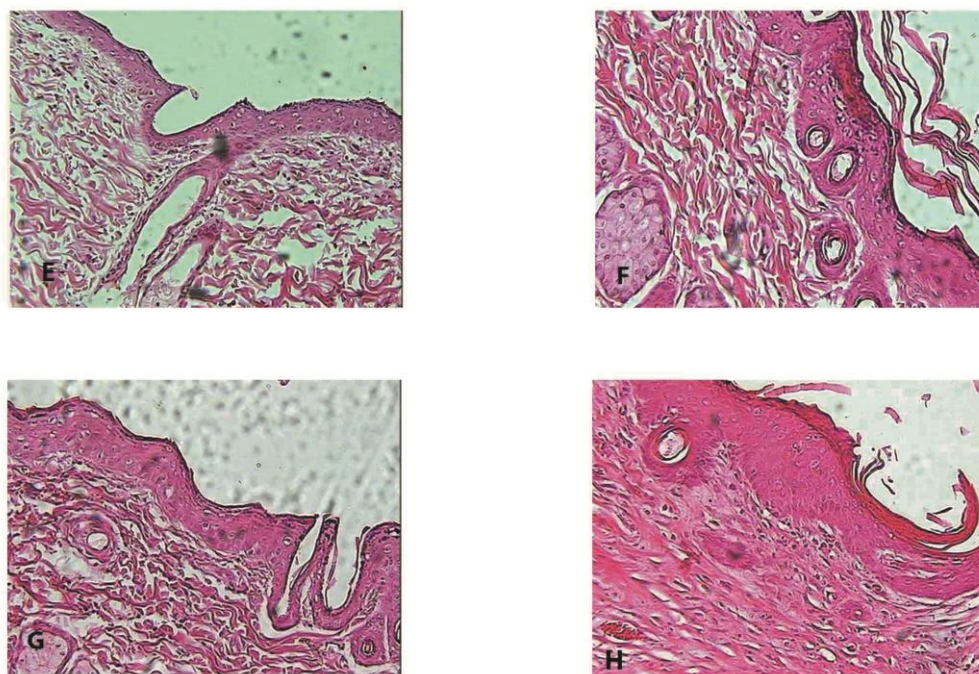
تصویر ۱- A ایجاد زخم در روز صفر B ترمیم زخم در روز ۲۱



نتایج حاصل از بررسی‌های بافتی:



تصویر ۲- A, B, C, D نشان دهنده‌ی بافت پوست پس از هفت روز پس از دریافت پماد می‌باشند.  
A کنترل منفی، B کنترل مثبت، C تجربی ۱، D تجربی ۲



تصویر ۳- H, G, E, F نشان دهنده‌ی بافت پوست پس از ۱۴ روز دریافت پماد می‌باشند.  
E کنترل منفی، F کنترل مثبت، G تجربی ۱، H تجربی ۲

## بحث

در زمینه‌ی ترمیم زخم پژوهش‌های بسیاری صورت گرفته که همگی با هدف تسریع در روند بهبودی بوده است، ولی هنوز در بیماران دیابتی روند ترمیم با نارسایی همراه می‌باشد و بیماران را با مشکل مواجه کرده است. در راستای چنین هدفی، پژوهش حاضر به بررسی اثرات عصاره‌ی الکلی سیاه‌دانه در بهبود زخم موش‌های نر سالم و دیابتی می‌پردازد.

تاکنون برای التیام زخم بیماران دیابتی درمان‌هایی شامل استفاده از سوسپانسیون کراتینوسیت‌ها و فیبروبلاست‌ها، فیبرونکتین برون‌زا، پروتئازها و فاکتورهای رشد مانند فاکتور رشد مشتق شده از پلاکت پیشنهاد شده است [۸]. یکی از راه‌های پیشنهادی برای التیام زخم استفاده از عصاره‌ی الکلی سیاه‌دانه می‌باشد.

در گروه تجربی دوم کاهش قابل توجهی در مساحت زخم در روزهای مورد بررسی نسبت به گروه شم و گروه کنترل مثبت مشاهده گردید، به طوری که در روز ۲۱ در گروه کنترل مثبت مساحت زخم تقریباً به صفر رسید و هم‌چنین در گروه کنترل منفی در مقایسه با گروه شم مساحت زخم در طی روزهای ۳/۵، ۷، ۱۴ و ۲۱ با فاصله‌ی زمانی بیشتری نسبت به گروه کنترل منفی ترمیم یافت چراکه در افراد دیابتی به‌طور طبیعی ترمیم زخم با فاصله‌ی زمانی بیشتری بهبود می‌یابد. علت این امر این است که گلوکز بالای خون منجر به تداوم غیرطبیعی مرحله‌ی التهاب، جلوگیری از ازدیاد سلول‌ها، سطح بالای متاپروتئازهای Matrix Metalloproteinases و افزایش سیتوکین‌های التهاب‌زا می‌گردد [۹].

به‌همین علت در این افراد ترمیم زخم با تأخیر و نقص همراه است. این مسئله موجب شده که بیماران دیابتی با عوارضی مانند عفونت زخم، قطع عضو، هزینه‌های درمانی بالا و در مواردی مرگ‌ومیر مواجه شوند. در نتیجه استفاده از پماد عصاره‌ی الکلی سیاه‌دانه به‌دلیل خاصیت ضد التهابی برای ترمیم زخم افراد دیابتی اثر مطلوبی دارد.

نارسایی در ترمیم زخم در بیماران دیابتی ممکن است ناشی از عللی مانند: التهاب مزمن در محل زخم، تغییرات ایجاد شده در عروق کوچک، تکثیر آندوتلیال در شریانچه‌های کوچک و ضخیم شدن غشای پایه مویرگ‌ها، مساعد بودن محیط زخم برای ابتلا به عفونت، کاهش جریان خون و هیپوکسی ناشی از آن به‌علت کاهش گلوکز داخل یاخته‌ای، نارسایی در عروق‌زایی جدید، کاهش گلوکز داخل یاخته‌ای، کاهش در تولید و شکل‌گیری کلاژن، افزایش رادیکال‌های آزاد اکسیژن و افزایش قند خون باشد که ممکن است عمل بیگانه‌خواری ماکروفاژها را مهار نموده و بدین ترتیب مواد نکروتیک و زائد از موضع زخم حذف نشده و بدین ترتیب فیبروبلاست‌ها و مواد غذایی در زخم کاهش می‌یابد [۱۰].

همچنین التهاب به‌وسیله پروستاگلاندین در جایی‌که سیکلو‌اکسیژناز ۲ در سنتز آن‌ها نقش کلیدی ایفا می‌کند ایجاد می‌شود، بنابراین عصاره‌ی الکلی سیاه‌دانه با خاصیت سرکوب‌کنندگی سیکلو‌اکسیژناز ۲ باعث بهبود زخم در موش‌های سالم گردید که نقطه‌ی عطفی در پژوهش حاضر می‌باشد [۱۰].

نتایج مطالعه‌ی Almalhoda که به بررسی اثر بربرین در التیام زخم‌های پوستی در موش‌های دیابتی شده با استرپتوزوتوسین پرداخته است، با نتایج مطالعه‌ی حاضر هم‌خوانی داشته و بربرین نیز مانند سیاه‌دانه یک آنتی‌اکسیدان قوی می‌باشد که سبب ترمیم زخم‌های دیابتی می‌شود [۱۱].

در مطالعه‌ی دیگر Foruotan و همکاران به بررسی اثر پالماتین در التیام زخم‌های پوستی در موش‌های دیابتی شده با استرپتوزوتوسین پرداخته‌اند که نتایج حاصل از این پژوهش که بیان داشته است پالماتین با خاصیت ضد رادیکال آزاد سبب ترمیم زخم و تسریع سرعت بهبود زخم می‌شود با نتایج مطالعه‌ی کنونی نیز هم‌خوانی دارد [۱۲].

سیاه‌دانه سرشار از اسید لینولئیک (امگا۶)، ویتامین E (توکوفرول)، پرو‌آنتوسیانیدین‌ها و ویتامین C می‌باشد که همگی برای حفظ و ساختار بدن ضروری هستند و به

## مآخذ

1. Paczek B, Bartłomiejczyk I, Przybylski J, The serum levels of growth factors: PDGF, TGF-BET and VEGF are induced after strenuous physical exercise. *J Physiol Pharmacol* 2006; 57: 19-197.
2. Ebadi A, Ghashoni H, Cheraghali A. The effect of nifedipine on skin wound healing on diabetic rats. *J Physiology and Pharmacology* 2001; 5(2):1-6 (In Persian).
3. Spector KS. Diabetic cardiomyopathy. *Clin Cardiol* 1998; 21(12):885-7.
4. Salehi Surmaghi MH. *Herbal medicine and herbal therapy*. Tehran: Donyay Taghziah Press; 2008; p. 216-9. (Vol 2). [In Persian]
5. Falah Hoseini H, Mohtashami R, Sadesghi Z, Saeidi Y, Falah Hoseini A. A review of the pharmacological effects of *Nigella sativa* seeds (*Nigella sativa* L.). *J Med Plants* 2011; 38(2):1-18. [n Persian]
6. Li WL, Zheng HC, Bukuru J, and De Kimpe N. Natural medicines used in the traditional Chinese medical system for therapy of diabetes mellitid. *J Ethnopharmacology* 2004; 1-21.
7. Khaksar S, Kasmaki M. Use of topical estrogen can accelerate wound healing in diabetic rats. *J Endocrinology and Metabolism* 1389; 551-542
8. Rezaizade A, Khaksari A, Moradi M, Effect of dietary ascorbic acid on wound healing in normal and diabetic rats. *J Endocrinology and Metabolism* 2003; 45-53.
9. Patel MB, Mishra S. Hypoglycemic activity of alkaloidal fraction of *Tinospora cordifolia*. *Phytomedicine*. 2011; 18(12):1045-52.
10. Lee WC, Kim JK, Kang JW, Oh WY, Jung JY, Kim YS. Palmatine attenuates D-galactosamine/lipopolysaccharide-induced fulminant hepatic failure in mice. *J Food and Chemical Toxicology* 2010; 222-228.
11. Alamalhoda F. Effect Barbarum on cutaneous wound healing in normal and diabetic rats. Department of Biology. Faculty of Sciences, *Islamic Free University of Damghan*, 2012 (In Persian).
12. Foruotan B, Molzemi S, Haratipor H, Molzemi SH, Bolbol haghghi N, et al. Evaluation of palmatine effects on cutaneous wound healing in normal and diabetic rats. *Iranian Journal of Diabetes and Metabolism* 2014; 13(5): 393-399 (In Persian).
13. Singh J, Kakkar P. Antihyperglycemic and antioxidant effect of *Berberis aristata* root extract and its role in regulating carbohydrate metabolism in diabetic rats. *J Ethnopharmacology* 2009; 22-26.
14. Sarbolouki MN, Alizadeh AM, Khaniki M, Azizian S, Mohaghheghi MA. Protective effect of dendrosomal curcumin combination on colon cancer in rat. *Tehran Univ Med J*. 2012; 69(11):678-685 (In Persian).

احتمال زیاد وجود ویتامین C و E سبب وجود خاصیت آنتی‌اکسیدانی قوی عصاره‌ی سیاهدانه می‌شود [۱۳].

Sarbolouki و همکاران در مقاله‌ای تحت عنوان اثرات محافظتی ترکیب کورکومین - دندروزومی بر سرطان کولون در موش صحرایی، بیان داشتند که سیاهدانه دارای خاصیت ضد رادیکال آزاد بوده و دارای ترکیبات آنتی‌اکسیدانی است و هم‌چنین ضد سرطان نیز می‌باشد [۱۴].

این مطالعه دارای چند محدودیت می‌باشد، از جمله تفاوت موجود در بین مداخلات انجام شده تفاوت در مساحت زخم، درصد سطح زخم، درصد بهبودی بین گروه‌ها و اینکه نمونه‌ها باید مدت زمان طولانی را در حالت دیابتی بوده و با توجه به جثه و نیروی موش‌ها تلفات شایان توجه‌ای وجود داشت.

هم‌چنین این مطالعه دارای نقاط قوتی نیز بوده است: انجام متآنالیز بر روی نمونه‌های حیوانی، با توجه به اینکه مناسب‌ترین نوع مطالعه برای نشان دادن رابطه‌ی علت و معلولی، مطالعات کارآزمایی حیوانی می‌باشد و انجام متآنالیز بر روی نتایج حاصل از آنها منجر به نتیجه‌گیری کامل‌تر در زمینه‌ی ارتباط عصاره‌ی الکلی سیاهدانه با بهبود زخم‌های پوستی در نمونه‌های سالم و دیابتی گردید.

در خاتمه می‌توان با توجه به یافته‌های این پژوهش، برای افرادی که مشکلات زخم‌های نوروپاتی یا آنژوپاتی و پوستی دارند. عصاره‌ی الکلی سیاهدانه را به‌عنوان دارویی جدید به‌صورت پماد معرفی کرد.

## سپاسگزاری

این مقاله حاصل تحقیقات علمی اینجانب و راهنمایی استادان ارجمند بوده است، لذا بدین‌وسیله از زحمات کلیه‌ی اعضای گروه که بنده را در انجام این پروژه یاری رسانده‌اند تشکر و قدردانی می‌نمایم.



## EFFECT OF ALCOHOL EXTRACT OF NIGELLA SATIVA ON WOUND HEALING IN STREPTOZOTOCIN-INDUCED DIABETIC RAT

Mahbobeh Hadizadeh<sup>1</sup>, Sahar Molzemi<sup>2\*</sup>, Mitra Bagheri<sup>1</sup>, Mohsen Aminiyan<sup>3</sup>

1. Research Center of Biology, Faculty of Science, Islamic Azad University, Damghan, Iran

2. School of Medical Sciences, Shahrood Branch, Islamic Azad University, Shahrood, Iran

3. Department of Medicine, Faculty of Medicine, University of Medical Sciences of the Islamic Republic of Iran, Tehran, Iran

### ABSTRACT

**Background:** In the event of damage to the skin, the epidermis of which goes to the disintegration of the body, is a wound that is common in diabetics. The purpose of this study was to evaluate Effect of alcohol extract of Nigella Sativa on wound healing in diabetic male rats

**Methods:** In this study 48 male Wistar rats were divided into 4 groups (control, sham, experimental, empirical two) were tested. The extra paw injured area of 3 cm to the left of the spine created. Wound healing was examined macroscopically.

**Results:** The streptozocin diabetic wound healing compared to the control group later showed and wound healing in experimental groups treated with alcohol extract of Nigella Sativa was faster than the control group.

**Conclusion:** The results showed that the alcohol extract of Nigella Sativa skin accelerate wound healing in normal and diabetic samples.

**Keywords:** Healing, Alcohol extract of Nigella Sativa, Diabetic rats.

---

\* School of Medical Sciences, Shahrood Branch, Islamic Azad University, Tehran St., Next to Khatam Hospital, Shahrood, Iran. Tel: +9823323390380, Email: saharمولزemi@yahoo.com