Archive of SID

گزارش یک مورد درگیری کبد در جریان لوسمی/ لنفوم سلول T بالغین

دکتر سکینه عموئیان[1]- دکتر ناصر طیبی میبدی[2]- دکتر مهدی فرزادنیا[2]- دکتر دینا امیدوار تهرانی[3]

چکیده

T-Cell Leukemia Virus Type 1 (HTLV-1) اولین رتروویروس شناخته‌شده انسانی و جزو خانواده انکوویروس‌ها است. ویژگی مهم این ویروس محدودیت شیوع جغرافیایی آن است و شمال خراسان یکی از مناطق آندمیک آلودگی به این ویروس می‌باشد (۲/۳-۳٪). ATLL (لوسمی/ لنفوم سلول T بالغین) یک پرولیفراسیون بدخیم لنفوسیت‌های $CD4^+$ T فعال‌شده می‌باشد و فقط در بیمارانی که در مناطق آندمیک از نظر رتروویروس HTLV-1 زندگی می‌کنند، دیده می‌شود. با توجه به شیوع نادر ATLL در افراد آلوده (۲-۴٪) و نیز درگیری نادرتر کبد در جریان آن و اشتباه تشخیصی آن با سایر بیماریهای درگیرکنندهٔ کبد، یک مورد درگیری کبد در جریان ATLL گزارش می‌شود. در این مقاله یک مورد نادر ابتلای کبد در جریان ATLL در آقایی ۵۵ ساله با HTLV-1 مثبت گزارش می‌گردد که با شکایت احساس پری شکم، تب و بی‌اشتهایی مراجعه کرده بود. در اولتراسونوگرافی کانونهای متعدد هیپواکو در کبد همراه با آسیت مشاهده گردید. در بررسی میکروسکوپی، نمونه بیوپسی از توده کبدی انفیلتراسیون سلول‌های لنفوئیدی درشت پلیمورف در داخل سینوزوئیدها دیده شد. در ایمونوهیستوشیمی به عمل آمده به روش ایمنوپراکسیداز CD45 RO (نشانگر لنفوسیت T) مثبت و CD20 (نشانگر لنفوسیت B) منفی بود. در PCR انجام‌شده، ژن‌های Tax و Env مربوط به HTLV-1 در سلول‌های توموری بافت کبد مشاهده گردید.

واژه‌های کلیدی: لنفوم؛ HTLV1؛ ATLL؛ Liver

مجله علمی دانشگاه علوم پزشکی بیرجند (دوره ۱۲، شماره ۱ و ۲، سال ۱۳۸۴)

[1] نویسنده مسؤول؛ استادیار گروه آموزشی آسیب‌شناسی، دانشکده پزشکی، دانشگاه علوم پزشکی مشهد
آدرس: مشهد- بیمارستان امام رضا (ع)- آزمایشگاه مرکزی بخش آسیب‌شناسی
تلفن: ۹-۸۵۴۳۰۳۱-۰۵۱۱ داخلی ۲۳۲۳ نمابر: ۸۵۹۱۰۵۷-۰۵۱۱ پست الکترونیکی: s-amoueian@mums.ac.ir
[2] استادیار گروه آموزشی آسیب‌شناسی، دانشکده پزشکی، دانشگاه علوم پزشکی مشهد
[3] دستیار تخصصی گروه آموزشی آسیب‌شناسی، دانشکده پزشکی، دانشگاه علوم پزشکی مشهد

www.SID.ir

Archive of SID

مقدمه

ATLL[§] اولین بار در سال ۱۹۷۷ در کیوتو ژاپن شناخته شد. این بیماری یک پرولیفراسیون بدخیم لنفوسیت‌های $CD4^+T$ است (۲،۱) و عامل آن HTLV-1[**] اولین رتروویروسی است که به طور مستقیم به عنوان ایجادکننده بدخیمی در انسان شناخته شد (۳).

با توجه به شیوع افراد مبتلا به HTLV-1 مثبت در استان خراسان (۲/۳-۳٪) (۴) و نیز وجود ATLL، در این مقاله این مورد نسبتاً نادر معرفی و ابتلای اعضا مختلف و بویژه کبد در جریان ATLL شرح داده می‌شود.

معرفی بیمار

بیمار مردی ۵۵ ساله با شکایت احساس پری شکم، تب و بی‌اشتهایی از چهار ماه قبل، در شهریور ماه سال ۱۳۸۲ در بخش داخلی بیمارستان امام رضا (ع) وابسته به دانشگاه علوم پزشکی مشهد بستری می‌شود. از تعریق شبانه و کاهش وزن شاکی بود. در معاینه فیزیکی لنفادنوپاتی‌های متعدد زنجیره گردنی با اندازه کمتر از یک سانتیمتر داشت. در گرافی قفسه صدری، غیر از شواهد برونشیت مزمن در لوب تحتانی ریه راست، ضایعه خاص دیگری وجود نداشت.

در سونوگرافی آسیت، کانونهای متعدد هیپواکو در کبد، طحال طبیعی ولی با اکوی غیر هموژن، پلورال افیوژن سمت راست و لنفادنوپاتی فراوان در اطراف ناف کبد و آئورت مشاهده شد؛ همچنین افزایش ضخامت دیواره دستگاه گوارش در نواحی دیستال معده و دئودنوم گزارش گردید.

در آزمایش شمارش گویچه (گلبول) سفید و قرمز و پلاکت طبیعی، درصد گویچه‌های سفید به شرح زیر بود:

Neut: 40.3% Lymph: 43.4%

(Atypical Lymph: 26%)

Mono: 4.3% Baso= 1.3% Eo: 5.4%

شاخصهای گویچه قرمز:

Hgb= 10.9 HCT: 34.2 MCV: 87.8

MCH: 28 MCHC: 31.9

سایر آزمایشات:

Ca: 7.4 P=1.6 LDH: 1435

Anti- HTLV1: pos (+)

سدیم، پتاسیم، قند، BUN، Cr، SGOT، SGPT، بیلی روبین توتال و مستقیم در حد طبیعی بودند. نتایج آزمایشات روی مایع آسیت به شرح زیر بود:

RBC=کم WBC= 1200/mm3 PMN: 70%

Lymph: 30% LDH= 2560 Alb = 1700

Glucose= 41

در آندوسکوپی از دستگاه گوارش فوقانی، ندولی به ابعاد ۲×۳×۳ سانتیمتر در زیر مخاط ناحیه آنتر معده با مرکز فرورفته مشاهده و از آن نمونه‌برداری شد که گزارش آسیب‌شناسی آن لنفوم غیر هوچکینی بود؛ همچنین در بررسی اسمیرهای حاصل از آسپیراسیون مغز استخوان و خون محیطی لنفوسیت‌های آتیپیک با پلئومورفیسم متوسط سلولی، بسیاری با هسته‌های شکافدار، لبولر برخی با نمای Flower Like و سیتوپلاسم متوسط بازوفیلیک دارای واکوئل‌های ریز و در رنگ‌آمیزی اختصاصی با گرانول‌های PAS مثبت مشاهده شد.

در لاپاراسکوپی ضایعه‌ای در سطح روده‌ها دیده نشد. در سطح کبد کانونی با ظاهر متاستاتیک، سفید رنگ به اقطار ۳×۴ سانتیمتر مشاهده و از آن نمونه‌برداری شد و گزارش آسیب‌شناسی آن انفیلتراسیون سلولی لنفوئیدی پلیمورف آتیپیک در جریان لنفوم / لوکمی بود (شکل ۱).

نتایج رنگ‌آمیزی ایمنوهیستوشیمی به عمل آمده حاکی از منشأ سلول T سلول‌های لنفومی بود (شکل ۲ و۳):

CD45 RO: مثبت و CD20: منفی

به علاوه در PCR انجام شده روی نمونه بیوپسی کبد، بیمار با پرایمرهای Tax و Env (GD21) هر دو مثبت بود که دال بر وجود ژنوم HTLV1 در سلول‌های لنفومی بود.

[§] ATLL: Adult T-cell Leukemia/Lymphoma
[**] HTLV-1: T-Cell Leukemia Virus Type 1

www.SID.ir

Archive of SID

بحث و نتیجه‌گیری

ATLL یک سندرم لنفوپرولیفراتیو سلول T است که اولین بار در سال ۱۹۷۷ در ژاپن توصیف شد. این بیماری به طور تقریبی، فقط در افرادی دیده می‌شود که در مناطق آندمیک از نظر رتروویروس HTLV1 زندگی می‌کنند؛ البته شکلی از بیماری با HTLV1 منفی نیز گزارش شده است که بسیار نادر می‌باشد (۱،۲). HTLV1 اولین رتروویروس شناخته‌شده مسبب بدخیمی در انسان می‌باشد (۳).

این ویروس از نظر فیلوژنتیک به گروه بین قاره‌ای[††] (زیر گروه A) تعلق دارد. ژنوم HTLV-1 حاوی سه ناحیه رمزکننده Env، Pol و Gag و یک ناحیه با چارچوب بازخواندن ORF[‡‡] است. ORF III و IV ژن‌های تنظیمی Tax و Rex را رمز می‌کنند؛ این ویروس همچنین می‌تواند بیماریهای متعدد غیر بدخیم ایجاد نماید که پاراپارزی اسپاستیک تروپیکال و میلوپاتی، یووئیت، آلوئولیت و پلی‌میوزیت از آن جمله‌اند (۵). ATLL در ۲-۴٪ از افراد آلوده به HTLV1 بعد از یک دوره نهفتگی (کمون) طولانی در حدود ۲۰-۳۰ سال ایجاد می‌شود (۶). این بیماری عمدتاً در بالغین با متوسط سن ۵۵ سالگی دیده می‌شود و نسبت ابتلای مرد به زن ۱/۵ به ۱ می‌باشد (۲،۱)؛ از نظر بالینی به چهار زیر گروه حاد، مزمن، لنفوماتو و Smoldering (Painless) تقسیم می‌شود (۲،۱). در ATLL حاد، تعداد سلول‌های سفید خون به طور متوسط ۹۶۷۰۰ /mm^3 گاه ائوزینوفیلی و نیز همراه با سندرم پارانئوپلازیک هیپرکلسیمی و نیز افزایش LDH (بالای ۱۰۰۰ واحد در لیتر) و افزایش میزان عفونتهای فرصت‌طلب به علت سرکوب ایمنی بخصوص ایمنی سلولی وجود دارد. بر خلاف شکل حاد، در شکل مزمن ATLL، کلسیم و LDH در محدوده طبیعی باقی می‌مانند؛ هیپر بیلی روبینمی وجود ندارد و لنفادنوپاتی، هپاتواسپلنومگالی، ضایعات پوستی منتشر و انفیلتراسیون ریه، دستگاه گوارش و سیستم اعصاب مرکزی دیده می‌شود.

[††] Cosmopolitan
[‡‡] Open Reading Frame

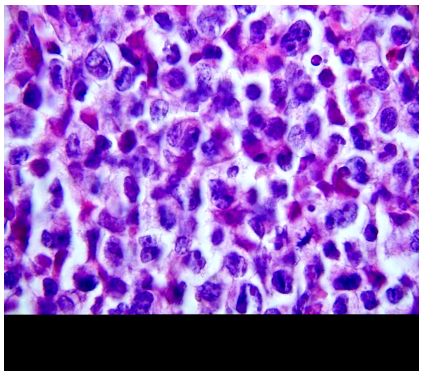

شکل ۱- انفیلتراسیون منتشر سلول‌های لنفومی در کبد رنگ‌آمیزی هماتوکسیلین ائوزین؛ بزرگنمایی ۴۰×۱۰

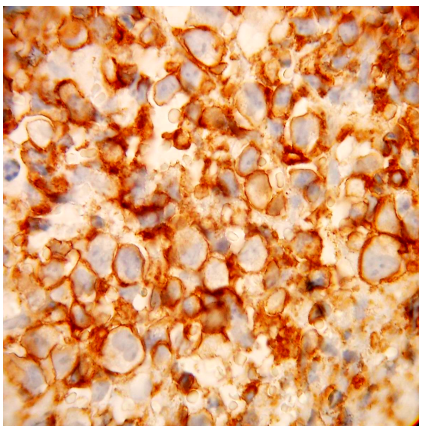

شکل ۲- مثبت‌شدن شاخص CD45 RO در سطح سلول‌های لنفومی

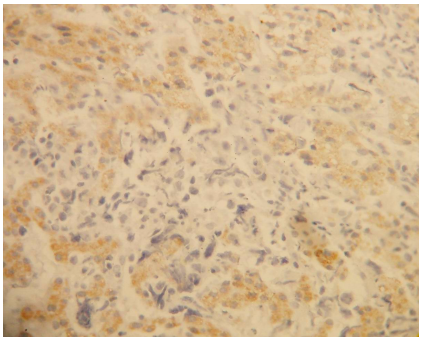

شکل ۳- منفی شدن شاخص CD20 در سطح سلول‌های لنفومی

نوع Smoldering شامل اشکال متفاوتی است. ضایعات پوستی طولانی‌مدت به صورت اریتم، پاپول یا ندول با بروز و بهبود خود به خودی مکرر، انفیلتراسیون ریه با لنفوسیت‌های کوچک و حدود ۵٪ لنفوسیت آتیپیک که در خون محیطی

www.SID.ir

Archive of SID

وجود دارد. هیپرکلسیمی مشاهده نمی‌شود. پیش‌آگهی بیماری بدون درمان طولانی مدت است.

شکل لنفومی ATLL به صورت لنفوم تظاهر می‌نماید اما تغییرات لوکمیک بعد از یک دوره کوتاه از رشد موضعی رخ می‌دهد (۷).

هپاتومگالی، آسیت، پلورزی و افیوژن پریکارد در مرحله فعال اشکال حاد و لنفوماتو بیش از سایر انواع ATLL دیده می‌شود (۸).

کبد، طحال و مغز استخوان محلهای شایع انفیلتراسیون به وسیله سلول‌های ATLL می‌باشند (۷). ضایعات ندولر در طحال، کبد و گره‌های لنفاوی شکمی بیشتر در نوع لنفوماتو یافت می‌شود (۸). در ATLL کبد، انفیلتراسیون سلول‌های لنفوئیدی آتیپیک معمولاً سینوزوئیدال است (۹). ویژگیهای این سلول‌ها همانند موارد ابتلا گره لنفاوی و پوست می‌باشد؛ به عبارت دیگر انفیلتراسیون سلول‌های درشت پلی مورف با هسته‌های وزیکوله بیضی‌شکل، هستک واضح و سیتوپلاسم فراوان همراه سلول‌های با اندازه متوسط با هسته‌های گرد یا گاهی سربریفوریم و سلول‌های کوچک با هسته‌های پیکنوتیک نامنظم تیره رنگ مشاهده می‌شود. وجود سلول‌های ژانت چند هسته‌ای مشابه سلول‌های ریداشتنبرگ با قطر معمولاً چهار برابر لنفوسیت‌های کوچک مخلوط با سلول‌های فوق ناشایع نیست (۷).

ابتلای مخاط معده و اولسرهای متعدد کولون ناشی از انفیلتراسیون سلول‌های ATLL در مخاط و زیر مخاط گزارش شده است (۱۰).

بر خلاف سایر لنفوم‌ها، درگیری استخوان همراه با ایجاد ضایعات لیتیک در استخوان می‌تواند مشاهده شود (۱۱)؛ به علاوه نارسایی پیشرونده کلیه به دلیل انفیلترای سلول لوکمیک گزارش شده است (۱۲).

گاهی ATLL به علت ارتشاح سلول‌های نئوپلازیک در چشم، به صورت التهاب یک‌طرفه داخل چشم همراه با رتینیت منتشر ظاهر می‌شود (۱۳) یا به صورت توده اپی‌فارنکس خود را نشان می‌دهد (۱۴).

در ۲۸٪ از بیماران، زمان تشخیص و در ۵۰٪ از بیماران در سیر بیماری هیپرکلسیمی دیده می‌شود که در این بیمار وجود نداشت. در بیشتر بیماران با هیپرکلسمی، ابتلای مغز استخوان به وسیله ATLL و افزایش فعالیت استئوکلاستی و جذب استخوان وجود دارد؛ البته فعالیت افزایش‌یافته استئوکلاستی می‌تواند در فقدان ابتلای مغز استخوان به وسیله لنفوم موجود باشد (۱۵)؛ همچنین هیپرکلسمی می‌تواند به علت تولید پروتئین وابسته به هورمون پاراتیروئیدی (PTHrP) باشد (۱۶).

معیارهای تشخیصی ATLL به صورت زیر است (۳،۱):

۱- اثبات هیستولوژیک یا سیتولوژیک بدخیمی لنفوئید با یک ایمنوفنوتیپ سلول T بالغ

۲- لنفوسیت T غیر طبیعی در گردش خون (جز در نوع لنفومی)

۳- وجود آنتی‌بادی سرمی علیه HTLV1

۴- اثبات کلونال‌بودن DNA پروویرال HTLV1

روشهای تشخیصی در بیمار مشکوک به ATLL عبارتند از:

بررسی سرولوژیک بیمار از نظر آنتی‌بادی سرمی علیه HTLV1، شامل بررسی لام خون محیطی و مغز استخوان، نمونه‌برداری از گره لنفاوی و یا عضو مبتلا، انجام ایمنوهیستوشیمی از نظر نشانگرهای لنفوسیت T و PCR جهت بررسی ژنوم HTLV1 در لنفوسیت‌های آتیپیک می‌باشد. تشخیصهای افتراقی انفیلتراسیون سلول‌های لنفوئیدی غیر طبیعی و بدخیم در کبد شامل:

۱- انفیلترای آماسی در بافت کبد که به واسطه تراکم بیشتر، یکنواخت‌تر بودن سلول‌های بدخیم و نیز ابتلای کامل یا نزدیک به کامل فضاهای پورت و کم بودن بقایای نکروتیک و آپوپتوز در انفیلترای آماسی تمایز داده می‌شود.

۲- لنفوم‌های اولیه و یا ثانویه کبد. لنفوم اولیه کبد نسبتاً نادر است و کمتر از ۱٪ لنفوم‌های خارج گرهی را تشکیل

www.SID.ir

Archive of SID

می‌دهند (۱۷). لنفوم محدود به کبد، بدون ابتلا گره لنفاوی، طحال یا مغز استخوان است و بیشتر به صورت تومورهای منفرد و یا متعدد (اغلب از نوع سلول B) و بعضی به صورت انفیلترای منتشر (بیشتر از رده سلول T) تظاهر می‌کند و از نوع لنفوم غیر هوچکینی و اغلب گرید بالا هستند. برخی از لنفوم‌های اولیه کبد، همراه با عفونت ویروس هپاتیت C می‌باشند (۹).

درگیری ثانویه کبد در طی لنفوم غیر هوچکینی (با سلول T، B یا هر دو) بعد از گره‌های لنفاوی، طحال و مغز استخوان به طور شایعی روی می‌دهد. در این موارد ابتدا سیستم پورت مبتلا می‌شود اما ممکن است به پارانشیم اطراف فضای پورت و سینوزوئیدها نیز دست یابد. گاهی هم انفیلتراسیون سینوزوئیدی غلبه دارد.

لنفوم سلول T گاما دلتا انفیلتراسیون سینوزوئیدی دارد و در لنفوم سلول T محیطی علاوه بر ابتلای کانونی سیستم پورت و نیـــز ابتلای پارانشیم، گاهی اوقات طرح غالب انتشار به داخل سینوزوئیدها می‌باشد (۱۷،۹).

رنگ‌آمیزی ایمنوهیستوشیمی در اثبات نوع لنفوم (سلول T یا B) کمک‌کننده است.

در ATLL که لنفوسیت‌های آتیپیک از نوع سلول T هستند، نشانگرهای CD2، CD3، CD4 و CD25 معمولاً مثبت و CD28 و نشانگرهای سلول B نظیر CD20 منفی می‌باشند (۲،۱).

CD45RO یک نشانگر ممبران سلولی و بندرت گلژی از سلول‌های T، هیستیوسیت‌ها و سلول‌های میلوئید می‌باشند و در نئوپلاسم‌های سلول T نئوپلاسم‌های هیستیوسیتیک و سارکوم گرانولوسیتی مثبت می‌شود.

در مورد بیمار گزارش‌شده در مطالعه حاضر CD45 RO مثبت و نشانگر منشأ سلولی T لنفوم بود (۱۸).

در حال حاضر PCR روش انتخابی برای تعیین DNA ویروس به طور مستقیم از خون یا دیگر بافتهای بدن می‌باشد.

درمان ATLL استفاده از کموتراپی ترکیبی می‌باشد ولی سوروی طولانی مدت کم است و انواع حاد و لنفوماتو پیش‌آگهی بدی دارند (۲).

با توجه به شیوع $HTLV_1$ بخصوص در استان خراسان پیشنهاد می‌گردد در صورت مواجهه با لنفوم‌های سلول T بررسی سرولوژیک بیماران از نظر $HTLV_1$ انجام شود و در صورت مثبت بودن ارزیابی ژنوم سلول‌های لنفومی از نظر وجود ژن‌های $HTLV_1$ صورت پذیرد.

منابع:

1- Handin RI, Lux SE, Stossel TP. Chronic lymphoid leukemias. In: Malek MS, Kenneth AF. Blood Principles and Practice of Hematology. 2nd ed. USA: Williams & Wilkins; 2003: 821-23.

2- Henderson ES, Lister TA, Greaves MF. Adult T-cell Leukemia. In: Takatsuki K, Matsuoka M. Leukemia. 7th ed. Philadelphia: WB Saunders; 2002: 705-11.

3- Yamaguchi K, Watanabe T. Human T lymphotropic virus type I and adult T-cell leukemia/ lymphoma in Japan. Int J Hematol. 2002; 76 supple 2: 240-45.

۴- عباس‌زادگان غلامین مهران. تعیین نقش PCR در شناسایی ویروس HTLV1 در دهندگان خون سازمان انتقال خون مشهد. پایان‌نامه کارشناسی ارشد ایمونولوژی. مشهد. پژوهشکده بوعلی. دانشگاه علوم پزشکی مشهد. ۱۳۷۹.

5- Mizokami T, Okamura K, Ikenoue H, Sato K, Kuroda T, Maeda Y, et al. A high prevalence of human T-lymphotropic virus type I in patients with antithyroid antibodies. Thyroid. 1994; 4 (4): 415-19.

6- Brauweiler A, Garvus JE, Reed JC, Nyborg JK Repression of bax gene expression by the HTLV-1 tax protein: Implications for suppression of apoptosis in virally infected cells. Virology. 1992; 231: 135-40.

7- Knowles D. Adult T-cell leukemia/ lymphoma. In: Watanabe S. Neoplastic Hematopathology. 2nd ed. USA: Williams & Wilkins; 2001: 1603-14.

www.SID.ir

Archive of SID

8- Shimamura R, Ishibashi H, Morioka E, Teshima T, Kudo J, Hirata Y, et al. Assessment of abdominal involvement of adult T-cell leukemia/ lymphoma by ultrasonography: comparison among four clinical types. J Clin Ultrasound. 1991; 19 (8): 485-92.

9- Burt AD, Portmmann BC, McSween R. Liver pathology associated with disease of other organs or systems. In: McSween R. Pathology of the Liver. 4th ed. London: Churchill Livingstone; 2002. 855.

10- Nakasone TM, Arakaki H, Shimoji T, Araki K, Mimura G. Adult T-cell leukemia with massive melena due to marked gastrointestinal involvement. Rinsho Ketsueki. 1989; 30 (10): 1848-52.

11- Jaffe ES, Blattner WA, Blayney DW, Bunn PA Jr, Cossma J, Guroff M, Gallo RC. The pathologic, spectrum of ATLL. Human T-cell leukemia/lymphoma virus type I associated lymphoid malignancies. Am J Surg Pathol. 1984; 8 (4): 263-75.

12- Srinivasa NS, McGovern CH, Solez K, Poppema S, Halloran PF. Progressive renal failure due to renal invasion and parenchymal destruction by adult T-cell lymphoma. Am J Kideny. 1990; 16 (1): 70-72.

13- Kohno T, UchidaH, Inomata H, Fukushima S, Takeshita M. Ocular manifestations of ATLL A clinicopathologic study. Ophthalmology. 1993; 100 (12): 1794-99.

14- Okamoto M, Nomura T, Yamaguchi T, Tsuzuki M, Ezaki K. Adult T-cell leukemia/lymphoma primarily involving the epipharynx. Rinsho Ketsueki. 1996; 37 (11): 1331-33.

15- Brunning RD, Bone marrow. In: Rosai A. Ackerman's Surgical Pathology. 9th ed. Vol 2. St.Louis: Mosby; 2004.

16- Nakamura M, Ohishi A, Watanabe R, Kanenko K, Sakauchi M, Aosaki N, et al. Adult T-cell leukemia with hypercalcemia- induced metastatic calcification in the lungs due to production of parathyroid hormone related protein. Intern Med. 2001; 40 (5): 409-13.

17- Scheuer PJ, Lefkowitch JH. Liver Biopsy interpretation. 6th ed. Philadelphia: WB Saunders; 2000: 212-14.

18- Ioahim HL, Ratech H. Adult T-cell lymphoma/leukemia. In: Suzuki M, Matsuoka H, Yamashita K. Ioachim's Lymph node Pathology. 3rd ed. USA: Williams &Wilkins; 2002: 445.

www.SID.ir