

هماتوم پستان با نمای مشابه کارسینوم گزارش یک مورد و مروری بر مقالات پزشکی

دکتر دنیا فرخ^۱ - دکتر بهروز زندی^۲ - دکتر جهانبخش هاشمی^۲

چکیده

تشکیل هماتوم در پستان پس از ضربه، عمل جراحی و بیوپسی شایع است. در برخی موارد هیچ سابقه‌ای از ضربه در شرح حال بیمار دیده نمی‌شود و هماتوم می‌تواند در بیماران مبتلا به بیماریهای خونی یا اختلالات انعقادی نیز ایجاد شود. هماتوم پستان ممکن است در ماموگرافی به صورت دانسیته با حدود نامشخص و یا به شکل توده‌ای با نمای خاردار (Spiculated) و شبیه به کارسینوم تظاهر نماید. در این گزارش خانمی ۴۸ ساله که به علت وجود توده قابل لمس و بدون درد در پستان راست، مراجعه کرده بود، معرفی می‌شود. ماموگرافی در این بیمار، نشان‌دهنده ضایعه‌ای با حدود نامنظم و خاردار به قطر ۲۵ میلی‌متر، بدون میکرو کلسیفیکاسیون در ربع فوقانی داخلی پستان بود که به نظر می‌رسید مربوط به تومور بدخیم پستان باشد. اولتراسونوگرافی یک توده هیپو اکوئیک با اکوژنیستیه غیر یکنواخت و دارای حدود نامنظم را نشان داد. عمل جراحی و حذف کانونی ضایعه، وجود هماتوم در پستان راست را مشخص نمود و هیچ گونه علائمی از بدخیمی مشاهده نگردید. در تشخیص افتراقی توده‌های پستانی، صرف نظر از وجود سابقه ضربه قبلی و یا عمل جراحی و اختلالات خونی، احتمال هماتوم پستان را باید در نظر داشت. در برخی موارد عارضه دیررس هماتوم ممکن است در ماموگرافی به شکل توده‌ای با نمای خاردار و شبیه به کارسینوم مشاهده شود.

واژه‌های کلیدی: پستان؛ بیوپسی؛ هماتوم؛ کارسینوم؛ ماموگرافی؛ اولتراسونوگرافی

مجله علمی دانشگاه علوم پزشکی بیرجند (دوره ۱۳؛ شماره ۴؛ زمستان سال ۱۳۸۵)

دریافت: ۱۳۸۵/۶/۱۵ اصلاح نهایی: ۱۳۸۵/۱۰/۲۴ پذیرش: ۱۳۸۵/۱۱/۳

^۱ نویسنده مسؤل؛ دانشیار گروه آموزشی رادیولوژی، دانشکده پزشکی دانشگاه علوم پزشکی مشهد

آدرس: مشهد - بیمارستان امام رضا (ع) - بخش رادیولوژی

تلفن: ۰۵۱۱-۸۵۲۵۰۰۴ نمابر: ۰۵۱۱-۸۵۹۱۰۵۷ پست الکترونیکی: -

^۲ دانشیار گروه آموزشی رادیولوژی، دانشکده پزشکی دانشگاه علوم پزشکی مشهد

مقدمه

هماتوم پستان در اغلب موارد به دنبال ضربه و یا پس از انجام بیوپسی و اعمال جراحی بر روی توده‌های خوش‌خیم و بدخیم ایجاد می‌شود (۱). انواع خودبه‌خودی آن نادر است. هماتوم ممکن است در افراد دارای بیماریهای خونی مختلف، در شرایطی که سبب بروز ترومبوسیتوپنی یا اختلال انعقادی می‌شوند و همچنین در نزد بیماران تحت درمان با داروهای ضد انعقادی ایجاد شود (۱-۳).

پیدایش توده پستانی پس از ضربه و عمل جراحی معمولاً مربوط به تشکیل هماتوم یا نکروز چربی است که هر دو می‌توانند بندرت نمای کارسینوم را در ماموگرافی تقلید کنند. خونریزی در پارانشیم پستان و ادم ناشی از آن سبب ایجاد توده قابل لمس در معاینه بالینی و یا افزایش دانسیته نسجی و تشکیل توده در ماموگرافی می‌شود. در مواردی که حدود ضایعه در ماموگرافی نامنظم است و بیمار سابقه‌ای از ضربه، عمل جراحی یا مصرف داروهای ضد انعقادی و بیماریهای خونی را ذکر نمی‌کند، پیگیری بیمار و در صورت نیاز اقدام به بیوپسی برای تشخیص قطعی ماهیت ضایعه و رد احتمال کارسینوم پستان ضروری می‌باشد (۴).

در بررسی مقالات پزشکی موارد نادری از هماتوم پستان که در ماموگرافی سبب ایجاد کلسیفیکاسیون، افزایش دانسیته نسجی با حدود نامشخص و یا توده با حاشیه نامنظم شده‌اند، گزارش شده است.

در این مقاله یک مورد هماتوم پستان با نمایی شبیه کارسینوم، در یک خانم ۴۸ ساله گزارش می‌شود. هدف از معرفی این بیمار جلب توجه همکاران پزشک بویژه متخصصین رادیولوژی به امکان ایجاد نمای ماموگرافیک مشابه کارسینوم در هماتوم‌های پستان است.

معرفی بیمار

خانمی ۴۸ ساله با شکایت احساس توده در قسمت فوقانی داخلی پستان راست از حدود یک سال قبل به پزشک

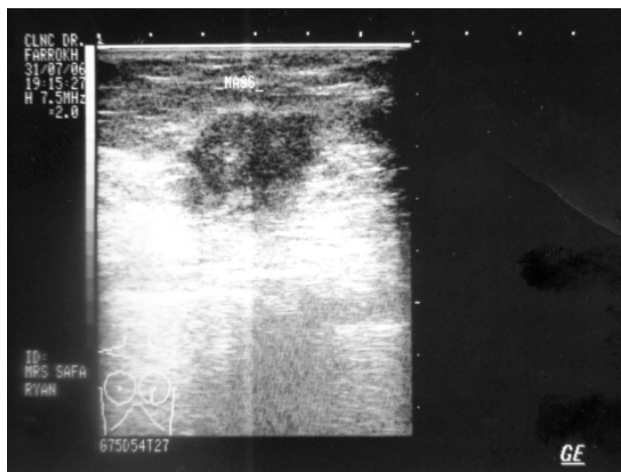
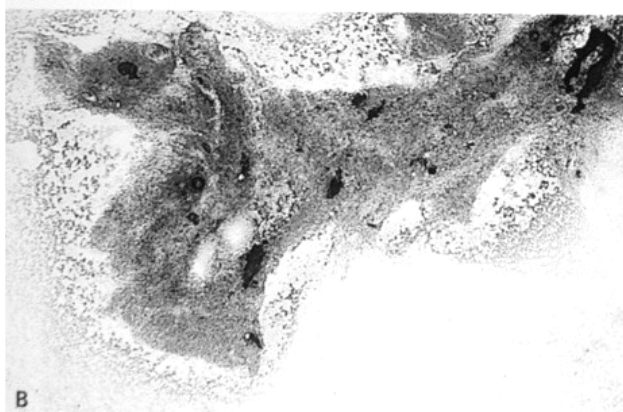
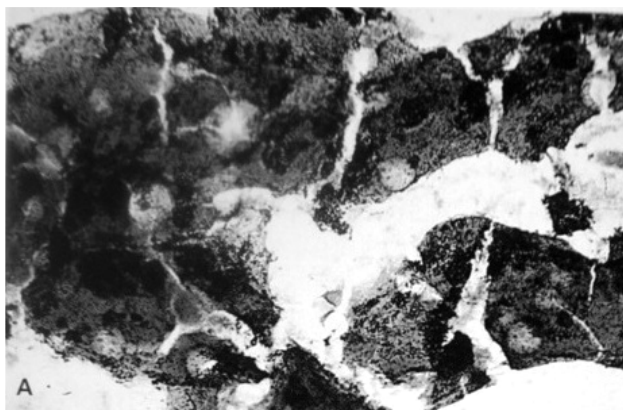مراجعه می‌نماید. ایشان سابقه فامیلی سرطان پستان را در مادر بزرگ خود ذکر کردند. در معاینات فیزیکی از پستان‌ها، توده‌ای به ابعاد ۲×۲/۵ سانتیمتر در بخش فوقانی داخلی پستان راست لمس شد که در لمس جابه‌جایی قابل توجهی را نشان نمی‌داد و دردناک نبود. هیچ گونه علائمی از تغییر شکل در نوک پستان، افزایش ضخامت یا تغییر وضعیت در پوست در محل توده فوق مشاهده نشد. معاینه ناحیه زیر بغلی راست از نظر لنفادنوپاتی منفی بود. در پستان چپ، یافته غیر طبیعی در معاینه فیزیکی مشاهده نشد.

از سایر جهات نیز بیمار شکایتی نداشت و سابقه بیماری خاصی را ذکر نکرد. امتحان اولتراسونوگرافی از پستان راست انجام شد که توده‌ای هیپو اکوئیک با نمای غیریکنواخت دارای حدود نسبتاً نامنظم را در ربع فوقانی داخلی پستان نشان داد (شکل ۱). نمای سونوگرافیک این توده برای ضایعات خوش‌خیم پستان غیراختصاصی بود و احتمال وجود توده بدخیم بر اساس یافته‌های سونوگرافیک مطرح شد.

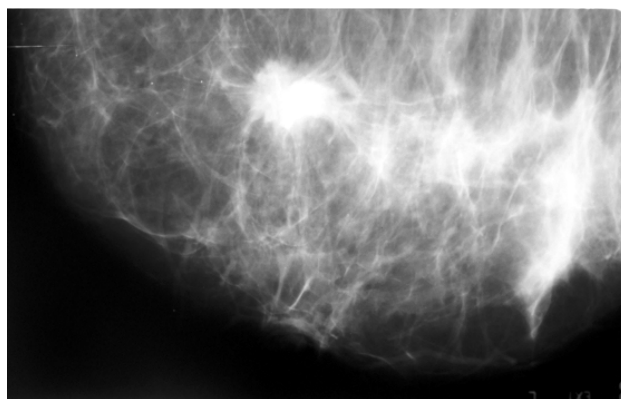
امتحان ماموگرافی از هر دو پستان به عمل آمد. پستان چپ طبیعی بود و در پستان راست توده‌ای در ربع فوقانی داخلی با حاشیه نامنظم و نمای خاردار* بدون میکروکلسیفیکاسیون مشاهده شد (شکل ۲). شواهدی از به هم ریختگی نسجی در پارانشیم اطراف این توده و علائمی از افزایش ضخامت پوست یا تغییر شکل نیپل ملاحظه نگردید. رادیوگرافی قفسه صدری و اولتراسونوگرافی از شکم نیز طبیعی بود.

با توجه به یافته‌های ماموگرافیک و سونوگرافیک این توده و نیز سابقه فامیلی ایشان احتمال کارسینوم پستان مطرح شد و برای انجام بیوپسی و حذف توده اقدام گردید. بررسی آسیب‌شناسی ضایعه پستانی توده‌ای با جدار ضخیم و نامنظم، محتوی خون بسیار غلیظ و لخته فیبرینی را نشان داد و هیچ‌گونه علائمی از بدخیمی در داخل توده و در دیواره آن مشاهده نگردید (شکل ۳).

* Spiculated



شکل ۱- سونوگرافی توده‌ای هیپو اکوئیک با نمای غیر یکنواخت دارای حدود نسبتاً نامنظم را در ربع فوقانی داخلی پستان نشان می‌دهد.



شکل ۲- ماموگرافی از پستان راست توده‌ای در ربع فوقانی داخلی با حاشیه نامنظم و نمای خاردار (Spiculated)، بدون میکروکلسیفیکاسیون را نشان می‌دهد.

شکل ۳- در بررسی آسیب‌شناسی از ضایعه پستانی، توده‌ای با جدار ضخیم و نامنظم، محتوی خون بسیار غلیظ و لخته فیبرینی بدون هیچ گونه علائمی از بدخیمی در داخل توده و یا در دیواره آن مشاهده گردید.

بسته و یا به دنبال عمل جراحی، بیوپسی، آسپیراسیون ضایعات با سوزن و یا بیوپسی استریوتاکتیک ایجاد می‌شود (۱).

هماتوم پستان بندرت در اشخاص مبتلا به بیماریهای خونی و یا بیماران تحت درمان با داروهای ضد انعقادی مشاهده می‌شود و با افزایش مصرف داروهای آنتی‌ترومبوآمبولیک در درمان بیماریهای انسداد حاد عروق کرونر، رتین، شرابین ریوی و شریانهای محیطی، شیوع ایجاد هماتوم در این بیماران افزایش یافته است (۵-۷).

در بررسی مقالات پزشکی مواردی از هماتوم پس از

با توجه به نتیجه بیوپسی که به نفع هماتوم پستانی بود، مجدداً از ایشان شرح حال گرفته شد و وی به سابقه ضربه در حدود یک سال قبل از ایجاد توده به شکل برخورد فرمان اتومبیل به پستان راست اشاره کرد که با ایجاد تورم و اکیموز در پستان راست، در همان زمان همراه بوده است.

بحث

هماتوم پستان در اثر خروج خون از عروق و ارتشاح آن در نسوج اطراف ایجاد می‌شود و تمایل به تجمع در نسج پستان و تشکیل توده دارد. هماتوم معمولاً در اثر ضربه‌های

چنین مواردی ضایعه با آبسه مزمن کپسول دار، کیست سباسه و یا گرانولوم کلاسترولی قابل اشتباه می‌باشد (۷، ۱۰).

هماتوم بندرت در مراحل انتهایی و طول کشنده کلسیفیه می‌شود و در موارد نادری که سبب میکروکلسیفیکاسیون یا به هم‌ریختگی نسجی در پارانشیم پستان شود، تابلوی ماموگرافیک مشابه کارسینوم را تقلید می‌نماید (۱).

نمای هماتوم در اولتراسونوگرافی به مدت زمان تشکیل ضایعه بستگی دارد. انجام اولترا سونوگرافی در مراحل اولیه ایجاد هماتوم بسیار کمک‌کننده است و معمولاً یک توده اکوفری سیستیک با حدود مشخص در محل تشکیل هماتوم دیده می‌شود.

هماتوم پستان می‌تواند به شکل توده هیپواکوئیک یا هیپراکوئیک و یا حتی به صورت توده‌ای با اکوژنیستیه مختلط و حاوی اکوهای پراکنده داخلی و نواحی اکوفری دیده شود که در حالت اول و دوم با تومورهای پستان و در حالت سوم با کیست پستانی دارای عوارض ثانوی نظیر عفونت یا خونریزی در داخل کیست و یا حتی با آبسه پستان قابل اشتباه است (۲، ۱).

دیواره هماتوم در سونوگرافی داپلر معمولاً فاقد ساختمان عروقی است؛ مگر در مواردی که با عفونت ثانوی همراه باشد (۱۱). مهمترین تشخیص افتراقی هماتوم پستان، با کارسینوم است.

بیشتر هماتوم‌های پستان طی ۴ تا ۶ هفته پس از ایجاد هماتوم، کوچکتر می‌شوند؛ تا زمانی که فقط ضایعه‌ای کوچک در محل آن باقی می‌ماند. توصیه می‌شود این بیماران تا مرحله‌ای از بین رفتن کامل هماتوم پیگیری شوند. در دو مورد انجام بیوپسی در این بیماران ضروری است (۱):

۱- هنگامی که در محل جذب هماتوم یک دانسیته کانونی در پارانشیم پستان باقی بماند.

۲- در مواردی که ضایعه برگشت نمی‌کند و هماتوم اورگانیزه شده به شکل توده‌ای با دانسیته بالا و یا به صورت توده‌ای با حدود نامنظم در ماموگرافی مشاهده شود.

قراردادن ایمپلنت پستانی به عنوان یک عارضه نادر و دیررس گزارش شده است که علت آن را احتمالاً استفاده از ایمپلنت دارای پوشش پلی‌اورتان دانسته‌اند (۸، ۹).

بیشتر هماتوم‌های پستان در طی چند هفته بتدریج کوچک و در نهایت جذب می‌شوند ولی برخی از آنها هرگز به طور کامل از بین نمی‌رود و در ماموگرافی باقی می‌مانند.

هماتوم می‌تواند از نظر معاینات فیزیکی، یافته‌های ماموگرافیک و سونوگرافیک، نمای مشابه کارسینوم پستان را تقلید نماید (۱، ۲، ۴).

در مراحل اولیه هماتوم در معاینات بالینی به شکل توده‌ای با حدود نامشخص در پستان تظاهر می‌کند و با گذشت زمان و در صورت ارگانیزه شدن حدود آن مشخص‌تر می‌شود.

هماتوم پستان در ماموگرافی ممکن است به صورت افزایش دانسیته نسجی غیرقرینه با یا بدون افزایش ضخامت پوست و در موارد کمتری به شکل دانسیته ندولر و یا توده پستانی مشاهده شود. این توده معمولاً گرد یا بیضی و دارای حدود مشخص است که در برخی موارد کپسول ظریفی آن را از نسوج اطراف جدا می‌کند. در بعضی بیماران توده مربوط به هماتوم دانسیته مختلط را نشان می‌دهد و محتوی نواحی شفاف دارای نسج چربی همراه تصاویر ندولر دانس در داخل ضایعه است. در چنین مواردی هماتوم با هامارتوم در ماموگرافی قابل اشتباه می‌باشد. گاه ادم نسجی اطراف هماتوم مانع رویت آن می‌شود و بندرت ممکن است هماتوم به صورت افزایش دانسیته نسجی منتشر در ماموگرافی دیده شود و توده مشخصی را نشان ندهد (۱).

ایجاد توده با حاشیه نامنظم و خاردار در ماموگرافی نادر است و با کارسینوم پستان قابل اشتباه می‌باشد (۱، ۳). معمولاً سابقه ضربه یا عمل جراحی و بیوپسی و نیز سابقه اکیموز در پوست پوشاننده سطح توده پستانی به تشخیص کمک می‌کند. هماتوم ارگانیزه شده در ماموگرافی ممکن است به شکل توده‌ای کاملاً دانس با حدود مشخص دیده شود که در

بیماران تشکیل هماتوم در محل بیوپسی می‌تواند افتراق ضایعات خوش‌خیم و بدخیم را در ماموگرافی دشوار سازد (۱۳،۱۴).

مشاهده هماتوم با نمای ماموگرافیک شبیه به کارسینوم پستان این نکته را خاطر نشان می‌کند که اگرچه توده‌های با حدود نامنظم در ماموگرافی، در درجه اول مطرح‌کننده کارسینوم پستان هستند ولی همین توده‌ها می‌توانند مربوط به ضایعات خوش‌خیم نیز باشند و پیگیری این بیماران یا انجام امتحان آسیب‌شناسی از طریق بیوپسی و در صورت نیاز جراحی برای تعیین ماهیت قطعی ضایعه و ردّ بدخیمی ضروری می‌باشد.

حذف جراحی توده‌های پستانی اغلب با تشکیل هماتوم در محل عمل همراه است و چنانچه در طی چند هفته پس از عمل هماتوم جذب نشود، در مبتلایان به کارسینوم پستان ممکن است نمایی مشابه عود تومور در ماموگرافی دیده شود (۱۲).

با کمک اولتراسوند و آسپیره کردن محتویات توده با استفاده از سوزنهای ظریف (FNA)، می‌توان وجود هماتوم در محل عمل را تأیید و در صورت نیاز آن را تخلیه کرد. ایجاد هماتوم و ادم نسجی پس از انجام Core Biopsy چه از طریق بالینی و یا به کمک اولتراسوند و استریوتاکسی و یا حتی پس از انجام FNAB یافته نادری نیست و در این

منابع:

- 1- Kangusuku MS, Rodingues D, Urban LA, Romauus AB. Recurrent spontaneous breast hematoma. Rec Hosp Clin Fac Med Sio Paulo. 2001; 56(6): 79-82.
- 2- Wolf G, Hohenberg G, Hagar N. Mammographic and sonographic appearances by traumatic changes in the female breast. Rufo. 1984; 4 (2): 204-208.
- 3- Huston TL, Tabatabai N, Eisenc C, Tousimis T. Hematoma mimicking local recurrence of breast cancer. Breast J. 2006; 12 (3): 274-75.
- 4- Audrey K, Tucker Y. Textbook of mammography. 2nd ed. London: Churchil Livingstone; 2001.
- 5- Yahalom M, Raguin N, Bicken A. Breast hematoma complicating thrombolytic therapy. J Angiol. 2000; 9 (2): 74-77.
- 6- Leor J, Livschitz S, Cered Z. Giant breast hematoma requiring blood transfusion: an unusual complication after an echocardiography study during thrombolytic therapy. J Am Soc Echocardiogr. 1990; 3 (6): 502-504.
- 7- Gollentz B, Ballarini P, Rossier S. Breast hematoma and cytosteatonecrosis. a Propos of 55 cases. J Radiol. 1990; 71 (1): 33-43.
- 8- Brickman M, Parsa NN, Parsa FD. Late hematoma after breast implantation. Aesthetic Plast Surg 2004; 28 (2): 80-82.
- 9- Steinbach BG, Hardt NS. Breast implants, common complications, and concurrent breast disease. Radiographics. 1993; 13 (1): 95-118.
- 10- Reynolds H, Graner HM. Cholesterol granuloma in the breast. a mimic by carcinoma. Radiology. 1994; 9: 249-50.
- 11- Mcnicholas MM, Mercer PM, Miller JC. Color doppler sonography in the evaluation of palpable breast masses. AGR Am J Roentgonol. 1993; 16 (4): 765-71.
- 12- Veiga DF, Filho JV, Schnaider CS. Late hematoma after breast agumentation with silicon prosthesis: a case report. Aesthetic Plast Surg. 2005; 29 (5): 431-33.
- 13- Hann LE, Liberman L, Do Dershow MA. Mammography immediately after stereotaxic breast biopsy. Is it necessary? AJR. 1995; 165: 59-62.
- 14- Diebold J, Hahn. T. Evaluation of the stereotactic 8G Vacuum-aspirated breast biopsy in the histologic evaluation by suspicious mammography. Invest Radiol. 2005; 40(7): 465-71.

Title: Breast hematoma simulate as carcinoma: A case report and a review of the literature

Authors: D. Farrokh¹, B. Zandi², J. Hashemi²

Abstract

Breast hematoma is common after trauma, surgery, or biopsy. Sometimes there is no history of trauma; and hematoma can occur in patients with hematologic diseases or coagulation disorders. Breast hematoma may present mamographically as an ill-defined density or spiculated mass mimicking a carcinoma. In this report, a 48-year old woman who underwent mammography because of a painless palpable node in the right breast is introduced. Mammography revealed an irregular spiculated lesion, 25 mm in diameter, without microcalcifications in the upper inner quadrant of the right breast which seemed to be a malignant tumor. Ultrasonography of the right breast showed a non homogeneous hypoechoic nodule with irregular margins. Surgery and local excision revealed breast hematoma. Breast hematoma must be thought of as a differential diagnosis for a breast mass, regardless of previous trauma, surgery or hematologic disorders. Occasionally, the late squeal of a breast hematoma may resemble a carcinoma with spiculated lesion

Key Words: Breast, Biopsy; Hematoma; Carcinoma; Mammography; Ultrasonography

¹ Corresponding Author; Associate Professor, Department of Radiology; Faculty of Medicine, Mashhad University of Medical Sciences. Mashhad, Iran

² Associate Professor, Department of Radiology; Faculty of Medicine, Mashhad University of Medical Sciences. Mashhad, Iran