

## ارتباط میزان بیان پروتئین P53 با درجه بافت‌شناسی کارسینوم سلول ترانزیشنال مثانه

دکتر ناصر طیبی میبیدی<sup>۱</sup> - دکتر مهدی فرزادنیا<sup>۲</sup> - دکتر سکینه عمویان<sup>۲</sup> - دکتر بهرام معمار<sup>۲</sup> -  
دکتر داود عرب<sup>۳</sup> - مریم اسلانی<sup>۴</sup>

### چکیده

**زمینه و هدف:** کارسینوم سلول ترانزیشنال مثانه، سرطانی نسبتاً شایع در بین مردان است. پیشرفت تومور با بروز یا تغییر در محصولات چند ژن کنترل‌کننده آپوپتوز و تکثیر سلولی همراه می‌باشد. مطالعه حاضر با هدف تعیین ارتباط بین بروز پروتئین P53 و درجه بافت‌شناسی کارسینوم سلول ترانزیشنال مثانه انجام شد.

**روش تحقیق:** در این مطالعه آینده‌نگر، پرونده‌های موجود در بخش آسیب‌شناسی بیمارستان امام رضا (ع) وابسته به دانشگاه علوم پزشکی مشهد، مربوط به بیماران مبتلا به کارسینوم مثانه، مورد مطالعه قرار گرفتند. برش تهیه‌شده از بلوک‌های پارافینی، با روش ایمونوهیستوشیمی برای انکوپروتئین P53 رنگ‌آمیزی گردید. نتایج انکوپروتئین P53 در ارتباط با درجه‌بندی بافت‌شناسی و ارتباط بین متغیرها، با استفاده از آزمون آماری فیشر، در سطح معنی‌داری  $P \leq 0/05$  مورد تجزیه و تحلیل قرار گرفتند.

**یافته‌ها:** در مجموع ۴۵ پرونده مربوط به بیماران مبتلا به کارسینوم مثانه مورد مطالعه قرار گرفت. نوع تومور در ۳۹ مورد (۸۷٪) کارسینوم سلول ترانزیشنال، در ۴ مورد (۹٪) کارسینوم سلول سنگفرشی و در ۲ مورد (۴٪) کارسینوم تمایزنیافته بود. از مجموع ۳۹ فرد مبتلا به TCC، ۹ بیمار (۲۳/۱٪) از نظر بافت‌شناسی دارای درجه (گرید) یک، ۱۴ بیمار (۳۵/۹٪) درجه دو و ۱۶ مورد (۴۱٪) درجه ۳ بودند. پس از رنگ‌آمیزی ایمونوهیستوشیمی، در ۴ بیمار (۴۴/۴٪) از ۹ بیمار مبتلا به TCC با گرید ۱، در ۱۰ بیمار (۷۱/۴٪) از ۱۴ بیمار با گرید ۲، و در ۱۵ بیمار (۹۳/۸٪) از ۱۶ مورد با گرید ۳، افزایش بروز پروتئین P53 مشاهده شد. از ۳۹ بیمار، در ۲۹ مورد (۷۴/۴٪) P53 مثبت بود و به طور قابل توجهی در انواع با درجه بالای بافت‌شناسی ظهور بیشتری دیده شد ( $P=0/026$ ).

**نتیجه‌گیری:** با توجه به نتایج این مطالعه، به نظر می‌رسد دقت روش ایمونوهیستوشیمی جهت تشخیص جهش P53 در حدود ۹۰٪ است؛ اما برای نتیجه‌گیری بهتر بررسی تعداد بیشتری از بیماران از این نظر پیشنهاد می‌گردد.

**واژه‌های کلیدی:** ژن P53؛ سرطان مثانه؛ کارسینوم سلول ترانزیشنال؛ ایمونوهیستوشیمی

مجله علمی دانشگاه علوم پزشکی بیرجند (دوره ۱۴؛ شماره ۱؛ بهار سال ۱۳۸۶)

دریافت: ۱۳۸۵/۶/۸ اصلاح نهایی: ۱۳۸۵/۹/۶ پذیرش: ۱۳۸۵/۹/۸

<sup>۱</sup> نویسنده مسؤول؛ استادیار گروه آموزشی آسیب‌شناسی، دانشکده پزشکی، دانشگاه علوم پزشکی مشهد

آدرس: مشهد- بیمارستان امام رضا (ع) - آزمایشگاه مرکزی بخش آسیب‌شناسی  
تلفن: ۰۵۱۱-۸۵۴۳۰۳۱-۹ داخلی ۲۳۲۳ شماره: ۰۵۱۱-۸۵۹۱۰۵۷ پست الکترونیکی: naser\_tayyebi@yahoo.com

<sup>۲</sup> استادیار گروه آموزشی آسیب‌شناسی، دانشکده پزشکی، دانشگاه علوم پزشکی مشهد

<sup>۳</sup> متخصص ارولوژی

<sup>۴</sup> کارشناس بهداشت؛ بیمارستان امام رضا (ع)، بخش آسیب‌شناسی، دانشگاه علوم پزشکی مشهد

## مقدمه

مشهد، با تشخیص سرطان مثانه تاییدشده، بعد از بررسی آسیب‌شناسی و بدون سابقه ابتلا به سایر بدخیمی‌ها انتخاب شدند. از بلوک‌های پارافینی بیماران مبتلا به TCC، برشهای ۴ میکرونی جهت رنگ‌آمیزی معمول هماتوکسیلین-اُوزین برای تشخیص نوع بافت‌شناسی تومور و درجه‌بندی بافت‌شناختی تهیه شد؛ همچنین لام‌های با شارژ مثبت، جهت رنگ‌آمیزی ایمونوهیستوشیمی آماده و به روش کمپلکس بیوتین-آویدین ایمونوپراکسیداز (شرکت DAKO) جهت P53 رنگ شدند.

برای رنگ‌آمیزی بعد از تهیه اسلاید، پارافین‌زدایی و شستشو در بافر انجام شد. برای هضم آنزیمی از محلول پراکسیداز ۱٪ در بافر به مدت ۵ دقیقه استفاده گردید؛ سپس شستشو داده و در اتوکلاو ۱۲۰ درجه و با فشار یک اتمسفر، به مدت ۲۰ دقیقه بازیافت آنتی‌ژن صورت گرفت؛ سپس شستشو انجام شد و بافتها با مقدار کافی آنتی‌بادی اولیه (۱۰۰-۵۰ μL) پوشانده و در یک اتاقک مرطوب در طول شب انکوبه گردید؛ سپس با بافر شسته، برشها در یک محلول بیوتین آویدین (۱ میلی‌گرم در ۱۰۰ سی‌سی بافر) به مدت ۲۰ دقیقه انکوبه شد. بعد از شستشو، برشها در یک محلول حاوی دی‌آمینو بنزیدین قرار گرفتند و سپس شستشو با آب جاری انجام پذیرفت. در مرحله بعد از قرار دادن لام‌ها در هماتوکسیلین به مدت ۳ دقیقه و شستشو، آبیگری و شفاف‌سازی صورت گرفت و لامل چسبانده شد (۵)؛ سپس توسط متخصص آسیب‌شناسی، لام‌ها از نظر شدت و نحوه توزیع رنگ‌پذیری، مورد بررسی قرار گرفتند و در انتها با درجه بافت‌شناسی تومور مقایسه گردید.

در موارد مشاهده دو درجه بافت‌شناسی در یک تومور، درجه (گرید) بالاتر در نظر گرفته شد. در رنگ‌آمیزی ایمونوهیستوشیمی، در صورت رنگ‌گرفتن بیشتر از ۱۰٪ سلول‌ها، تومور مثبت در نظر گرفته شد و بر اساس شدت رنگ‌پذیری از ۱+ تا ۴+ تقسیم‌بندی گردید.

داده‌ها با استفاده از آزمون دقیق فیشر، در سطح

شیوع نسبتاً بالای سرطانهای مثانه، پزشکان و پژوهشگران را بر آن داشته است تا در مورد جوانب گوناگون این بیماری و عوامل تعیین‌کننده سیر بیماری و احتمالاً کمک‌کننده در تصمیم‌گیری برای انتخاب بهترین روشهای درمانی مطالعات گوناگونی انجام دهند. یکی از عواملی که می‌تواند در پیشگویی سیر این بیماری، کمک‌کننده باشد، وجود موتاسیون‌های ژن P53 در بافت تومورال است.

P53 یکی از ژن‌های سرکوبگر تومور موجود در هسته است که به عنوان نقطه بازرسی\* در حفظ و پایداری ژنتیکی با توقف چرخه تقسیم سلولی در G1 و در نتیجه ایجاد زمان اضافی برای ترمیم DNA صدمه‌دیده عمل می‌کند.

کارسینوم سلول ترانزیشنال مثانه<sup>†</sup> (TCC)، سرطان نسبتاً شایعی در میان مردان است و بیشتر از ۹۰٪ سرطانهای مثانه را تشکیل می‌دهد. در TCC مثانه، تغییرات مولکولی، ژنتیکی و سلولی فراوانی رخ می‌دهد. چند مورد از این تغییرات ژنتیکی، مربوط به غیرفعال شدن ژن‌های سرکوبگر تومور هستند. P53 و Rb، دو مورد از شایعترین ژن‌های سرکوبگر توموری هستند که غیر فعال شده‌اند.

تغییرات ژنتیکی در Rb در ۳۵٪ و P53 در ۵۰٪ از سرطانهای مثانه ایجاد می‌شود (۲،۱) و با مرحله بالینی و درجه‌بندی بافت‌شناسی بالاتر همراه می‌باشند (۴،۳).

مطالعه حاضر با هدف بررسی ایمونوهیستوشیمی بروز پروتئین P53 در هسته سلول و ارتباط شدت این بروز با درجه بافت‌شناسی TCC انجام شد.

## روش تحقیق

در این مطالعه آینده نگر، در فاصله زمانی یک سال، ۴۵ بیمار مراجعه‌کننده به بخش جراحی کلیه و مجاری ادراری بیمارستان امام رضا (ع)، وابسته به دانشگاه علوم پزشکی

\* Check Point

† Transitional Cell Carcinoma (TCC)

در ۱۰ بیمار (۷۱/۴٪) و از بین ۱۶ بیمار با درجه بافت‌شناسی ۳، در ۱۵ بیمار (۹۳/۸٪) افزایش بروز پروتئین P53 مشاهده شد (جدول ۱).

تست مثبت افزایش بروز پروتئین P53 در گروه با تمایز کم (درجه ۳) و تمایز متوسط (درجه ۲) بیش از دو برابر مبتلایان با تمایز خوب (درجه ۱) و از نظر آماری معنی‌دار بود ( $P=0/026$ ).

### بحث

TCC چهارمین بدخیمی در مردان در ایالات متحده می‌باشد. تغییرات مولکولی، ژنتیکی و سلولی فراوانی در TCC رخ می‌دهد که شامل تغییرات کروموزومی، از دست رفتن هتروزیگوتی و از دست رفتن تنظیم رشد سلولی می‌باشد. چند مورد از این تغییرات ژنتیکی مربوط به غیرفعال شدن ژن‌های سرکوبگر تومور هستند. دوتا از شایعترین ژن‌های سرکوبگر توموری که غیرفعال شده‌اند، ژن‌های Rb و P53 می‌باشند (۱). ژن P53، شایعترین ژن تغییر یافته در سرطانهای انسان است (۶)؛ این ژن روی کروموزوم 17P قرار دارد و تغییر در آن با روشهای ژنتیک مولکولی و ایمونوهیستوشیمی قابل تشخیص است (۷).

معنی‌داری  $P \leq 0/05$  مورد تجزیه و تحلیل آماری قرار گرفتند.

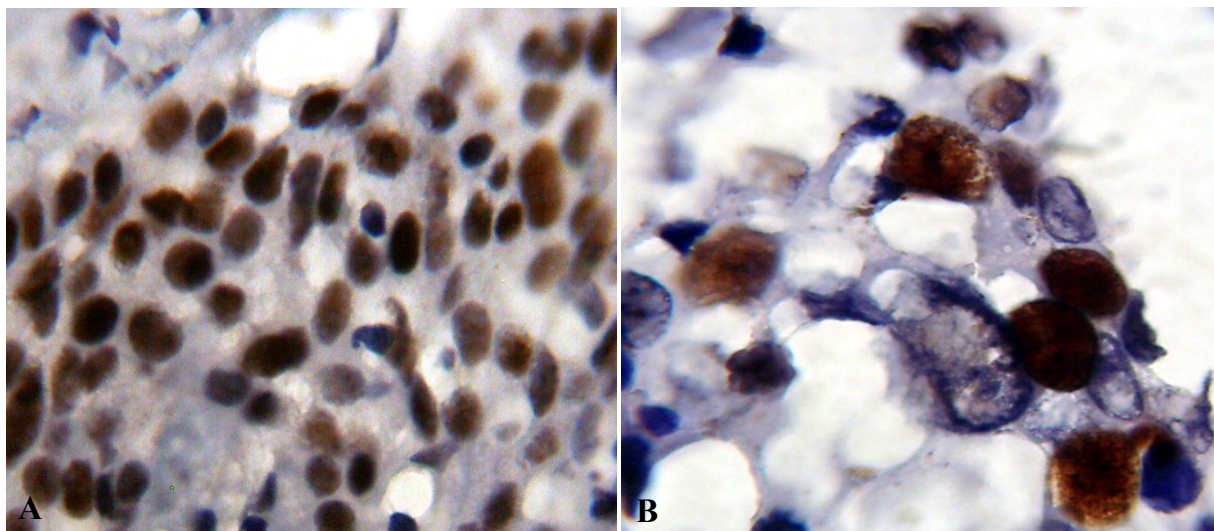
### یافته‌ها

از بین ۴۵ بیمار مورد مطالعه ۳۶ بیمار (۸۰٪) مرد و ۹ بیمار (۲۰٪) زن بودند؛ میانگین سنی در مردان ۶۴/۸ و در زنان ۶۹/۹ سال بود. حداقل سن بیماران گروه مطالعه ۳۶ و حداکثر ۸۰ سال و متوسط سنی بیماران ۶۶/۴ سال بود. نوع تومور در ۳۹ مورد (۸۷٪) کارسینوم سلول ترانزیشنال، در ۴ بیمار (۹٪) کارسینوم سلول سنگفرشی و در ۲ بیمار (۴٪) کارسینوم تمایز نیافته بود.

از نظر درجه‌بندی بافت‌شناسی از مجموع ۳۹ فرد مبتلا به TCC، ۹ بیمار (۲۳/۱٪) دارای درجه ۱، ۱۴ بیمار (۳۵/۹٪) درجه ۲ و ۱۶ مورد (۴۱٪) با درجه ۳ بودند.

در مورد رنگ‌آمیزی ایمونوهیستوشیمی از مجموع ۳۹ بیمار، ۲۹ مورد (۷۴/۴٪) از نظر بروز پروتئین P53 مثبت بودند که در این تعداد، شدت رنگ‌پذیری در ۴ نمونه، یک مثبت (+)، ۹ نمونه دو مثبت (++)، ۱۷ مورد، سه مثبت (+++) و ۹ نمونه چهار مثبت (++++) بودند (شکل ۱).

از ۹ بیمار مبتلا به TCC درجه ۱، پس از رنگ‌آمیزی ایمونوهیستوشیمی در ۴ بیمار (۴۴/۴٪)، از ۱۴ بیمار با درجه ۲



شکل ۱- مثبت شدن پروتئین P53 در رنگ‌آمیزی ایمونوهیستوشیمی در سلول‌های تومورال (A:  $40 \times 10$ )، (B:  $100 \times 10$ )

رنگ‌آمیزی ایمونوهیستوشیمی در ۴ بیمار (۴/۴۴٪)، از ۱۴ بیمار با درجه ۲ در ۱۰ بیمار (۴/۷۱٪) و از بین ۱۶ بیمار با درجه بافت‌شناسی ۳، در ۱۵ بیمار (۸/۹۳٪) افزایش بروز پروتئین P53 مشاهده شد.

در بیشتر مطالعات قبلی نیز همراهی افزایش بروز P53 با درجه آسیب‌شناسی بالای تومور مثانه مورد تأکید قرار گرفته است. در مطالعه Ong و همکاران، روی بیماران TCC، بروز بیش از حد P53 با درجه و مرحله بالاتر تومور گزارش شد، اگرچه اثر چشمگیری روی پیش‌آگهی تومور نداشته است (۴)؛ در حالی که در مطالعه مشابه دیگری، روی ۴۰ نمونه TCC مثانه، در ۲۶ مورد بروز P53 در ۱۰ تا ۱۰۰ سلول توموری گزارش شد و بین بروز پروتئین و درجه تومور ارتباط چشمگیری وجود داشته که بیانگر نقش این پروتئین در پیش‌آگهی بیماران می‌باشد (۱۷).

Fujimoto و همکاران، شیوع موتاسیون‌های P53 را در سرطان مثانه مهاجم با درجه بالا در مقایسه با تومورهای سطحی و با درجه پایین خیلی بالاتر گزارش کردند (۳). در مطالعه‌ای بر روی ۲۱۲ بیمار مبتلا به TCC مثانه، تجمع هسته‌ای پروتئین P53 در تومورهای با تمایز کم، به مراتب شایعتر از سرطانهای تمایز یافته بود (۱۸)؛ همچنین در دو مطالعه دیگر که بر روی مبتلایان به TCC سطحی مثانه در مراحل آسیب‌شناسی مشابه (به ترتیب ۴۳ بیمار در مرحله T1 و ۵۴ بیمار در مرحله Ta) انجام شد، میزان مثبت شدن ایمونوهیستوشیمی در درجات بالاتر آسیب‌شناسی بیشتر بود؛ بنابراین با درجه آسیب‌شناسی ارتباط مستقیمی داشت (۱۹،۱۸)؛ در بررسی حاضر نیز بروز پروتئین P53 در بیماران مبتلا به TCC کم تمایز یافته بسیار بیشتر از مبتلایان به تومورهای با تمایز متوسط یا خوب تمایز یافته بود؛ بنابراین افزایش بروز این پروتئین بیشتر با تومورهای با درجه آسیب‌شناسی بالاتر همراهی دارد.

پیشرفت TCC نیز با ناپایداری ژنتیکی و تجمع ضایعات ژنتیکی که اصولاً P53 و RB و عوامل رشد را درگیر می‌کنند،

محصول این ژن که یک پروتئین ۵۳۰۰۰ دالتونی است، نیمه عمر کوتاهی دارد (۸) اما در مقابل محصول ژن موتاسیون‌یافته، نیمه عمر طولانی دارد؛ در هسته سلول تجمع پیدا می‌نماید و به راحتی با روشهای ایمونوهیستوشیمی قابل شناسایی است (۸).

تغییر ژن P53 در انواع زیادی از تومورهای انسانی و از جمله کارسینومای مثانه گزارش شده است (۹،۱۰). جهش یا ازدست رفتن هتروزیگوسیتی P53 در میان ۵۰٪ از سرطانهای مثانه مشاهده می‌شود (۲۱). از آنجا که بروز بیش از حد پروتئین P53 و فعالیت پروليفراتیو (Ki-67) افزایش یافته، یافته‌های ثابتی در TCC هستند، P53 و Ki-67 ممکن است به عنوان نشانگر سلول‌های ارتلیال با تغییرات ژنتیکی قابل توجه استفاده شود (۱۱،۱۲).

بروز بیش از حد P53 و Ki-67 در کارسینوم درجای مثانه و دیسپلازی شدید ارتلیال نیز که پیش‌ساز کارسینوم انوازیو هستند هم، مشابه TCC مثانه می‌باشد (۱۲).

در مطالعه حاضر، ۷۴/۴٪ از بیماران افزایش بروز پروتئین P53 داشتند. در مطالعه‌ای روی ۴۲ بیمار به روش ایمونوهیستوشیمی، افزایش بروز P53 در ۶۳٪ موارد گزارش شد (۱۳)؛ در دو مطالعه دیگر روی ۳۹ و ۵۹ بیمار، میزان افزایش بروز P53 به ترتیب ۲۳٪ و ۴۰/۶٪ گزارش شد (۱۴،۱۵). در مطالعه Uchida و همکاران، بر روی ۱۱۹ بیمار، ۶۱٪ بیماران از نظر P53 مثبت بودند (۱۶).

شیوع افزایش بروز P53 به روش ایمونوهیستوشیمی در بیماران مبتلا به کارسینوم سلول ترانزیشنال مثانه، بر حسب درجه آسیب‌شناسی و روند آماده‌سازی بافت، تا حدی متفاوت گزارش شده است. در مطالعه حاضر در مورد رنگ‌آمیزی ایمونوهیستوشیمی، از مجموع ۳۹ بیمار، ۲۹ مورد (۴/۷۴٪) از نظر بروز پروتئین P53 مثبت بودند که در این تعداد، شدت رنگ‌پذیری در چهار نمونه یک مثبت (+)، در ۹ نمونه دو مثبت (++)، در ۱۷ مورد سه مثبت (+++) و در ۹ نمونه، چهار مثبت (++++). بود. از ۹ بیمار مبتلا به TCC درجه ۱، پس از

مرتبط می‌باشد (۲۰). نیست (اپی ژنتیک) را نیز مشخص نماید (۲۳).

### نتیجه‌گیری

به نظر می‌رسد دقت روش ایمونوهیستوشیمی جهت تشخیص جهش P53 در حدود ۹۰٪ باشد (۲۳)؛ همچنین در مواردی که شیوع پایین‌تری از افزایش ظهور P53 دیده شده است، با توجه به این که روش ایمونوهیستوشیمی به کار رفته در بیشتر مطالعات فوق مشابه بوده و نقطه Cutoff آزمایش نیز در همه این مطالعات ۱۰٪ بوده است، بنابراین تفاوت در یافته‌های مطالعات مختلف شاید به دلیل روش ثابت کردن و یا آماده‌سازی نمونه‌های بافتی باشد و لازم است برای نتیجه‌گیری بهتر، تعداد بیشتری از بیماران از این نظر بررسی شوند.

طبق برخی از مطالعات، جهش P53 پیشگوکننده پاسخ نامناسب و ناکافی تزریق داخل مثانه‌ای آدریامایسین می‌باشد؛ بنابراین برای بیماران که در بیوپسی اولیه مثانه موتاسیون P53 داشته‌اند، بایستی روش درمان مهاجمتری استفاده شود؛ همچنین شواهدی وجود دارد که بروز بیش از حد P53 با احتمال مرگ‌ومیر بیشتری همراه است (۲۱).

گرچه درصد کمی از تومورهای با جهش ژن P53 تجمع هسته‌ای قابل تشخیص با روشهای ایمونوهیستوشیمی را نشان نمی‌دهند (۲۲) ولی باید در نظر داشت که رنگ‌آمیزی ایمونوهیستوشیمی ممکن است در مواردی در تشخیص تغییرات P53 از روشهای مولکولی حساستر باشند و علاوه بر آن شاید تغییرات مهم عملکرد P53 را که به علت جهش ژنی

### منابع:

- 1-Doherty SC, Mckeown SR, Martin VM, Downes CS, Atala A, Yoo J, et al. Cell cycle checkpoint function in bladder cancer. *JNCI*. 2003; 95 (24): 1859-68.
- 2- Hsiesh JL, Wuc L, Lai MD, Lee CH, Tsai CS, Shiau AL. Genetherapy for bladder cancer using E. 1B-55KD-deleted adriamycin in combination with adenoviral vector encoding plasminogen Kringles 1-5. *Br G Cancer*. 2003; 88 (9) 1492-99.
- 3- Fujimoto K, Yamada Y, Okajma E. Frequent association of P53 gene mutation in invasive bladder cancer. *Res*. 1992; 52: 1393-95.
- 4-Ong TA, Peh SC, Goh KS, Naiker MS, Khan AF, Chua BC, et al. P53 protein expression in transitional cell carcinoma of the bladder-experience of the university of Malaya Medical Center. *Asian J Surg*. 2003; 26 (1): 31-36.
- 5- Dabbs D. *Diagnostic immunohistochemistry*. Philadelphia: Churchill Livingstone; 2002.
- 6- Harris CC, Holstein M. Clinical implication of the P53 tumor-suppressor gene. *N Engl Med*. 1993; 329: 1318-20.
- 7- Cote RJ, Jhanwar SC, Novick S. Genetic alteration of P53 gene are a feature of malignant mesotheliomas. *Cancer Res*. 1991; 51: 5410-12.
- 8- Reich NC, Oren M, Levine AJ. The distinct mechanisms regulate the level of a cellular tumor antigen P53. *Mol Cell Biol*. 1983; 3: 2143-44.
- 9- Nigro JM, Baker SJ, Preisinger AC. Mutation in the P53 gene occur in diverse human types. 1989; 342: 705-707.
- 10- Sidransky D, Mikkelsen T, Schwegheimer K. Clonal of P53 mutant cells in associated with brain tumor progressing. *Nature*. 1992; 335: 846-48.
- 11- Sudo T, Irie A, Ishii D, Sathoh E, Mitomi H, Baba S. Histopathologic and biologic characteristics of a transitional cell carcinoma with inverted papilloma like endophytic growth pattern. *Urology*. 2003; 61 (4): 837-39.
- 12- Sun W, Zhang PL, Herrera GA. P53 protein and Ki-67 over expression in urthelial dysplasia of bladder. *APPL Immunohistochem Mol Morphol*. 2002; 10 (4): 327-31.
- 13- Prescott JL, Monitie J. Clinical sensivity of P53 mutation detection in matched bladder tumor. *Cancer*. 2001; 91 (11): 2127-35.

- 14- Brandt-Rauf PW, Chen JM, Marion MJ. Conformational effects in the P53 protein of mutations induced during chemical carcinogenesis: molecular dynamic and immunologic analyses. *J Protein Chem.* 1996; 15: 367-69.
- 15- Hollstein M, Sidransky D, Vogelstein B, Harris C. P53 mutation in human cancers. *Science.* 1991; 253: 49-53.
- 16- Uchida T, Minei S, Gao JP, Wang C, Satoh T, Baba S. Clinical significance of P53, MDM2 and bcl-2 expression in transitional cell carcinoma of the bladder. *Oncol Rep.* 2002; 9 (2): 253-59.
- 17- Amirghofran Z, Monabati A, Khezri A, Malek-Hosseini Z. Apoptosis in transitional cell carcinoma of bladder and its relation to proliferation and expression of P53 and bcl-2. *Pathol Oncol Res.* 2004; 10 (3): 154-58.
- 18- Lipponen PK. Over expression of P53 nuclear oncoprotein in transitional cell bladder cancer and its prognostic value. *Ints Cancer.* 1993; 53: 365-67.
- 19- Sakis AS, Dalbaangi G, Cordon Cardo C. Nuclear over expression of 53 protein in transitional cell bladder carcinoma: a marker for disease progression. *J Natl Cancer Inst.* 1993; 85:53-55.
- 20- Al-Sukhun S, Hussian M. Current understanding of the biology of advanced bladder cancer. *Cancer.* 2003; 97 (8): 2064-75.
- 21- Shiraishi K, Eguchi S, Mohri J, Kamiryo Y. P53 mutation predicts intravesical adriamycin instillation failure in superficial transitional cell carcinoma of bladder. *Anticancer Res.* 2003; 23 (4): 3475-78.
- 22- Cordon C, Dalbagni D, Saez GT. P53 mutations in bladder cancer: genotypic versus phenotypic patterns. *Int K Cancer.* 1994; 56: 347-49.
- 23- Esrig D, Spruk CH, Nichols PW. P53 nuclear protein accumulation correlate with mutations in the P53 gene, tumor grade and stage in bladder cancer. *Am J Pathol.* 1993; 49 (5): 1389-91.

**Title:** Evaluation of relationship between p53 protein expression and histologic grading in transitional cell carcinoma

**Authors:** N. Tayebi Meibodi<sup>1</sup>, M. Farzad Nia<sup>2</sup>, S. Amoueian<sup>2</sup>, B. Memar<sup>2</sup>, D. Arab<sup>3</sup>, M. Esbalani<sup>4</sup>

### Abstract

**Background and Aim:** Transitional cell carcinoma of bladder (TCC) is a relatively common cancer among the males. The tumor progression is associated with expression or modulation of several gene products that control apoptosis and proliferation. The aim of this study was to assess the relationship between tumor expression of p53 and TCC histologic grade.

**Materials and Methods:** In this prospective study, the data regarding 35 cases with bladder carcinoma diagnosed at the pathology laboratory of Emam Reza Hospital- retrieved from the hospital records- was analysed. Sections from paraffin-embedded tissues were retrieved and stained for p53 oncoprotein using immunohistochemistry (IHC) techniques. P53 oncoprotein results in relation to tumour grade were analysed statistically at the significant level of  $P \leq 0.05$ .

**Results:** Among 45 patients 39 cases (87%) had transitional cell carcinoma (TCC); 4 cases (9%) squamous cell carcinoma and 2 cases (4%) anaplastic carcinoma. Out of 39 cases with TCC, 9 (23.1%) were grade I, 14(35.9%) grade II and 16(41%) grade III. After IHC staining, over expression of P53 was found in 4 (44.4%) of 9 patients with grade I, 10 (71.4%) of 14 patients with grade II and 15(93.8%) of 16 Cases with grade III. The number of p53 positive was 29 cases (74.4%) out of 39 patients and was significantly higher in high-grade TCC ( $P$  Value= 0.026).

**Conclusion:** Regarding the results of the study, the accuracy of immunohistochemistry technique to diagnose P53 mutation seems to be around 90%. However, to obtain better results assessing a study with larger number of patients is recommended.

**Key Words:** P53 gene; Bladder cancer; Transitional cell carcinoma; immunohistochemistry

<sup>1</sup> Corresponding Author; Assistant Professor, Department of Pathology; Faculty of Medicine, Mashhad University of Medical Sciences. Mashhad, Iran naser\_tayyebi@yahoo.com

<sup>2</sup> Assistant Professor, Department of Pathology; Faculty of Medicine, Mashhad University of Medical Sciences. Mashhad, Iran

<sup>3</sup> Urologist

<sup>4</sup> BSc. Mashhad University of Medical Sciences. Mashhad, Iran