

بررسی ارتباط بین آنتراکوز ریه و بیماری سل ریوی در بیماران برونکوسکوپی شده

دکتر فریبا رضایی طلب^۱ - دکتر هادی اکبری^۲

چکیده

زمینه و هدف: آنتراکوزیس در ریه ناشی از رسوب ذرات کربن، سیلیس، کوارتز و غیره در مخاط، زیرمخاط و داخل ماکروفازها می‌باشد که در نمای برونکوسکوپی به صورت ضایعات سیاه‌رنگ دیده می‌شود و در برخی موارد همراه با سل فعال ریوی گزارش شده است. مطالعه حاضر با هدف ارزیابی ارتباط و همراهی آنتراکوزیس ریه و بیماری سل انجام شد. **روش تحقیق:** در این مطالعه مقطعی، تمامی بیمارانی که طی سالهای ۱۳۸۲ تا ۱۳۸۴ در بیمارستان امام رضا (ع) مشهد تحت برونکوسکوپی فیبر اپتیک قرار گرفته بودند، مورد بررسی قرار گرفتند. از همه بیماران، نمونه شستشوی مایع برونش از طریق برونکوسکوپی گرفته شد و به منظور تهیه اسمیر مستقیم و کشت از نظر باسیل سل، مورد آزمایش قرار گرفت. داده‌های جمع‌آوری شده، با استفاده از نرم‌افزار آماری SPSS و آزمونهای آماری Chi-Square و t در سطح معنی‌داری $P \leq 0/05$ مورد تجزیه و تحلیل قرار گرفتند.

یافته‌ها: در مجموع تعداد ۱۰۰۰ بیمار بررسی شدند و آنتراکوز بر اساس یافته برونکوسکوپی در ۲۲۵ بیمار مشاهده شد. ۵۸/۷٪ آنان زن و ۴۱/۳٪ مرد بودند. میانگین سنی $65/45 \pm 12/05$ سال بود. سل ریوی در ۵۷ نفر (۲۵/۳٪) از بیماران مبتلا به آنتراکوز ریه اثبات شد؛ در حالی که ۴۴ نفر (۵/۷٪) از بیماران بدون آنتراکوز، مبتلا به سل ریوی بودند؛ سل ریوی در بیماران مبتلا به آنتراکوزیس به طور چشمگیری شایعتر بود ($P < 0/001$).

نتیجه‌گیری: آنتراکوزیس یکی از نشانه‌های قوی سل ریوی است؛ از این رو، در بیماران با آنتراکوزیس و علائم ریوی و عمومی باید سل ریه را در نظر داشت که این مسأله راهنمای خوبی در درمان و پیگیری بیماران خواهد بود. از طرفی با توجه به این که سل ریه هنوز هم از مشکلات بهداشتی و درمانی قرن حاضر است، توجه به عوامل خطر و وضعیتهای همراه از جمله آنتراکوزیس در بیماران با علائم ریوی توصیه می‌شود.

واژه‌های کلیدی: آنتراکوزیس؛ برونکوسکوپی؛ سل ریه

مجله علمی دانشگاه علوم پزشکی بیرجند (دوره ۱۴؛ شماره ۳؛ پاییز سال ۱۳۸۶)

دریافت: ۱۳۸۵/۵/۹ اصلاح نهایی: ۱۳۸۵/۱۱/۲۶ پذیرش: ۱۳۸۵/۱۱/۲۶

^۱ نویسنده مسؤول؛ فوق تخصص ریه؛ استادیار گروه آموزشی داخلی، دانشکده پزشکی، دانشگاه علوم پزشکی مشهد

آدرس: مشهد- بیمارستان امام رضا (ع)- بخش داخلی

تلفن: ۰۵۱۱-۸۵۹۸۸۱۸ - نامبر: - پست الکترونیکی: frezaitalab@yahoo.com

^۲ متخصص بیماریهای داخلی؛ دانشگاه علوم پزشکی مشهد

مقدمه

همان‌گونه که ذکر شد، سل ریه یکی از مشکلات بهداشتی، درمانی بوده و تشخیص بموقع آن مهم است؛ از این رو دانستن وضعیتها و عوامل خطری که با این بیماری ارتباط دارند و یا همراه با آن ممکن است مشاهده شوند، اهمیت دارد.

مطالعه حاضر با هدف تعیین ارتباط و همراهی بین آنتراکوز برونش و بیماری سل ریه انجام شد؛ پیدا کردن آنتراکوز و شک به سل ریه می‌تواند موجب تشخیص و درمان بموقع این بیماری و کمک مؤثری در جهت حل مشکلات بهداشتی در جامعه گردد و گاه نیاز به اقدامات تهاجمی جراحی را بخصوص در بیماران مسن، مرتفع سازد (۵).

روش تحقیق

این مطالعه مقطعی از سال ۱۳۸۲ تا ۱۳۸۴ بر روی تمامی بیمارانی که در بیمارستان امام رضا (ع) وابسته به دانشگاه علوم پزشکی مشهد، به دلیل مشکلات ریوی تحت برونکوسکوپی فیبراتیپیک قرار گرفتند، انجام شد.

معیار تشخیصی برای ورود به مطالعه، مشاهده نمای آنتراکوزیس در داخل برونش‌ها بود.

از همه بیماران، نمونه شستشوی مایع برونش از طریق برونکوسکوپی گرفته شد و برای تهیه اسمیر مستقیم و کشت از نظر باسیل سل به یک آزمایشگاه ارسال و در آنجا توسط یک نفر تکنسین و تحت نظارت متخصص آزمایشگاه بررسی شد و در صورت مشاهده ضایعه‌ای در برونش، علاوه بر آنتراکوز، نمونه‌برداری از محل ضایعه انجام و به یک آزمایشگاه پاتولوژی ارسال می‌گردید.

در مواردی که همراه با علائم بالینی در نزد بیمار، اسمیر و یا کشت ترشحات برونش از نظر باسیل سل مثبت می‌شد و یا در نمونه‌برداری برونش ضایعه گرانولوماتوز با نکروز کازئوز گزارش می‌گردید، به عنوان سل ریوی قلمداد می‌شد.

داده‌های جمع‌آوری شده با استفاده از نرم‌افزار آماری SPSS و آزمونهای Chi-Square و t مستقل در سطح

تماس شغلی با ذرات کربن، سیلیس و کوارتز، عامل شناخته‌شده‌ای برای ایجاد آنتراکوز ریه می‌باشد؛ با این حال مواردی بدون هیچ‌گونه سابقه شغلی نیز گزارش شده است (۱).

ذرات زغال در زمینه بیماری شغلی و یا آلودگی هوا با رسوب در مخاط و زیرمخاط در برونکوسکوپی، به شکل ضایعات سیاه‌رنگ با نمای برونش طبیعی یا تغییر شکل‌یافته که شکنندگی بالایی نیز دارند، مشاهده می‌شود (۲،۳).

شیوع آنتراکوز ریه بین ۸/۵٪ تا ۱۰/۲٪ در دو بررسی در ایران بوده است (۴،۵). آنتراکوز با صدمه به مخاط برونش، باعث کاهش پاکسازی مخاطی مژکی می‌شود که زمینه‌ساز عفونتها از جمله سل ریوی می‌باشد (۶،۷).

بیماری سل یکی از قدیمی‌ترین بیماریها و در عین حال یکی از مشکلات بهداشتی، درمانی در قرن حاضر می‌باشد (۸). شیوع این بیماری تاکنون بیش از ۸ میلیون نفر تخمین زده شده است و مرگ‌ومیر سل ریه حداقل ۳ میلیون در سال می‌باشد (۹).

کشور ایران با میزان بروز ۱۷/۹ مورد در یک صد هزار نفر مقام هفدهم را در سال ۱۹۹۸ میلادی احراز کرده است (۱۰).

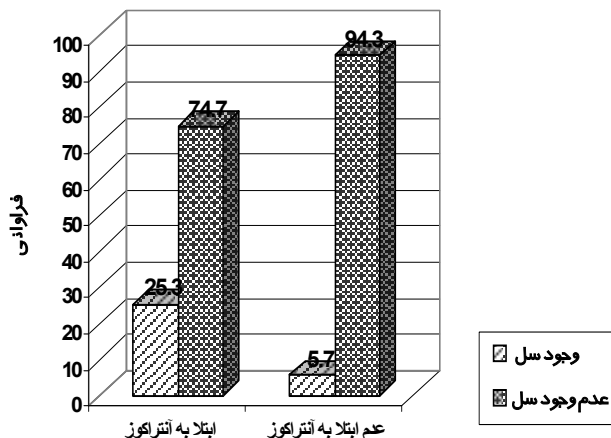
طبق اطلاعات منتشره از مرکز بهداشت استان خراسان، میزان بروز سل در سال ۱۳۸۴ در این استان، ۱۴ در صد هزار نفر بوده و از نظر میزان بروز سل در رتبه چهارم کل کشور قرار گرفته است؛ از طرفی تعداد زیادی از بیمارانی که در برونکوسکوپی فیبر اپتیک پیگمانتاسیون آنتراکوتیک را داشته‌اند، در بررسیهای به‌عمل آمده از مایع شستشوی برونش آنها، باسیل سل پیدا شده و یا در نمونه‌برداری نسجی از برونش و یا پارانشیم ریه، سل در آنها اثبات شده است (۴،۵).

در بررسیهای به‌عمل آمده، همراهی سل ریه و آنتراکوز حدوداً ۲۷٪ تا ۳۰/۲٪ گزارش شده است (۴،۵).

معنی داری $P \leq 0.05$ مورد تجزیه و تحلیل قرار گرفتند.

جدول ۱- جدول توافقی سابقه شغلی بیماران در مقابل وجود یا عدم وجود آنتراکوز

سابقه شغلی	ابتلا به آنتراکوز		عدم ابتلا به آنتراکوز		مجموع فراوانی
	درصد	فراوانی	درصد	فراوانی	
پرخطر	۵۲/۶	۳۰	۴۷/۴	۵۷	۱۰۰
بی خطر	۲۰/۷	۱۹۵	۷۹/۳	۹۴۳	۱۰۰



نمودار ۱- درصد فراوانی سل ریوی در بیماران به تفکیک وجود آنتراکوز

بحث

اصطلاح آنتراکوز در ابتدا به وسیله استراتون در سال ۱۸۳۸، برای تغییراتی که در ریه کارگران معادن زغال سنگ دیده شده بود، پیشنهاد شد و در حال حاضر این اصطلاح شامل پیگمانتاسیون زغال در ریه افراد شهرنشین و غیر معدنکار نیز می‌باشد (۱). لغت آنتراکوتیک برای توصیف ذرات زغال و دیگر پیگمان‌های سیاه‌رنگی که کربن جزء اصلی آن است، به کار می‌رود و به طور مشخص رسوبات زغال به صورت پلاک‌های سیاه‌رنگ در برونش کارگران معادن زغال سنگ و کمتر شهرنشینان، دیده می‌شود (۲، ۳). این بیماری علاوه بر کارگران معادن زغال سنگ می‌تواند در کارگران صنایع وابسته نیز دیده شود (۳، ۴، ۶).

استنشاق ذرات دود می‌تواند ناشی از آلودگی هوا در مناطق شهری و یا مهمتر از آن ناشی از مشاغلی که شخص را در معرض مستقیم استنشاق دود قرار می‌دهد، مثل پختن نان به شیوه سنتی، باشد (۱۱). از دیگر علل ایجاد آنتراکوز که

یافته‌ها

در طی مدت مطالعه از ۱۰۰۰ بیماری که با علائم ریوی تحت برونکوسکوپی فیبراتیپیک قرار گرفته بودند، ۲۲۵ نفر (۲۲/۵٪)، ضایعات آنتراکوتیک در برونش داشتند و ۷۷۵ نفر (۷۷/۵٪) آنتراکوز نداشتند.

میانگین سنی بیماران $65/45 \pm 12/05$ سال و سن بیماران حداقل ۲۲ و حداکثر ۹۰ سال بود. بیشترین فراوانی بیماران در گروه سنی ۷۰ سال بود. شیوع آنتراکوز در زنان (۲۷/۶۷٪) به طور معنی‌داری بیشتر از مردان (۱۷/۷۸٪) بود ($P < 0.05$). ابتلا به آنتراکوز در بیماران به تفکیک محل زندگی تفاوت معنی‌داری را نشان نداد ($P = 0.741$) اما شیوع آنتراکوز در افاغنه بیشتر بود.

فراوانی آنتراکوز در بیماران با مشاغل پرخطر به طور معنی‌داری بیشتر بود ($P = 0.001$). مشاغل کار در معدن، مغنی، کارگر کوره، کارگر کارخانه سیمان، سیمانکار و سابقه پخت نان به روش سنتی جزو مشاغل پرخطر در نظر گرفته شد.

سابقه شغلی پرخطر در ۲۲۵ بیمار مبتلا به آنتراکوز بدین شرح بود: معدن کار ۱ نفر، کارگر کوره ۲ نفر، سیمان کار ۶ نفر، کارگر کارخانه سیمان ۱ نفر، مغنی ۳ نفر و پخت نان به شیوه سنتی در ۱۷ نفر؛ تعداد ۱۹۵ نفر (۸۶/۶٪) نیز هیچ سابقه شغلی نداشتند (جدول ۱).

در مقایسه فراوانی سل ریوی در بیماران به تفکیک وجود آنتراکوز، تفاوت بین دو گروه از نظر آماری معنی‌دار بود و سل ریوی در بیماران مبتلا به آنتراکوز به طور معنی‌داری شایعتر بود ($P < 0.001$) (نمودار ۱).

از نظر توزیع آناتومیک آنتراکوز در برونکوسکوپی، در ۵۹/۶٪ موارد، منتشر و در ۳۰/۲٪ موارد منحصراً در انشعابات سمت راست ریه و در ۱۰/۲٪ موارد در انشعابات سمت چپ ریه بود.

در مطالعه دیگری که در مرکز پزشکی سامسونگ در کره جنوبی از تاریخ نوامبر ۱۹۹۴ تا دسامبر ۱۹۹۵ انجام شد، از بین ۹۰۸ بیماری که تحت برونکوسکوپ فیبراپتیک قرار گرفتند، آنتراکوفیروز در ۲۸ بیمار تشخیص داده شد. از ۲۸ بیمار، ۱۷ نفر (۶۱٪) سل فعال ریوی داشتند و شیوع سل فعال ریوی در ۹۰۸ بیمار به غیر از آنهایی که آنتراکوفیروز داشتند، بسیار کمتر (۱۱٪) بود (۱۴). در مطالعه دیگری که در دانشگاه ملی سئول در کره جنوبی از مارس ۱۹۹۴ تا مارس ۱۹۹۷ انجام شد، ۵۴ بیمار مبتلا به آنتراکوفیروز مورد بررسی قرار گرفتند که از این تعداد ۳۲ بیمار مبتلا به سل فعال ریوی بودند (۱۵).

در مطالعه دیگری، ۱۱ بیمار مسن با سل ریوی اندوپرونیسیال گزارش گردید که در ۲ نفر پیگمان‌های سیاه‌رنگ مخاطی با تومور وجود داشت (۱۶)؛ همچنین در مقاله دیگری، بیماری با یافته‌های برونکوسکوپیک تومور پولیپوئید سیاه‌رنگ که با درمان ضد سل برطرف شد، گزارش شد (۱۷).

در مقاله‌ای که در فرانسه در سال ۲۰۰۳ ارائه شد، وجود پلاک‌های آنتراکوز نشانه‌ای از سابقه سل ریوی یا بیماریهای ریوی شغلی و مواجهه با غبارات معرفی شدند. در این مقاله وجود آنتراکوز ریوی زمینه‌ساز افزایش تجمع قارچ‌ها و زمینه‌ای برای رشد عوامل پاتوژن نظیر مایکوباکتریوم توبرکلوزیس شناخته شد (۱۸).

در مقالات مختلف دیگری نیز به همراهی آنتراکوز برونش با سل ریوی اشاره شده است (۱۹-۲۱).

تغییرات بافتی و آناتومیکال ریه در بیماران مبتلا به پنوموکونیوز شامل آنتراکوز، سیلیکوز و آزیستوز، عاملی مؤثر در زمینه‌سازی بروز بیماریهایی مانند سل، سرطان ریه و کورپولمونل معرفی شده‌اند (۲۲-۲۵). در مطالعه Huttner و همکاران نیز بر اهمیت همراهی سل ریه و آنتراکوزیس برونش که در نتیجه سوزاندن چوب به وجود آمده بود، اشاره شده است (۲۶).

در طی چند سال اخیر به آن اشاره شده، این فرضیه است که بسیاری از بیماران مبتلا به آنتراکوز، دارای سابقه شغلی تماس با غبار یا دوده نبوده‌اند بلکه درصد قابل توجهی از آنها مبتلا به سل ریوی فعال بوده‌اند؛ در این فرضیه چنین عنوان شده که مواد آنتراکوتیک از غدد لنفاوی مبتلا به سل که در مجاورت برونش قرار دارد، بتدریج به داخل آن سر باز کرده و منشأ پیگمان‌های آنتراکوتیک در داخل برونش گردد (۵).

همان‌طور که قبلاً هم ذکر شد، سل یکی از قدیمی‌ترین بیماریهایی است که انسان را مبتلا می‌کند (۱۲،۸). در سال ۲۰۰۲ میلادی بیش از هشت میلیون مورد سل ریه جدید به سازمان بهداشت جهانی گزارش گردید که ۹۰٪ آن مربوط به کشورهای در حال توسعه بود؛ بیش از سه میلیون مرگ و میر نیز به دلیل سل در سال ۲۰۰۰ میلادی اتفاق افتاد که باز هم ۹۸٪ آن مربوط به کشورهای در حال توسعه بود (۱۰-۱۲).

عوامل خطر برای ایجاد سل ریوی فعال شامل تضعیف سیستم ایمنی مانند عفونت HIV، نارسایی مزمن کلیه، همودیالیز، دیابت، تزریق مواد مخدر، سوء تغذیه و سیلیکوزیس می‌باشد (۱۲،۱۳).

میزان بروز و شیوع بیماری سل در همه نقاط کشور ایران یکسان نیست. منطقه خراسان به دلیل نزدیکی و هم مرز بودن با کشور افغانستان و نیز مجاورت با استان سیستان و بلوچستان، رتبه چهارم را در کل کشور از نظر میزان سل دارا می‌باشد (۱۰)؛ از طرفی همراهی آنتراکوزیس و سل ریه در مقالات متعددی مورد مطالعه قرار گرفته است؛ از جمله در مطالعه توحیدی و همکاران در مشهد، آنتراکوفیروز بر اساس یافته برونکوسکوپیک در ۹۶ بیمار گزارش شد که از این تعداد ۲۹ نفر (۳۰/۲٪) مبتلا به سل ریوی فعال بودند (۴).

در مطالعه قانعی و همکاران در بیمارستان بقیه‌الله (عج)، به تعیین ارتباط آنتراکوز برونش با سل ریه پرداخته شده است. در این مطالعه از ۹۱۹ مورد برونکوسکوپیک، ۹۶ بیمار که یافته‌های منطبق بر آنتراکوزیس داشتند، انتخاب شدند که ۲۶ نفر (۲۷٪) مبتلا به سل ریوی بودند (۵).

همکاران، عدم همراهی عوامل خطر شغلی در ۱۹٪ (۱۸ نفر) افراد مورد مطالعه، احتمال بروز آنتراکوزیس در اثر ابتلا به سل ریه را قویاً مطرح می‌نماید (۵). در مطالعه حاضر شیوع آنتراکوز در مشاغل پرخطر بیشتر بود (۱۳/۳٪)؛ از این رو استنباط می‌شود که شیوع آنتراکوز در نتیجه شغل و استنشاق دود بیشتر بوده که این مسأله در مطالعه Amoli (۱۱) و بررسی‌های کشور کره نیز ذکر شده است (۱۶، ۱۵)؛ همچنین نتایج مطالعات قبلی نشان داده است که استنشاق ذرات سیلیس می‌تواند باعث تضعیف فعالیت ماکروفاژهای آلوئولی شود و در نتیجه قدرت مقابله بدن با مایکوباکتریوم توبرکلوزیس را کاهش دهد و موجب افزایش ابتلا به سل ریوی شود (۲۳، ۲۴)؛ این موضوع با یافته حاصل از مطالعه حاضر (همراهی و ارتباط آنتراکوز و سل ریه) مطابقت دارد. در این پژوهش، توزیع آناتومیک آنتراکوزیس در برونکوسکوپی، ۵۹/۶٪ منتشر، ۳۰/۲٪ منحصراً در انشعابات طرف راست ریه و ۱۰/۲٪ در انشعابات طرف چپ ریه بود که با سایر مطالعات انجام‌شده مشابه است (۱۵، ۱۴، ۵، ۴).

نتیجه‌گیری

در مجموع با توجه به همراهی آنتراکوز برونش و سل ریه در مطالعه حاضر و مطالعات مشابه، وجود آنتراکوز برونش بخصوص در افراد مسن با علائم عمومی و ریوی، می‌تواند یکی از نشانه‌های قوی وجود سل ریه باشد؛ از این رو بررسی‌های دقیق پاراکلینیکی برای تشخیص سل ریه در مورد این بیماران توصیه می‌شود و از طرفی حتی با وجود آزمایشات پاراکلینیکی متعدد ممکن است در برخی موارد امکان یافتن باسیل سل در اخلاط بیماران وجود نداشته باشد که در این موارد می‌توان از برونکوسکوپ فیبر اپتیک کمک گرفت و در بعضی بیماران با علائم تنفسی و آنتراکوزیس برونش و نشانه‌های قوی سل ریه بویژه در افراد مسن که امکان اقدامات جراحی تهاجمی وجود ندارد؛ وجود آنتراکوزیس در برونش، راهنمای مناسبی برای پیگیری و حتی درمان

در مطالعه حاضر در بیمارستان امام‌رضا (ع) مشهد، برتری جنسی در مبتلایان با آنتراکوز با خانم‌ها بود که مطابق با دیگر مطالعات مشابه می‌باشد (۱۱، ۵، ۴). نسبت زن به مرد در بررسی حاضر ۱: ۱/۴۲ بود؛ میانگین سنی مبتلایان ۶۵/۴۵ سال بود که با سایر مطالعات مشابه همخوانی دارد (۱۱، ۱۰، ۵، ۴).

در مطالعه حاضر بیشترین شیوع سنی در گروه ۷۰ سال بود و در کل جمعیت مورد مطالعه (۱۰۰۰ نفر) فقط ۲۴/۶٪ از روستائیان، ۱۹/۴٪ شهرنشینان و ۳۹/۳٪ از مهاجرین افغانی مبتلا به آنتراکوز برونش بودند که بین محل سکونت بیماران و ابتلا به آنتراکوز ارتباط معنی‌داری وجود نداشت اما شیوع آنتراکوز در افغانه بیشتر بود؛ این یافته با مطالعه Amoli همخوانی دارد (۱۱).

در بررسی حاضر، در بین بیماران مبتلا به آنتراکوز برونش ۱۳/۳٪ دارای سابقه مشاغل پرخطر (مغنی، کارگر کوره، کارخانه سیمان، معدنکار و پخت نان به شیوه سنتی) بودند؛ در حالی که در افراد غیر مبتلا به آنتراکوز برونش این میزان ۳/۵٪ بود؛ از این رو شیوع آنتراکوز در مشاغل پرخطر بیشتر است که در مطالعه Amoli نیز ذکر شده است (۱۱).

در بررسی حاضر، شیوع سل ریوی در بیماران مبتلا به آنتراکوزیس برونش ۲۵/۳٪ تعیین شد که با مطالعات مشابه همخوانی دارد (۵، ۴). در بررسی‌های انجام شده در کشور کره، این میزان تا ۶۱٪ نیز گزارش شده است (۱۵، ۱۴). در مطالعه حاضر فراوانی سل ریه در بیماران با آنتراکوز به طور معنی‌داری شایعتر بود (۲۵/۳٪).

در همه بررسی‌های انجام شده در داخل و خارج از کشور، ارتباط و همراهی آنتراکوز برونش و سل ریه گزارش شده است که با یافته‌های مطالعه حاضر همخوانی دارد؛ ولی این موضوع که آیا مایکوباکتریوم توبرکلوزیس یکی از عوامل آنتراکوزیس برونش است و یا در افراد مبتلا به آنتراکوزیس برونش شانس بیشتری برای ابتلا به سل ریوی وجود دارد، در مطالعات قبلی مشخص نشده است؛ در مطالعه قانعی و

تجربی بیماران خواهد بود؛ همان گونه که در مطالعه قانعی نیز ذکر شده است (۵).
 به عنوان یکی از مشکلات بهداشتی، درمانی به حدی است که بررسی همه عوامل همراه و زمینه ساز را در می طلبد.
 در پایان ذکر این نکته لازم است که اهمیت بیماری سل

منابع:

- 1- Naye RL. The pneumoconiosis, coal worker's pneumoconiosis. In: Saldana MJ. Pathology of pulmonary disease. Philadelphia: JB Lippincott; 1994: 149-59.
- 2- Stradling P. Diagnostic bronchoscopy. 5th ed. New York: Churchill Livingstone; 1986: 369-85.
- 3- Searl A, Nicholl A, Baxter PJ. Assessment of the exposure of islanders to ash from the soufriere Hills volcano, Montserrat, British west Indies. *Occup Environ Med.* 2002; 59: 523-31.
- ۴- توحیدی م، کشمیری م، عطاران د، غیائی مقدم ت، آذریان آ. بررسی آنتراکوفیروز ریه و بیماری سل در بیماران بستری در بیمارستان قائم (عج) مشهد، سالهای ۷۸-۱۳۷۷. *مجله دانشکده علوم پزشکی مشهد.* ۱۳۸۱؛ ۴۵ (۷۶): ۷۳-۷۶.
- ۵- اصلانی ج، قانعی م، خسروی ل. ارتباط آنتراکوزیس برونش با مایکوباکتریوم توبرکلوزیس بیمارستان حضرت بقیه الله (عج). *مجله دانشکده پزشکی دانشگاه علوم پزشکی تهران.* ۱۳۸۱؛ ۶۰ (۶): ۴۶۰-۴۶۴.
- 6- Castranova V, Porter D, Millecchial. Effect of inhaled crystalline silica in a rat model: Time course of pulmonary reactions. *Mol Cell Biochem.* 2002; 234-235: 177-184.
- 7- Sonnen Berg P, Murray J, Glynn JR. Risk factors for pulmonary disease due to culture positive M. tuberculosis or non tuberculous mycobacteria in South Africa gold miners. *Eur Respir J.* 2000; 15: 291-96.
- 8- Corbett EL, Watt CJ, Walker N. The growing burden of tuberculosis: Global trends an interactions with the HIV epidemic. *Arch Intern Med.* 2003; 163: 1009-21.
- 9- World Healt Organization. Global Tuberculosis control surveillance, Planning and Financing. WHO Report 2004 (WHO/HTM/TB). 2004; 331.
- ۱۰- ولایتی ع ا. سل. در کتاب اپیدمیولوژی و کنترل بیماریهای شایع در ایران. مؤلفین: عزیزی ف، حاتمی ح، جانقربانی م. چاپ اول. تهران: نشر اشتیاق؛ ۱۳۷۹: ۶۰۲-۶۱۸.
- 11- Amoli K. Anthracotic bronchopathies. *Eur Respir J.* 2001; 18 (Suppl22): 527.
- 12- Wayne LG. Microbiology of the tubercle bacilli. *Am Rev Respir Dis.* 1982; 125: 31-41.
- 13- de Vries G, Van hest RA. From contact investigation to tuberculosis screening of drug addicts and homeless persons in Rotterdam. *Eur J Public Health.* 2006; 16: 133- 36.
- 14- Chung MP, Lee KS. Bronchial stenosis due to anthracofibrosis. *Chest.* 1998; 113(2): 344-50.
- 15- Kim H, Im J. Bronchial antracofibrosis. *Am J Roentgenol.* 2000; 174 (4): 523-27.
- 16- Van de Brande PM, Van de Mierop F, Verbeken EK. Clinical spectrum of endo bronchial tuberculosis in elderly patients. *Arch Intern Med.* 1990; 150 (10): 2105-08.
- 17- Ichiki H, Shishido M. A case of inflammatory bronchial polyp under treatment of tuberculosis. *Kekkaku.* 1995; 70 (9): 517-20.
- 18- Mulliez P, Billon-Galland MA, Dansin E, Janson X, Plisson JP. Bronchial anthracosis and pulmonary mica over load. *Rev Mal Respir.* 2003; 206: 267-71.
- 19- Sandevskii Oia, Chemodanov VI. Pleural changes in anthracosilicosis in coal miners according to biopsy material. *Gig Trprof Zabol.* 1974; 45 (11): 10-13.
- 20- Murty D, Das DK. Pulmonary tuberculosis with anthracosis: an unusuall diagnosis by fine needle aspiration cytology. *Acta Cytol.* 1993; 37 (4): 639-40.

- 21- Poyraz B, Kaya A, Ciledag A, Oktem A. Surgical treatment of pulmonary tuberculosis associated with anthracosis and silicosis in coal miners. *J Thorac Cardiovasc Surg.* 1961; 41: 281-90.
- 22- Cesaris Demel V, Linoli O, Anatomico histological features of the principal pneumo conioses (anthracosis, silicosis, asbestosis) and their evaluation with respect to cor pulmonale, tuberculosis and lung cancer. *Arch Med Mutual.* 1960; 19: 117-61.
- 23- Akazaki K, Inagaki Y. On the experimental anthracosis, anthrocosilicosis and the relation ship of these to tuberculosis in complication. *Tohoku J Exp Med.* 1959; 71: 195-207.
- 24- Murthy BS. Silicosis, anthracosis and predisposition to pulmonary tuberculosis in cemen in dustry. *Antiseptic.* 1952; 49 (4): 297-99.
- 25- Barnes P. Diagnostic latent tuberculosis infection. Turning glitter in to gold. *Am J Respir Crit Car Med.* 2004; 170: 5-6.
- 26- Huttner H, Beyer M, Bargon J. Charcol Smoke causes bronchial anthracosis and COPD. *Med Klin (Munich).* 2007; 102 (1): 59-63.

Archive of SID

Title: Relationship between anthracosis and pulmonary tuberculosis in patients examined through bronchoscopy

Authors: F. Rezaei Talab¹, H. Akbari²

Abstract

Background and Aim: Bronchial anthracosis is due to entrapment of carbon, silica, quartz and other particles in pulmonary mucosa, submucosa, and inside macrophages. Lesions have a black appearance in bronchoscopy and may be accompanied with Mycobacterium Tuberculosis infection. The aim of this study was to evaluate the correlation between anthracosis and tuberculosis.

Materials and Methods: This is an epidemiologic descriptive study all the patients who under went fiberoptic bronchoscopy in Mashhad Imam Reza hospital from September 2003 to September 2005. Sample of bronchopulmonary lavage of every patient was taken and, in order to get the respective smear and process the culture to identify tuberculosis bacillus, was tested. The obtained data was analysed by means of SPSS statistical software, statistical tests chi-Square, and t-test and $P \leq 0.05$ was taken as the significant level.

Results: Totally, 1000 patients were evaluated and according to bronchoscopic findings anthracosis was diagnosed in 225 cases. Of these, 58.7% were males and 41.3 females. Mean age was 65.45 ± 12.05 years. Pulmonary tuberculosis was demonstrated in 57 (25.3%) of patients while 44 cases (5.7%) of patients without anthracosis had tuberculosis. Thus, pulmonary tuberculosis was significantly more prevalent in patients with anthracosis ($P < 0.0001$).

Conclusion: Bronchial anthracosis is one of the notorious symptoms of pulmonary tuberculosis (TB); thus, in patients with anthracosis and pulmonary symptoms, pulmonary TB should be taken into consideration. This would be an appropriate guide in the prevention and treatment of the patients. On the other hand, regarding that pulmonary tuberculosis is still one of the health problems of the present century caring about its risk factors and coexistent conditions including anthracosis in patients having pulmonary symptoms is recommended.

Key Words: Anthracosis; Bronchoscopy; Tuberculosis.

¹ Corresponding Author; Assistant Professor, Department of Internal Medicine, Faculty of Medicine, Mashhad University of Medical Sciences, Mashhad, Iran frezaitalab@yahoo.com

² Specialist in Internal Medicine, Mashhad University of Medical Sciences, Mashhad, Iran