

## گزارش یک مورد موکور مایکوزیس رینوسربرال

دکتر زهره آذرکار<sup>۱</sup> - دکتر سید حسن گلبویی موسوی<sup>۲</sup> - دکتر محمود زردست<sup>۳</sup>

### چکیده

موکور مایکوزیس مهلک‌ترین بیماری قارچی سیستمیک است که در زمینه بیماری دیابت یا نقص ایمنی بروز می‌کند. شایعترین شکل درگیری رینوسربرال است. در صورت عدم تشخیص و درمان بموقع، مرگ و میر بالایی دارد. در این مقاله یک بیمار دیابتی که دچار عفونت موکور مایکوزیس شده بود، گزارش می‌شود. بیمار جوانی ۲۶ ساله با سابقه سه ساله اعتیاد به کریستال و زمینه بیماری دیابت که تحت درمان با انسولین بود، با شکایت تورم چشم و صورت، تب و حال عمومی بد و با تشخیص اولیه سلولیت اربیت ارجاع شد. در معاینه، بیمار دچار پروپتوزیس چشم راست، تورم و اکیموز چشم راست، ترشح خونی یک طرفه از سمت راست بینی و تنگی نفس بود. در مخاط بینی ضایعه نکروتیک سیاه‌رنگ به چشم می‌خورد. از ناحیه نکروتیک بیوپسی تهیه و با رنگ‌آمیزی PAS تشخیص موکور مایکوزیس تأیید شد. بیمار در ICU بستری شد و تحت درمان آنتی‌بیوتیک وسیع‌الطیف و آمفوتریسین B با دوز ۱ mg/kg قرار گرفت؛ روز بعد بیمار دچار اختلال هوشیاری شد و با وجود درمان، پس از سه روز فوت نمود.

واژه‌های کلیدی: موکور مایکوزیس؛ دیابت؛ رینوسربرال

مجله علمی دانشگاه علوم پزشکی بیرجند (دوره ۱۵؛ شماره ۳؛ پاییز ۱۳۸۷)

دریافت: ۱۳۸۷/۰۳/۱۱ پذیرش: ۱۳۸۷/۰۶/۰۵

<sup>۱</sup> نویسنده مسؤول؛ استادیار گروه آموزشی بیماریهای عفونی، دانشکده پزشکی، دانشگاه علوم پزشکی بیرجند  
آدرس: بیرجند- خیابان غفاری- بیمارستان ولی عصر (عج)- بخش عفونی  
تلفن: ۰۵۶۱-۴۴۴۳۰۰۱. شماره: ۰۵۶۱-۲۲۲۹۷۲۲. پست الکترونیکی: drz.azarkar@yahoo.com  
<sup>۲</sup> استادیار گروه آموزشی گوش و حلق و بینی، دانشکده پزشکی، دانشگاه علوم پزشکی بیرجند  
<sup>۳</sup> استادیار گروه آموزشی آسیب‌شناسی، دانشکده پزشکی، دانشگاه علوم پزشکی بیرجند

## مقدمه

موکور مایکوزیس یک عفونت قارچی مهاجم، غیرشایع و سرعت پیشرونده است که در صورت عدم تشخیص و درمان بموقع باعث مرگ و میر بالایی می‌شود. این بیماری در بیشتر موارد در زمینه کتواسیدوز دیابتی بروز می‌کند. سایر حالات نقص ایمنی و مصرف داروهای تضعیف‌کننده سیستم ایمنی نیز از عوامل اصلی زمینه‌ساز این بیماری می‌باشند (۱-۵). بیماری از بینی و سینوس‌های اتموئید شروع شده و سرعت به اربیت و سیستم اعصاب مرکزی (CNS) گسترش می‌یابد. اشکال مختلف بالینی موکور مایکوزیس عبارتند از رینوسربرال، ریوی، گوارشی، منتشر، جلدی. شایعترین شکل درگیری رینوسربرال (۱).

اولین علامت، درگیری بینی به صورت بزرگ شدن توربینت‌ها و انسداد بینی است. با پیشرفت بیماری ایجاد ایسکمی و ترومبوز، نکروز توربینت‌ها و ترشحات خونی از بینی ایجاد می‌شود. با پیشرفت بیماری به سمت مرحله تهاجمی علائمی مثل پتوزیس، سلولیت اربیت، افتالموپلژی، درگیری عصب سه قلو و زوج ۷ ایجاد می‌شود (۲).

تشخیص بر اساس ظن بالینی قوی، علائم بالینی و وجود بیماری زمینه‌ای می‌باشد. تشخیص قطعی بیماری از طریق بیوپسی بافت مبتلا انجام می‌شود. درمان صحیح شامل اصلاح اختلال متابولیک و درمان طبّی است. با وجود درمان با آمفوتریسین و دبریدمان جراحی، مرگ و میر در این بیماران

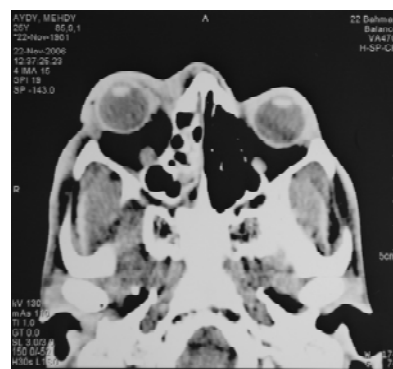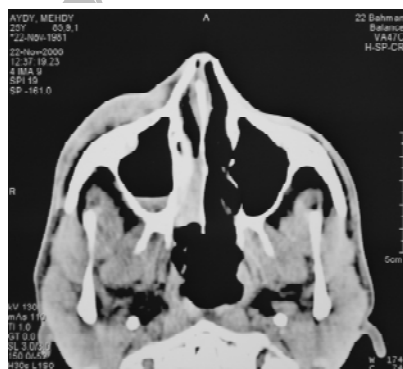چشمگیر است (۱).

## شرح مورد

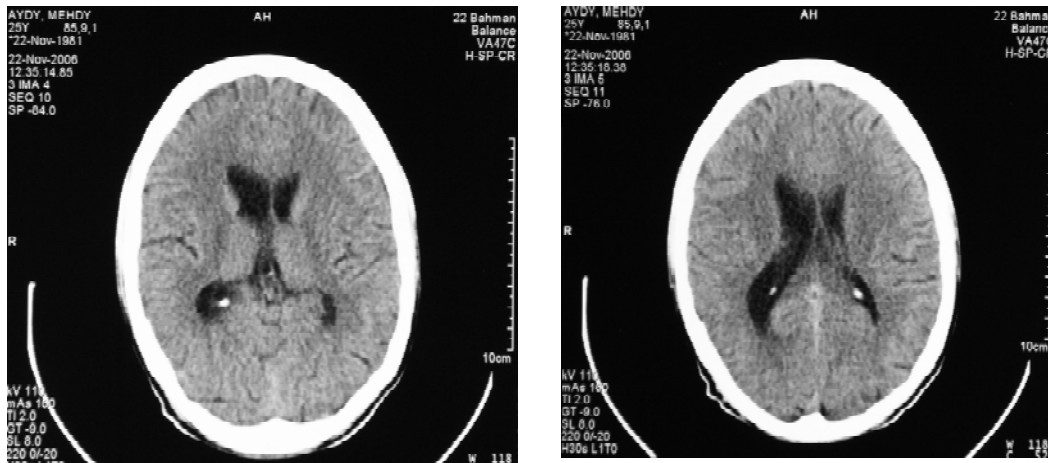
بیمار جوانی ۲۶ ساله، معتاد به کریستال با سابقه سه ساله دیابت که تحت درمان با انسولین بود، به دلیل تورم ناحیه راست صورت و چشم که با درد و اریتم همراه بود، ارجاع و با تشخیص اولیه سلولیت پری اربیتال بستری گردید.

بیمار بدحال و توکسیک بود. از سرفه، تنگی نفس نیز شکایت داشت. در معاینه دیسترس تنفسی، کموزیس، پرویتوزیس، محدودیت حرکات چشمی راست، فلج فاسیال همان طرف وجود داشت. ترشح خونی از بینی و ضایعه نکروتیک در مخاط بینی مشهود بود.

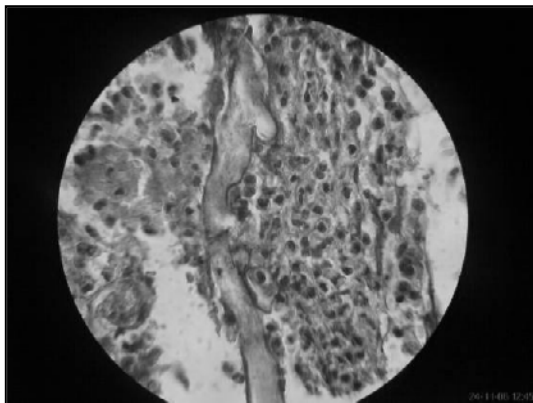
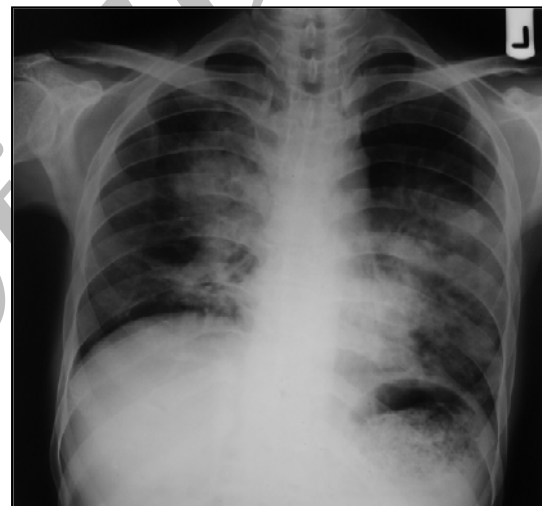در آزمایشات لوکوسیتوز، نوتروسیتوز و افزایش ESR مشاهده شد. در ABG به عمل آمده اسیدوز نداشت. از کشت ترشحات بینی سودومونای مقاوم به بیشتر آنتی‌بیوتیک‌ها به دست آمد. در س‌تی‌اسکن درگیری یک‌طرفه سینوس‌ها، اربیت و CNS مشهود بود (شکل ۱ و ۲). در گرافی ریه درگیری دو طرفه ریه دیده شد (شکل ۳). بیوپسی از ناحیه نکروتیک انجام شد که جواب بیوپسی موکور مایکوزیس را تأیید کرد (شکل ۴). بیمار در ICU بستری شد و تحت درمان آنتی‌بیوتیک وسیع‌الطیف و آمفوتریسین B با دوز ۱ mg/kg قرار گرفت. روز بعد بیمار دچار اختلال هوشیاری شد و با وجود درمان، پس از سه روز فوت نمود.



شکل ۱- سیتی اسکن آکسیال بینی و سینوس



شکل ۲- سی تی اسکن اکسیال مغز

شکل ۴- پاتولوژی بافت نکروتیک بینی  
رنگ آمیزی شده با PAS

شکل ۳- گرافی ریه بیمار با درگیری دوطرفه

## بحث

موکور میکوزیس عفونت ناشی از قارچهای خانواده موکوراسه می باشد. این قارچ با وجود این که در سراسر جهان شیوع فراوانی دارد و استنشاق آنها تجربه همه روزه می باشد، به علت پتانسیل بیماری زایی کم، بندرت در انسان باعث بیماری می شود (۶).

دیابت، تروما، نقص ایمنی و دریافت داروهای ایمنوساپرسیو به دنبال پیوند زمینه ساز اصلی این عفونت فرصت طلب است. سایر عوامل خطر ساز عبارتند از: ایدز، مصرف دفروکسامین، سپتی سمی، اورمی، اعتیاد تزریقی و سوختگی.

این بیماری در صورت عدم تشخیص و درمان بموقع باعث مرگ و میر بالایی می شود. (۲، ۳، ۷).

به نظر می رسد این عفونت از بینی شروع شده و از طریق سینوس های اتموئید پس از خوردگی لامینا پاپیراسه به اربیت گسترش می یابد؛ سپس عفونت از آپکس اربیت به سینوس کاورنو به مغز راه می یابد (۱، ۸)؛ اما برخی تحقیقات نشان داده که موکور پس از ورود به بینی، فضای پتریگوپالاتن را درگیر کرده و سپس سرعت به بخش رتروگلوبال اربیت گسترش یافته و علائم چشمی را ایجاد می کند. نسج نرم صورت، کام و فضای اینفراتمپورال نیز ممکن است به طور ثانوی درگیر شود (۲).

گرچه شایعترین فرم موکور میکوزیس نوع رینوسربرال

مشکل می‌باشد. متأسفانه در موارد منتشر نیز اغلب کشت خون منفی است؛ البته برای درگیری ریوی لاواژ برونکوالونلار یا بیوپسی به کمک برونکوسکوپ ممکن است مفید باشد (۱).  
مفیدترین تست تشخیصی، بیوپسی بافت مبتلا و رنگ‌آمیزی با PAS\* می‌باشد (۱).

در مجموع برخورد با بیماران موکور میکوزیس شامل درمان طبی، جراحی و برطرف کردن عامل زمینه‌ساز (اصلاح هیپرگلیسمی، اسیدوز، کاهش دوز ایمنوساپرسیو) می‌باشد (۴).  
آمفوتریسین مؤثرترین داروی شناخته شده برای موکور میکوزیس می‌باشد که با دوز ۱-۱/۵mg/kg ۱-۱ آغاز می‌شود. طول مدت و دوز کلی دارو به عوامل مختلفی از جمله بروز عوارض جانبی (تحمل بیمار)، عملکرد کلیوی و پیشرفت بیماری بستگی دارد. در بسیاری از موارد ممکن است به دلیل عدم ریشه‌کن شدن کامل قارچ یا احتمال زیاد عود بیماری، دوره‌ای از درمان سرکوب کننده را با دوز کمتر یا روز در میان ادامه داد (۳). اکسیژن‌تراپی در درصد کمی از بیماران مفید بوده است (۱).

پیش‌آگهی بیماری به دو عامل مهم بستگی دارد: تشخیص سریع و بهبود بیماری زمینه‌ای. با تشخیص و درمان همه جانبه و سریع میزان بقای بیماران ۵۰٪ می‌باشد (۱).  
پیش‌آگهی بیماران ما به دلیل مراجعه دیرتر پایین‌تر می‌باشد (۵،۳).

در بیمار مورد بحث به دلیل مراجعه دیر، با وجود تشخیص و درمان سریع، به علت پیشرفت سریع بیماری و درگیری CNS بیمار فوت کرد.

به هرحال در بیماران دیابتی یا نقص ایمنی با دیدن علائمی مثل سینوزیت، باید موکور میکوزیس در نظر گرفته شود و هر چه سریعتر اقدامات تشخیصی و درمانی آغاز شود.

### نتیجه‌گیری

بهترین روش مقابله با عفونتهای این قارچ، انجام

می‌باشد ولی درگیری جلدی، ریوی، گوارشی، انواع متفرقه آن مانند آندوکاردیت، پریکاردیت، آبسه مغزی، پریتونیت، آندوفتالمیت، آرتريت، مپوزیت (بخصوص در مبتلایان به ایدز) پیلونفریت و سیستیت نیز گزارش شده است (۲-۵، ۹-۱۰).

گرچه بیمار حاضر نیز مبتلا به فرم رینوسربرال بود اما شواهدی از درگیری مغزی، ریوی نیز در بررسی بیمار مشاهده شد. در فرم رینوسربرال بیماری معمولاً با درد، تورم، حساسیت ناحیه گونه یا صورت بروز می‌نماید که چنین علائمی در بیمار مورد بحث دیده شد؛ همچنین ضایعات نکروتیک در مخاط بینی بیمار نیز دیده شد.

با پیشرفت بیماری درگیری مغزی و علائمی همچون سردرد، اختلال هوشیاری و عوارضی مثل درگیری اعصاب جمجمه، ترومبوز سینوس کاورنو و ترومبوز شریان کاروتید ممکن است رخ دهد (۱۱) که در بیمار مورد مطالعه نیز چنین حادثه‌ای اتفاق افتاد و منجر به مرگ وی شد.

درگیری اریبت و آندوفتالمیت نیز ممکن است رخ دهد که سی‌تی‌اسکن انجام شده در بیمار این درگیری را نشان می‌داد (شکل ۱).

درگیری ریوی ناشی از موکور میکوزیس در بیمارانی که شدیداً نقص ایمنی دارند و نوتروپتیک می‌باشند، دیده می‌شود. به غیر از تب، سرفه، تنگی نفس معمولاً علامت دیگری وجود ندارد. با پیشرفت نکروز هموپتیزی ایجاد می‌شود. گرافی ریه انفیلتراسیون با کاویته را نشان می‌دهد اما شایعترین یافته در رادیوگرافی کانسولیدیشن (۶۶٪) می‌باشد. بیماری با درگیری یک طرفه ریه شروع می‌شود و با پیشرفت بیماری سرعت دوطرفه می‌گردد. درگیری ریوی موکور میکوزیس در بیمار دیابتی شدت کمتری دارد و نسبت به بیماران نوتروپیک بیشتر تحت حاد شروع می‌شود (۱).

در بیمار گزارش شده، علائم بالینی به نفع درگیری ریوی وجود داشت و گرافی ریه نیز درگیری را نشان داد (شکل ۲) اما اثبات این که درگیری ریوی ناشی از موکور میکوزیس بوده و یا به دلیل سپتی‌سمی سودوموناس ایجاد شده است،

\* Periodic Acid Schiff

**تقدیر و تشکر**

از همکاری پزشکان محترم آقایان دکتر سید عباس حسینی‌راد و دکتر محمد دهقانی سپاسگزاری می‌شود.

پیشگیری از طریق استفاده کمتر و به‌جا از داروهای سرکوب‌کننده ایمنی، کنترل دقیق بیماری‌های زمینه‌ای (مثل دیابت)، پرهیز از مواجهه این بیماران با گیاهان، میوه‌های فاسد و استفاده از فیلتراسیون مناسب در بیمارستان می‌باشد.

**منابع:**

- 1- Mandell G, Bennet J, Dolin R. Principles and practice of infectious disease. St.Louis: Churchill Livingstone; 2005; 2973-2980.
- 2- Sadr Hosseini SM, Saedi B. Petergopalatine fossa: s key area in rhinocerebral mucormycosis extension. J Tehran Faculty Med. 2003; 61 (6): 466-474. [Persian]
- 3- Nateghian AR, Karimi A. Report of 6 cases with rhinocerebral Mucormycosis. Feyz, Kashan Univ Med Sci Health Services. 2004; 30 (8): 88-96. [Persian]
- 4- Javadi M, Daneshi A, Poosti SB, Mohammadi Sh. Rhinocerebral Mucormycosis, report on three cases at Hazrat Rasol Akram Hospital. J Mazandaran Univ Med Sci. 2002; 12 (36): 78-83. [Persian]
- 5- Raziie SMB. Rhinocerebral Mucormycosis: Report of cases. Iranian J Otorhinolaryngol.1998; 22 (10): 35-38. [Persian]
- 6- Galleta SL, Wule AF, Goldberg HI, Nichols CW, Glaser JS. Rinocereberal mucormycosis: mamagment and survival after carotid occluslon. Ann Neural. 1990; 28 (1): 103-107.
- 7- Ferguson AD. Rinocerebral Mucormycosis acquired after course of prednisona therapy. JAM Osteopath Assoc. 2007; 107 (11): 491-493.
- 8- Auluck A. Maxillary necrosis by mucormycosis. a case report and literature review. Med Oral Patol Oral Cir Bucal. 2007; 12 (5): 360-364.
- 9- Bernhard L. Zygomycosis. in: Feigin's textbook of pediatriac infectious diseases. 5<sup>th</sup> ed. Philadelphia: Saunders; 1998; 2354-2360.
- 10- Carrillo-Esper R, Elizondo-Argueta S, Vicuna-Gonzalez RM, Gonzalez-Trueba EF. Isolated renal mucormicosis. Gac Med Mex. 2006; 142 (6): 511-514.
- 11- Yeung CK, Cheng VC, Lie AK, Yuen KY. Invasive disease due to mucorales: a case report and review of literature. Hong Kong Med J. 2001; 7 (2): 180-190.

**Title:** A case report of rhinocerebral mucormycosis

**Authors:** Z. Azarkar<sup>1</sup>, SH. Golboeei Mousavi<sup>2</sup>, M. Zardast<sup>3</sup>

**Abstract**

Mucormycosis is the most fatal systemic fungal disease which is precipitated by diabetes or immunodeficiency state. The most common form of the disease is the rhinocerebral involvement. The disease has a high rate of mortality if not diagnosed in time and treated properly. This article presents Mucormycosis in a diabetic. The case was a 26 year old young male with diabetes mellitus being treated with insulin; who was presented with fever, facial and right eye swelling, general bad condition, having a 3 year history of heroin (crystal) addiction, and referred with initial diagnosis of cellulites. On examination, it was found that the case had right eye proptosis and ecchymosis, unilateral bloody discharge of nose and dispnea. Moreover, black necrotic lesion was found in nasal mucosa. Biopsy of necrotic tissue was done and staining with PAS was performed, which proved the existence of rhinocerebral mucormycosis. The patient was taken to ICU and was Administered broad spectrum antibiotic treatment and 1mg/kg amphotericin B. But the next day, in spite of the treatment, the patient got dementia and deceased three days later.

**Key Words:** Mucormycosis; Diabetes; Rhinocerebral

Archive of SID

<sup>1</sup> Corresponding Author; Assistant Professor, Department of Infectious Diseases; Faculty of Medicine, Birjand University of Medical Sciences. Birjand, Iran      drz.azarkar@yahoo.com

<sup>2</sup> Assistant Professor, Department of ENT, Faculty of Medicine, Birjand University of Medical Sciences. Birjand, Iran

<sup>3</sup> Assistant Professor, Department of Pathology, Faculty of Medicine, Birjand University of Medical Sciences. Birjand, Iran