

میگزوم دهلیز راست با تظاهر بالینی انفارکتوس ریوی

دکتر مراد هاشم‌زهی^۱ - دکتر مصطفی احمدی^۲ - مهین اسماعیلی مطلق^۳

چکیده

اگرچه تومور قلب، یافته نادری است ولی میگزوم قلبی شایعترین تومور اولیه قلبی در بالغین (۵۰٪ تا ۷۰٪ همه تومورهای قلب) می‌باشد. میگزوم، تومور خوش‌خیمی است که در هر کدام از حفره‌های قلب می‌تواند ظاهر شود ولی در ۷۵٪ موارد در دهلیز چپ با بروز کلی ۰/۵ به ازای هر میلیون نفر در سال دیده می‌شود. امروزه اکوکاردیوگرافی با توجه به ارزش بالای تشخیصی و درمان زودرس و نتیجتاً درمان جراحی بموقع نقش عمده‌ای در جلوگیری از عوارض تهدیدکننده حیات در بیمار ایفا می‌نمایند. میگزوم‌های منشأ گرفته از دریچه‌های قلب، بخصوص دهلیز راست در سرتاسر دنیا نادر (کمتر از ده مورد) گزارش شده است. در این گزارش بیمار جوانی معرفی می‌شود که با تظاهر درد پلورتیک قفسه صدری به واسطه انفارکتوس ریوی در اثر پرتاب آمبولی به شریان‌های ریه مراجعه و در بیمارستان بستری شد. مشاهدات و یافته‌های جالب حین عمل جراحی، منشأگیری تومور از لت دیواره‌ای دریچه سه‌لته قلب با تهاجم ضایعات ویلوس به بطن راست می‌باشند.

واژه‌های کلیدی: تومور قلب؛ میگزوم دهلیز؛ انفارکتوس ریوی

مجله علمی دانشگاه علوم پزشکی بیرجند (دوره ۱۶؛ شماره ۱؛ بهار ۱۳۸۸)

دریافت: ۱۳۸۷/۱۰/۰۴ اصلاح نهایی: ۱۳۸۸/۰۱/۱۵ پذیرش: ۱۳۸۸/۰۲/۰۱

^۱ نویسنده مسؤل؛ فوق تخصص جراحی قلب و عروق؛ دانشیار گروه آموزشی جراحی، دانشکده پزشکی دانشگاه علوم پزشکی بیرجند
آدرس: بیرجند- خیابان غفاری- بیمارستان ولی عصر (عج)- بخش جراحی قلب
تلفن: ۰۵۶۱-۴۴۳۰۰۱۹-۹؛ شماره: ۰۵۶۱-۴۴۳۰۰۷۶؛ پست الکترونیکی: m_hashemzahi@yahoo.com
^۲ متخصص بیماریهای قلب و عروق؛ بیمارستان ولی عصر (عج)، دانشگاه علوم پزشکی بیرجند
^۳ کارشناس پرستاری؛ دانشگاه علوم پزشکی بیرجند، بیمارستان ولی عصر (عج)، بخش مراقبت‌های ویژه جراحی قلب

مقدمه

مختلف و حتی به عروق کرونر تهاجم یافته[‡] و سبب بروز عوارض متعددی می‌شود (۵). تابلوی عمده میگزوم‌های قلبی پرتاب آمبولی است. آمبولی‌های عمومی در ۳۰٪ تا ۴۵٪ بیماران میگزوم دهلیز چپ اتفاق می‌افتد و در حدود ۵٪ آمبولی‌ها به شریان‌های داخل یا خارج جمجمه مهاجرت می‌کنند (۶، ۷).

به نظر می‌رسد منشأ میگزوم قلبی از بقایای سلول‌های خاصی در آندوکارد سوراخ بیضی یا اطراف آن باشد که از این سلول‌ها یک‌سری سلول‌های دیگر از جمله سلول‌های اپیتلیال، سلول‌های رده خون‌ساز و عضلانی می‌توانند متمایز شوند (۸).

شرح مورد

بیمار مردی است ۲۲ ساله، دانشجو، اهل یکی از روستاهای بیرجند که به علت سرماخوردگی و درد پلورتیک سمت راست قفسه سینه و تنگی نفس به پزشک مراجعه نمود. در سابقه بیمار از سالها قبل سرماخوردگی‌های مکرر و سرفه‌های خشک و عفونت‌های تنفسی را مطرح نمود؛ سابقه سکته نداشت؛ در آخرین پیشامد از دو هفته پیش، درد پلورتیک سمت راست به همراه علائم سرماخوردگی شروع ولی به جایی انتشار نداشت و سرفه بیمار به هنگام خوابیدن به پهلوی راست تشدید می‌شد. در زمان بستری علائم حیاتی بیمار پایدار بود.

فشار خون بیمار ۱۱۰/۷۰ میلی‌متر جیوه، تعداد ضربان قلب در دقیقه ۸۴ و درجه حرارت بیمار ۳۶/۵ درجه سانتیگراد گزارش شد.

در معاینه اندام‌ها به جز مختصری اتساع شکم، یافته دیگری مشاهده نشد؛ وریدهای ژوگولر متسع نبود و اندام‌ها فاقد ادم، کبودی و کلاپینگ بود.

در آزمایشات انجام شده از بیمار شمارش گلبول‌های سفید مختصری افزایش نشان داد (۹۵۰۰ در میلی‌متر مکعب).

اگرچه تومورهای متاستازدهنده قلب در ۱ تا ۳٪ بیمارانی که به دلیل سرطان فوت می‌کنند، دیده می‌شوند ولی بروز تومورهای اولیه قلب غیر معمول می‌باشد. ۸۰٪ تومورهای اولیه قلب بالغین، تومورهای خوش‌خیم و بقیه موارد بدخیم می‌باشند.

شایعترین تومور اولیه قلب بالغین، میگزوم می‌باشد. این تومور ۵۰٪ تومورهای خوش‌خیم قلب را در بر می‌گیرد (۱). بروز کلی میگزوم حدوداً ۰/۵ به ازای هر میلیون نفر جمعیت در سال می‌باشد (۲). میگزوم‌ها می‌توانند در هر کدام از حفره‌های قلب و بندرت در دریچه‌های قلب ظاهر شوند، شایعترین محل در دهلیز چپ (۷۵٪)، ۱۰ تا ۲۰٪ در دهلیز راست و در بقیه موارد با شیوع مساوی در بطن راست و چپ دیده می‌شود (۳، ۴، ۱). از نظر جنس، بیماری در زنان سنین ۳۰ تا ۶۰ سال شایع‌تر می‌باشد (۴).

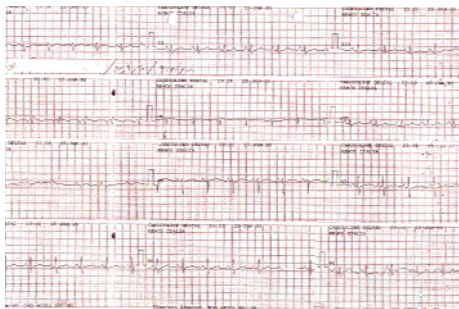
معمولاً محل شروع ضایعه و چسبندگی میگزوم دهلیزی در سوراخ بیضی* در سمت چپ تیغه بین دهلیزی است. بیماران اغلب با علائم معمول سه‌گانه: نارسایی قلب به واسطه انسداد، سکنه به واسطه آمبولی و علائم عمومی[†] و مفصلی (روماتولوژیک) به واسطه ترشح سیتوکین‌هایی از قبیل اینترلوکین ۶ تظاهر می‌کنند. از آنجا که این تومور خوش‌خیم است، این علائم با حذف موفقیت‌آمیز تومور بویژه تا قبل از پرتاب آمبولی از بین می‌رود (۵).

اگرچه این تومور خوش‌خیم است ولی بخصوص در مواردی که تومور دیر تشخیص داده شده و بزرگ شود، ممکن است تکه‌هایی از تومور اولیه یا توده‌های رشد نموده در کنار تومور اولیه و حتی کل تومور کنده شود و یا ترومبوز تشکیل شده در اطراف آن یا کانون‌های عفونی نئوپلاسم از آن جدا گردد. بر حسب این که تومور اولیه در کدام یک از حفره‌های قلب رشد کرده باشد، آمبولی از طریق خون به نقاط

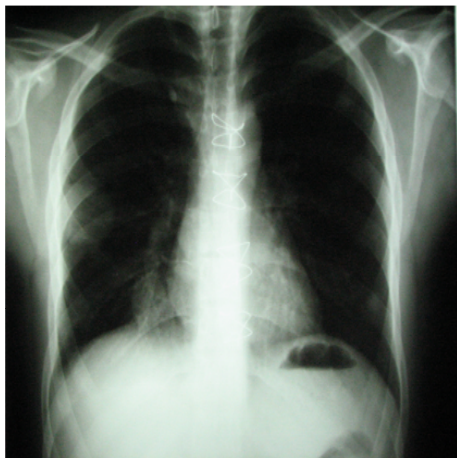* Fossa Ovalis

† Constitutional

‡ Metastasis



شکل ۱- الکتروکاردیوگرافی بیمار



شکل ۲- رادیوگرافی قفسه صدری بیمار

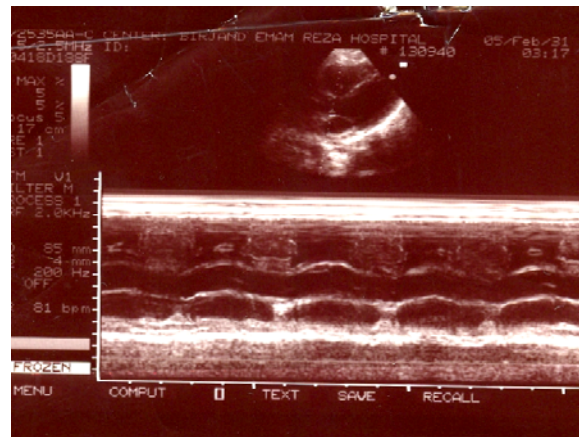
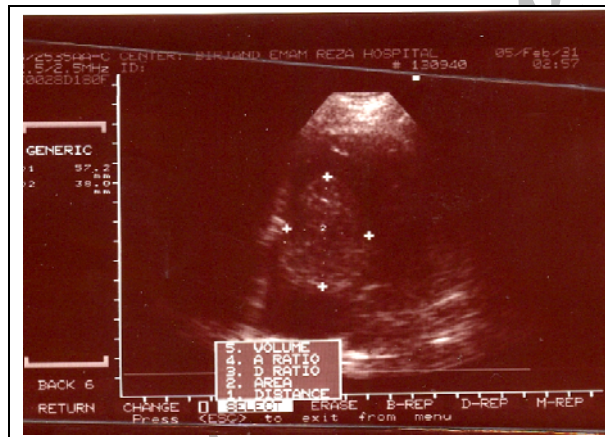
INR^{****} = ۲/۱ و APTT^{***} = ۵۰، PT^{**} = ۲۱، ESR^{*} = ۱۲ بود. در الکتروکاردیوگرافی انجام‌شده موج P پولمونر و انحراف محور قلب به سمت راست (RAD) مشاهده شد (شکل ۱). در رادیوگرافی قفسه صدری یک ندول تیره در ناحیه میانی نیمه راست قفسه صدری مشاهده شد (شکل ۲). در اکوکاردیوگرافی، توده غیر هموژن بزرگ در دهلیز راست که در هر ضربان قلب به داخل بطن راست وارد می‌شد، مشاهده گردید. فشار شریان ریوی طبیعی بود (شکل ۳). در سونوگرافی شکم، جز بزرگی احتقانی کبد یافته دیگری گزارش نشد. در سی‌تی‌اسکن قفسه صدری تصویر کدورت گرد در ناحیه میانی ریه راست مشاهده شد.

* ESR: Erythrocyte Sedimentation Rate

** PT: Prothrombin Time

*** APTT: Activated Partial Thromboplastin Time

**** INR: International Normalised Ratio



شکل ۳- اکوکاردیوگرافی یک بعدی و دو بعدی از بیمار در وضعیت 4-chamber و m.mode

بدنی (CPB) و تزریق محلول فلج‌کننده قلب و توقف تپش قلب، دهلیز راست باز و توموری حجیم که تقریباً تمام فضای دهلیز راست را اشغال کرده بود، نمایان شد. تومور از دهلیز خارج گردید؛ پایه تومور به لت دیواره‌ای درپچه سه لتی چسبندگی داشت و از ورای لت به بطن راست تهاجم پیدا

بیمار پس از بررسی‌های ضروری جهت عمل آماده و به صورت اورژانس تحت عمل جراحی قرار گرفت. با انجام استرنوتومی میانی، باز نمودن پریکارد و تزریق هیپارین کانولاسیون آئورت و وریدهای اجوف فوقانی و تحتانی از دهلیز راست انجام و با برقراری گردش خون قلبی ریوی خارج

حتی عمل جراحی قرار گرفته‌اند (۶).

با توجه به این که ۵٪ میگزوم‌ها ممکن است الگوی فامیلی داشته باشند و به صورت اتوزومال غالب منتقل شوند، بررسی فامیل بیمارانی که مبتلا به میگزوم بوده‌اند، پیشنهاد می‌شود. همچنین امکان عود تومور بویژه در گروه فامیلی بیشتر است.

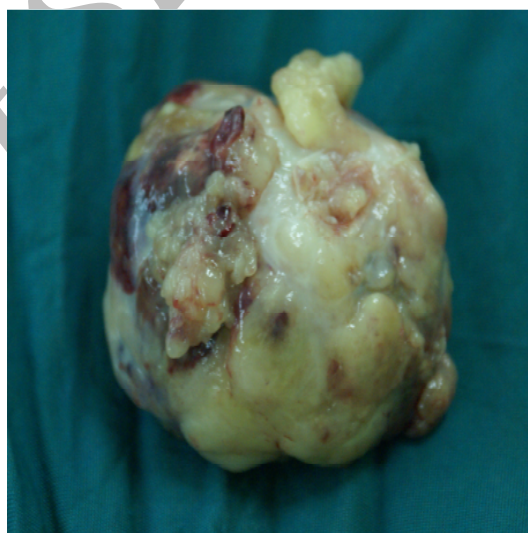
منشأ میگزوم از سلول‌های مزانشیال چند ظرفیتی[†] ساب‌اندوکارد گزارش شده است؛ اگرچه گزارشی از منشأگیری تومور از بافت عصبی آندوکارد، همچنین متعاقب ترومای قلب از جمله ترمیم نقص‌های تیغه بین دهلیزی و عبور کاتترها در هنگام اعمال مداخله‌ای از طریق عروق محیطی از تیغه بین دهلیزی جهت انجام دیلاتاسیون دریچه میترا نیز وجود دارد.

تظاهرات بالینی میگزوم به دلیل انسداد داخل قلب و ایجاد نارسایی احتقانی قلب[‡] (۶۷٪)، نشانه‌های آمبولی (۲۹٪)، علائم عمومی مثل تب (۱۹٪)، کاهش وزن و خستگی زودرس (۱۷٪)، تظاهرات ایمنولوژیک درد عضلانی، ضعف و درد مفاصل (۵٪) و بندرت اختلالات ریتم و عفونت گزارش شده است (۱).

در بیمار مورد مطالعه، علائم بالینی به دلیل پرتاب آمبولی از دهلیز و بطن راست به شریان‌های انتهایی پولمونر و انفارکتوس ریوی بود که باعث علائم تنفسی و درد پلورتیک قفسه صدی در سمت راست شده بود؛ همچنین یافته‌های حین عمل نیز منشأگیری تومور از لت دریچه تریکوسپید را نشان می‌دهد که همچون محدود گزارشات موجود از یافته‌های نادر می‌باشد و در بررسی گزارشات مختلف، فقط در تعداد انگشت شماری، منشأگیری میگزوم از دریچه‌های میترا و تریکوسپید گزارش شده است (۷). در بررسی حین عمل در بطن راست و در شریان ریوی، تومور و یا لخته آزاد مشاهده نگردید.

میگزوم‌های سمت راست قلب نه تنها شیوع کمتری در

کرده بود؛ بنابراین تومور به همراه قسمت مبتلای لت دریچه و حاشیه سالم از لت دریچه حذف گردید و نقص ایجاد شده در لت دریچه با استفاده از وصله طبیعی پریکارد بیمار ترمیم گردید. علاوه بر ضایعات شبیه به دانه‌های انگور* که به نظر می‌رسید منشأ آمبولی ریوی باشد، تومور اصلی به وزن ۵۰ گرم و قطر ۵ سانتیمتر جهت آسیب‌شناسی ارسال شد (شکل ۴). در رادیوگرافی ریه بعد از عمل تصویر شبیه به ندول تیره با حدود منظم در ناحیه میانی و راست قفسه صدی مشاهده شد. در اکوی بعد از عمل دهلیز راست عاری از توده فضاگیر و عملکرد دریچه و قلب طبیعی گزارش گردید. در گزارش آسیب‌شناسی، میگزوم دهلیز راست تایید گردید.



شکل ۴- تصویر تومور جدا شده از دهلیز راست بیمار

بحث

اگرچه میگزوم شایعترین تومور اولیه خوش‌خیم قلب است ولی علائم بروز آن در سایر بافت‌ها بر خلاف دیگر تومورهای خوش‌خیم تا حدودی مشابه تومورهای بدخیم می‌باشد. گزارشات وجود دارد مبنی بر این که قبل از مطرح شدن ظن وجود چنین توموری به صورت اولیه در قلب، بیماران به واسطه تهاجم تومور به سایر اعضا از جمله مغز، تحت درمان

[†] Multipotent Subendocardial Mesenchymal Stem Cells

[‡] Congestive Heart Failure

* Villos

از جمله تغییرات موج P پولمونر و آریتمی می‌توانست سرنخی برای معرفی بموقع بیمار به سطوح بالاتر و درمان سریع و نجات‌بخش وی قبل از بروز عوارض مهلک از جمله پرتاب آمبولی باشد.

اگر چه این تومور، توموری خوش‌خیم تعریف می‌شود ولی پرتاب آمبولی‌های منفرد یا متعدد به شریان‌های بدن، رفتاری مشابه رفتار تهاجمی تومورهای بدخیم متاستاز دهنده را تقلید می‌کند که باعث پیش‌آگهی بد برای بیمار می‌شود؛ زیرا در مواردی ممکن است به علت متاستاز تومور به سایر اندام نیاز به اعمال جراحی دیگر شود که سبب افزایش موربیدیتی و مورتالیتی خواهد شد.

لازم به ذکر است تشخیص میگزوم قلبی اندیکاسیون قطعی عمل جراحی اورژانس می‌باشد (۱۰). در بیمار حاضر، از نظر برخورد درمانی با ضایعه مشهود ریوی و لزوم بررسی بیشتر و تحت نظر قرارگرفتن به دلیل امکان رشد متاستازهای احتمالی و احتمال جراحی ریه بیمار قبل و پس از ترخیص توسط متخصصین مربوطه پیگیری لازم به عمل آمد.

مقایسه با میگزوم‌های سمت چپ قلب دارند بلکه معمولاً باعث تظاهرات بالینی عمده‌ای نمی‌شوند. اگرچه ممکن است سبب انسداد شریان‌های ریوی و در نتیجه موجب هیپرتانسیون ریوی و حتی در اثر انسداد حاد منجر به مرگ شوند (۱).

خوشبختانه در بیمار مورد مطالعه پیش‌آمد پرتاب آمبولی به یکی از شریان‌های انتهایی لوب میانی ریه راست سبب درد حاد قفسه صدری شده بود ولی با توجه به ارزیابی‌های قبل و حین عمل فشار شریان ریوی طبیعی بود و در این مرحله از بستری، حین و بعد از عمل، اختلال قابل ملاحظه‌ای در میزان تهویه ریوی و اشباع خون شریانی مشاهده نشد.

ظن بالینی قوی پزشک و شواهد اولیه در معاینه قلب، بویژه در سطوح اولیه سیستم ارجاع پزشک خانواده نقش مهمی در تشخیص و پیشگیری از عوارض تومورهای اولیه قلب بویژه میگزوم حفره‌های سمت راست قلب داشته است (۹). سابقه ابتلای مکرر مشکلات و عفونت‌های مجاری تنفسی و تغییرات جزئی در یافته‌های سمعی و الکتروکاردیوگرافی می‌تواند در تقویت شک وجود تومور قلبی کمک‌کننده باشد؛ در بیمار مورد مطالعه، یافته‌های سمعی و الکتروکاردیوگرافی

منابع:

- 1- Lawrence HC, Cardiac Surgery in the adult. 3rd ed. Philadelphia: McGraw Hill; 2008. pp: 1480-1490.
- 2- Yu SH, Lim SH, Hong YS, Yoo KJ, Chang BC, Kang MS. Clinical experiences of cardiac myxoma. Yonsei Med J. 2006; 47 (3): 367-371.
- 3- Vohra HA, Vohra H, Patel RL. Cardiac myxoma with three recurrences. J Royal Society Med. 2002; 95 (5): 252-253.
- 4- Akyildiz E, Tolgay A, Oz B, Yilmaz R, Koç S. Cardiac myxoma: an unusual cause of sudden death in childhood. Turk J Pediatr. 2006; 48 (2): 172-174.
- 5- Basson CT. Clinical and genetic aspect of cardiac myxomas. Cardiology Rounds. 2002; 6. Available from: http://www.cardiologyrounds.org/crus/cardious_0302.pdf
- 6- Wada A, Kanda T, Hayashi R, Imai S, Suzuki T, Murata K. Cardiac myxoma metastasized to the brain: potential role of endogenous interleukin-6. Cardiology. 1993; 83 (3): 208-211.
- 7- Nicholas T, Eugene HB, Donald BD, Frank LH, Robert BK. Cardiac Surgery. 3rd ed. London: Churchill Livingstone; 2003. pp: 1679-1688.
- 8- Amano J, Kono T, Wada Y, Zhang T, Koide N, Fujimori M, et al. Cardiac myxoma: its origin and tumor characteristics. Ann Thorac Cardiovasc Surg. 2003; 9 (4): 215-221.
- 9- Sugeng L, Lang RM. Atypical cardiac myxomas. Echocardiography. 2004; 21 (1): 43-7.
- 10- Selkane C, Amahzoune B, Chavanis N, Raïsky O, Robin J, Ninet J, et al. Changing management of cardiac myxoma based on a series of 40 cases with long-term follow-up. Ann Thorac Surg. 2003; 76 (6): 1935-1938.

Title: Unusual atrial myxoma with pulmonary infarction manifestation

Authors: M. Hashemzahi¹, M. Ahmadi², M. Esmaili Motlagh³

Abstract

Although cardiac tumor is rare, cardiac myxoma is the most common primary cardiac tumor in adults (50%-70%). Myxoma, as a benign neoplasm, can develop in any chamber of the heart; the most common site being the left atrium (75%) with an overall incidence of about 0.5/million/year. Nowadays echocardiography plays a crucial role in early precise diagnosis and treatment and, therefore, prevents life-threatening complications. Occurrence of cardiac myxoma with valve origin, particularly in the right atrium has rarely been reported worldwide (fewer than 10 cases). In this report, we present a young patient that was admitted to the hospital with pleuritic chest pain due to right pulmonary embolization and infarction and the unusual finding of septal leaflet of tricuspid valve origin of tumor with invasion of villous lesions to the right ventricle.

Key Words: Cardiac tumor; Atrial myxoma; Pulmonary infarction

Archive of SID

¹ Corresponding Author; Associate Professor, Department of Surgery, Faculty of Medicine, Birjand University of Medical Sciences. Birjand, Iran m_hashemzahi@yahoo.com

² Cardiologist; Birjand University of Medical Sciences. Vali-e-Asr Hospital, Birjand, Iran

³ Nurse, Birjand University of Medical Sciences. Vali-e-Asr Hospital, Birjand, Iran