

ایجاد یک مدل تجربی آب مروارید در جنین جوجه

دکتر محمد افشار^۱ - دکتر محمد مهدی حسن زاده طاهری^۲ - دکتر محمد حسین داوری^۳ -
دکتر فاطمه حقیقی^۴ - سید علیرضا سعادتجو^۵ - عبدالله امینی^۶ - فرنوش شریفی مود^۷

چکیده

زمینه و هدف: آب مروارید یک بیماری چشمی بسیار مهمی است که در بسیاری از کشورهای در حال توسعه موجب کوری می‌گردد. به منظور بررسی عوامل پیش‌برنده و جلوگیری‌کننده از آب مروارید، ابتدا نیاز به یک مدل تجربی می‌باشد. مطالعات مختلف نشان داده‌اند که ایجاد آب مروارید با استفاده از بعضی گلوکوکورتیکوئیدها مثل دگزامتازون (DEX) می‌تواند مدل بسیار خوبی از آب مروارید را ارائه دهد. مطالعه حاضر با هدف ایجاد یک مدل تجربی مناسب از آب مروارید انجام شد.

روش تحقیق: در این مطالعه تجربی از ۱۲۰ عدد تخم مرغ نطفه‌دار در طی سه دوره متوالی (۴۰ تخم مرغ در هر دوره) استفاده شد. در هر دوره ۴۰ عدد تخم مرغ به چهار گروه آزمایشی تقسیم شدند. گذاشتن تخم مرغ‌ها در داخل انکوباتور، روز اول جنینی جوجه‌ها محسوب گردید. دمای انکوباتور ۳۷/۵ درجه سانتیگراد و رطوبت نسبی آن ۶۸٪ بود. گروه اول به عنوان شاهد، نرمال سالین (حلال داروی DEX) و گروه‌های دوم، سوم و چهارم تجربی به ترتیب ۰/۰۱، ۰/۰۲، ۰/۰۴ میکرومول دگزامتازون را در روزهای چهاردهم، پانزدهم و شانزدهم جنینی دریافت نمودند. ۴۸ ساعت بعد از تزریق دارو به داخل تخم مرغ‌ها، جنین‌ها از داخل تخم مرغ‌ها تخلیه شدند و عدسی آنها استخراج گردید و با استفاده از استریو میکروسکوپ SZX، مورد بررسی ماکروسکوپی قرار گرفتند تا نوع آب مروارید و درجه (۵ درجه تعریف شده) آن مشخص گردد؛ سپس عدسی‌ها با استفاده از روش رنگ‌آمیزی همتوکسیلین و اتوزین (H&E) مورد بررسی میکروسکوپی قرار گرفتند. داده‌ها با استفاده از نرم‌افزار آماری SPSS و آزمون فیشر در سطح معنی‌داری $P < 0/05$ مورد تجزیه و تحلیل قرار گرفتند.

یافته‌ها: این مطالعه نشان داد که استفاده از داروی دگزامتازون به میزان $0/02 \mu\text{M}$ در روزهای ۱۵ و ۱۶ دوره جنینی می‌تواند منجر به تولید آب مروارید در ۹۵٪ از عدسی‌ها گردد؛ همچنین استفاده از این دارو به میزان $0/04 \mu\text{M}$ در روزهای ۱۵ و ۱۶ جنینی می‌تواند به ترتیب موجب بروز آب مروارید در ۱۰۰٪ و ۹۵٪ از عدسی‌ها گردد. بین مقادیر مصرفی فوق با گروه شاهد اختلاف معنی‌داری از نظر آماری وجود داشت ($P < 0/001$) ولی بین میزان فراوانی آب مروارید در بین گروه‌های تجربی اختلاف معنی‌داری وجود نداشت. **نتیجه‌گیری:** تزریق $0/04 \mu\text{M}$ داروی دگزامتازون می‌تواند به عنوان مناسب‌ترین مقدار به منظور ایجاد آب مروارید در روز ۱۵ دوره جنینی مطرح گردد.

واژه‌های کلیدی: آب مروارید؛ جنین جوجه؛ دگزامتازون؛ مدل تجربی

مجله علمی دانشگاه علوم پزشکی بیرجند (دوره ۱۶؛ شماره ۱؛ بهار ۱۳۸۸)

دریافت: ۱۳۸۷/۰۷/۰۹ اصلاح نهایی: ۱۳۸۷/۰۹/۱۴ پذیرش: ۱۳۸۷/۰۹/۲۶

^۱ دانشیار گروه آموزشی علوم تشریح دانشکده پزشکی و عضو مرکز تحقیقات دیابت دانشگاه علوم پزشکی بیرجند

^۲ نویسنده مسؤول؛ استادیار گروه آموزشی علوم تشریح دانشکده پزشکی دانشگاه علوم پزشکی بیرجند

آدرس: بیرجند- خیابان غفاری- دانشگاه علوم پزشکی بیرجند- دانشکده پزشکی - گروه علوم تشریح تلفن: ۰۵۶۱-۴۴۳۳۰۴۱-۹ پست الکترونیکی: MMHTahery35@yahoo.com

^۳ عضو هیأت علمی گروه آموزشی چشم‌پزشکی دانشکده پزشکی و عضو مرکز تحقیقات دیابت دانشگاه علوم پزشکی بیرجند

^۴ دانشیار گروه آموزشی آسیب‌شناسی دانشکده پزشکی دانشگاه علوم پزشکی بیرجند

^۵ عضو هیأت علمی دانشکده پرستاری و مامایی و عضو مرکز تحقیقات دیابت دانشگاه علوم پزشکی بیرجند

^۶ عضو هیأت علمی گروه آموزشی علوم تشریح دانشکده پزشکی دانشگاه علوم پزشکی بیرجند

^۷ دانشجوی پزشکی و عضو کمیته تحقیقات دانشجویی دانشگاه علوم پزشکی بیرجند

مقدمه

که تزریق مقادیر مناسبی از این دارو در اطراف زمان تکامل عدسی (در حدود روز ۱۵ جنینی) می‌تواند خیلی سریع آب مرواریدی از نوع هسته‌ای در عدسی‌ها ایجاد نماید (۱۰، ۱۱). به همین دلیل این تحقیق با هدف ایجاد مدلی تجربی از آب مروارید و مناسب‌ترین مقدار ایجادکننده آن در آزمایشگاه حیوانات دانشگاه علوم پزشکی بیرجند انجام شد تا در آینده بتوان تحقیقاتی را برای جلوگیری از بروز آب مروارید طراحی و بر روی این مدل اجرا نمود.

روش تحقیق

در این مطالعه تجربی در طی ۳ دوره ۱۸ روزه، هر دوره ۴۰ عدد تخم مرغ نطفه‌دار از نژاد Roos از مرغ‌داری‌هایی که در سطح شهرستان بیرجند به تولید این گونه تخم مرغ‌ها می‌پردازند، خریداری گردید و با رعایت شرایط استاندارد (درجه حرارت ۳۷/۵ سانتیگراد و رطوبت نسبی ۶۸٪) در داخل انکوباتور قرار داده شد. روز اول قرار دادن تخم مرغ‌ها در داخل انکوباتور، به عنوان روز اول جنینی جوجه‌ها در نظر گرفته شد. ۴۰ جنین موجود در این تخم مرغ‌ها، به چهار گروه ۱۰ تایی تقسیم شدند. گروه اول: شاهد که در روز چهاردهم، نرمال سالین و گروه‌های دوم، سوم و چهارم هر کدام به ترتیب ۰/۰۱، ۰/۰۲، و ۰/۰۴ میکرومول دگزامتازون (DEX) دریافت نمودند. جنین‌ها ۲۴ تا ۴۸ ساعت بعد از تزریق دارو از تخم خارج شدند و عدسی چشم آنها پس از استخراج، با استفاده از استریومیکروسکوپ تحقیقاتی* SZX مورد بررسی‌های ماکروسکوپی و با استفاده از رنگ‌آمیزی هماتوکسین و ائوزین (H&E) مورد بررسی میکروسکوپی قرار گرفتند و کدورت عدسی‌ها ارزیابی و درجه آن نیز بر اساس پنج درجه مشخص گردید (۲). همین آزمایش در روزهای پانزدهم و شانزدهم نیز به طور مجزا تکرار شد. داده‌ها با استفاده از نرم‌افزار SPSS (نسخه ۱۱/۵) و آزمون فیشر در سطح معنی‌داری $P < 0/05$ تجزیه و تحلیل شدند.

* Olympus, Japan

آب مروارید از نظر بالینی به عنوان ضایعه بینایی بر اثر اختلال در شفافیت عدسی و بروز هر نوع کدورت در آن تعریف می‌شود (۱). اتیولوژی آب مروارید بسیار متنوع بوده و اشکال مختلفی از آن ممکن است نواحی مختلفی عدسی را درگیر نماید که بر این اساس در موش صحرایی پنج درجه مختلف برای آن تعریف شده است (۲). عوامل کم و بیش شناخته شده‌ای از جمله بالا رفتن سن، پرتوها، تروما، دیابت و برخی بیماری‌های عمومی (سیستمیک) دیگر، مصرف بعضی از داروهای چشمی و همچنین مصرف کورتیکواستروئیدها و کشیدن سیگار می‌توانند به عنوان عوامل خطر این بیماری محسوب گردند (۳-۷). در تحقیقاتی که توسط گروه تحقیقاتی بیماری‌های چشم در آمریکا به مدت پنج سال انجام شد، نشان داده شد که نزدیک به ۲۱ میلیون نفر که سن آنها بالاتر از ۴۰ سال است، دارای آب مروارید می‌باشند و تا سال ۲۰۲۰ این تعداد به مرز ۳۰ میلیون نفر خواهد رسید (۸). Congdon و همکاران در تحقیقی دیگر نشان دادند که در بین سیاه‌پوستان، آب مروارید علت ۶۰٪ نابینایی‌هاست (۸).

Rein و همکاران در تحقیق خود در رابطه با هزینه‌های درمانی بیماران چشمی از جمله آب مروارید، گزارش کردند که در سال، ۳۵/۴ بلیون دلار در آمریکا صرف درمان این بیماران می‌گردد (۹). با توجه به شیوع بالای این بیماری در بیشتر کشورها (۳، ۸، ۹) و هزینه‌های درمانی فوق‌العاده زیاد آن (۹)، جلوگیری از ایجاد و پیشرفت این بیماری کمک بزرگی به افراد جامعه و اقتصاد کشور خواهد بود.

به منظور بررسی عوامل پیش‌برنده و جلوگیری‌کننده از آب مروارید، ابتدا نیاز به یک مدل تجربی می‌باشد. مطالعات مختلف نشان داده‌اند که ایجاد آب مروارید با استفاده از بعضی گلوکوکورتیکوئیدها در جنین‌های جوجه، می‌تواند مدل تجربی خوبی در این زمینه فراهم سازد. دگزامتازون یکی از گلوکوکورتیکوئیدهای رایجی است که جهت ایجاد آب مروارید می‌توان از آن استفاده نمود. مطالعات مختلف نشان داده است

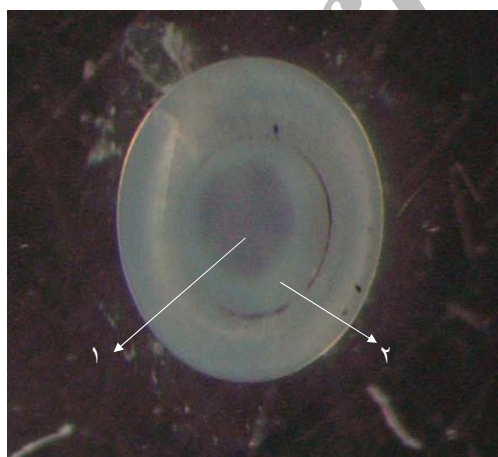
یافته‌ها

آب مروارید با درجه ۱ و ۲ نشد. در مقایسه با گروه شاهد این اختلاف در هر دو روز از نظر آماری معنی‌دار بود ($P < 0/001$) ولی مقایسه میزان بروز آب مروارید در هر دو میزان ۰/۰۲ و ۰/۰۴ در روزهای پانزدهم و شانزدهم اختلاف معنی‌داری با هم نداشتند.

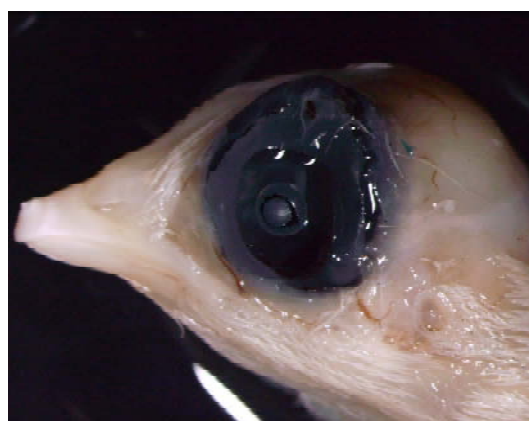تزریق مقدار ۰/۰۱ اثرات کمتری در ایجاد آب مروارید نسبت به دو میزان قبلی داشت و میزان آب مروارید با درجات ۴ و ۵ برای این مقدار در روز چهاردهم تزریق ۱۳/۲۰ (۶۵٪)، در روز پانزدهم ۱۶/۲۰ (۸۰٪) و در روز شانزدهم ۱۷/۲۰ (۸۵٪) بود. در مقایسه با گروه شاهد این اختلاف از نظر آماری معنی‌دار بود ($P < 0/001$). تزریق ۰/۰۲ و ۰/۰۴ دگزامتازون در روز چهاردهم به ترتیب ۱۶/۲۰ (۸۰٪) و ۱۷/۲۰ (۸۵٪) با درجات ۴ و ۵ ایجاد کرد. نمونه‌هایی از عدسی‌های نرمال و دارای آب مروارید با درجات مختلف، در شکل‌های ۱ تا ۴ نشان داده شده‌اند. در گروه شاهد (گیرنده نرمال سالیین) هیچ نوع از آب مروارید در روزهای چهاردهم، پانزدهم و شانزدهم دیده نشد. رنگ‌آمیزی H&E تاییدی بر تشخیص ماکروسکوپی بود و کریستال‌های هیدروکسی آپاتیت و واکوئل‌های اسیدوفیل در عدسی‌ها دیده شد (شکل ۵ و ۶). این مدل برای اولین بار در دانشگاه علوم پزشکی بیرجند ایجاد گردید و زمینه را برای مطالعات بعدی فراهم نمود.

نتایج حاصل از این تحقیق نشان داد تزریق داروی دگزامتازون در روزهای پانزدهم و شانزدهم جنینی و به میزان ۰/۰۲ و ۰/۰۴، بهترین نتیجه را در بر خواهد داشت (جدول ۱). استفاده از داروی دگزامتازون به میزان ۰/۰۴ در روز پانزدهم جنینی نیز نشان داد که ۲۰/۲۰ (۱۰۰٪) از عدسی جنین‌ها دارای آب مروارید با درجه ۴ یا ۵ بودند و درجه ۱ و ۲ و ۳ دیده نشد. در مقایسه با گروه شاهد این اختلاف از نظر آماری معنی‌دار بود ($P < 0/001$).

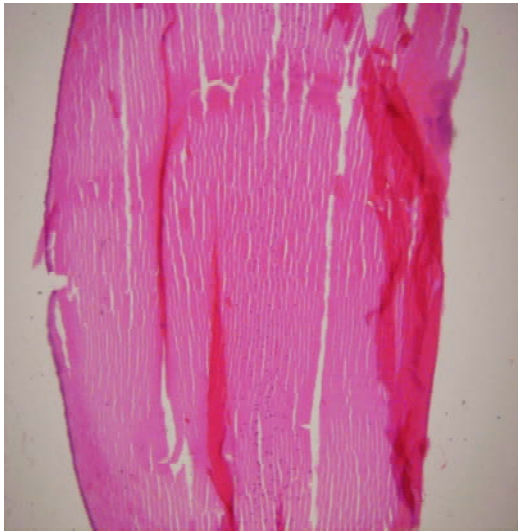تزریق همین مقدار در روز شانزدهم نشان داد که ۱۹/۲۰ (۹۵٪) از عدسی جنین‌ها دارای آب مروارید با درجه ۴ یا ۵ و تنها ۱/۲۰ (۵٪) از عدسی‌ها دارای درجه ۳ بودند. در مقایسه با گروه شاهد این اختلاف از نظر آماری معنی‌دار بود ($P < 0/001$). در روز پانزدهم جنینی، زمانی که از میزان ۰/۰۲ دگزامتازون استفاده شد، ۱۹/۲۰ (۹۵٪) از عدسی جنین‌ها دارای آب مروارید با درجه ۴ یا ۵ و تنها ۱/۲۰ (۵٪) از عدسی‌ها دارای درجه ۳ بودند. در روز شانزدهم جنینی نیز زمانی که از میزان ۰/۰۲ دگزامتازون استفاده شد، ۱۹/۲۰ (۹۵٪) از عدسی جنین‌ها دارای آب مروارید با درجه ۴ یا ۵ و تنها ۱/۲۰ (۵٪) از عدسی‌ها دارای درجه ۳ بودند و نتایج با روز پانزدهم یکسان بود. تزریق داروی دگزامتازون به جنین‌ها به میزان ۰/۰۲، در روزهای پانزدهم و شانزدهم باعث القای



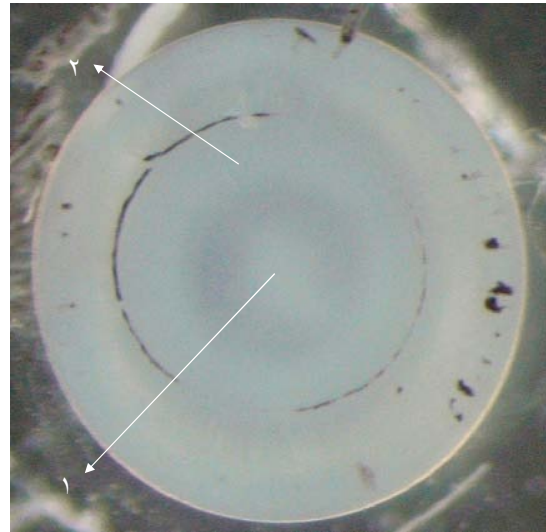
شکل ۲- عدسی مبتلا به آب مروارید با درجه ۲. پیکان ۱: هسته روشن عدسی و پیکان ۲: حلقه‌ای با کدورت کم بین هسته و ناحیه قشر



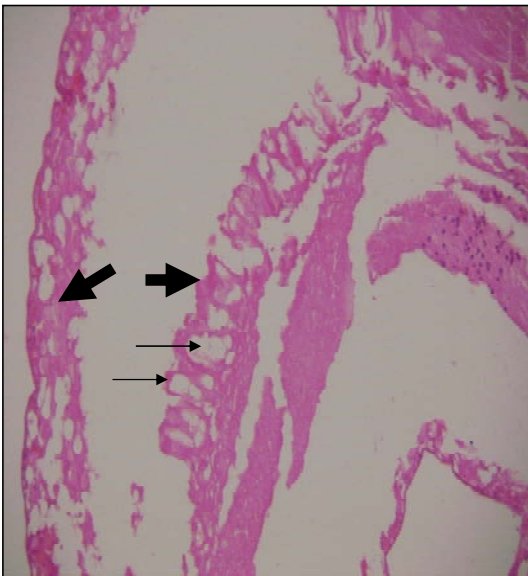
شکل ۱- عدسی نرمال (شفاف) یا درجه ۱ را نشان می‌دهد.



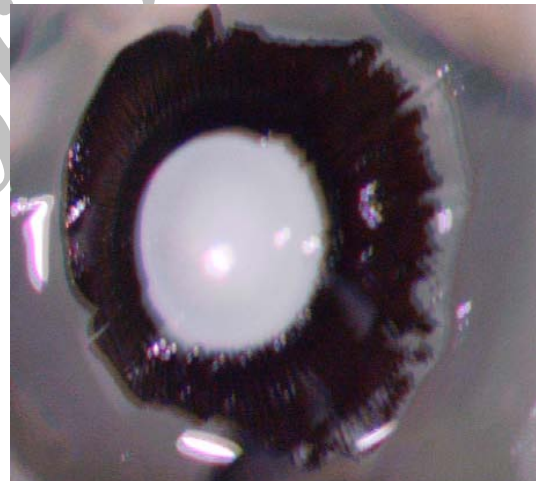
شکل ۵- مقطع میکروسکوپی عدسی چشم جوجه در حالت طبیعی. رنگ آمیزی با H&E (بزرگ‌نمایی = ۵۰ برابر)



شکل ۳- عدسی مبتلا به آب مروارید با درجه ۴. پیکان ۱: ناحیه درگیر در مرکز عدسی و پیکان ۲: ناحیه درگیر قشری را مشخص کرده است.



شکل ۶- مقطع میکروسکوپی عدسی چشم مبتلا به آب مروارید، رنگ آمیزی شده با H&E. واکنش‌های سلول‌های اپیتلیال مشهود می‌باشد (پیکان نازک). کانون‌های کلسیفیکاسیون در اطراف این سلول‌ها با پیکان ضخیم مشخص شده است. به علت کلسیفیکاسیون بافت، مقطع آن هنگام برش زدن دچار پارگی گردید (بزرگ‌نمایی = ۵۰ برابر)



شکل ۴- عدسی مبتلا به آب مروارید با درجه ۵. در این تصویر عدسی بطور کامل کدر می‌باشد.

جدول ۱- توزیع فراوانی نسبی انواع آب مروارید ایجاد شده در عدسی‌های گروه‌های مختلف مورد مطالعه، مقادیر متفاوت مورد استفاده در روزهای ۱۴، ۱۵ و ۱۶ جنینی جنین‌های جوجه

زمان	گروه‌ها	مقدار دگزامتازون	درجه ۱	درجه ۲	درجه ۳	درجه ۴ و ۵
روز چهاردهم	شاهد	۰	۲۰ (%۱۰۰)	۰	۰	۰
	تجربی ۱	۰/۰۱	۰	۳ (%۱۵)	۴ (%۲۰)	۱۳ (%۶۶)
	تجربی ۲	۰/۰۲	۰	۰	۴ (%۲۰)	۱۶ (%۸۰)
	تجربی ۳	۰/۰۴	۰	۰	۳ (%۱۵)	۱۷ (%۸۵)
روز پانزدهم	شاهد	۰	۲۰ (%۱۰۰)	۰	۰	۰
	تجربی ۱	۰/۰۱	۰	۲ (%۱۰)	۲ (%۱۰)	۱۶ (%۸۰)
	تجربی ۲	۰/۰۲	۰	۰	۱ (%۵)	۱۹ (%۹۵)
	تجربی ۳	۰/۰۴	۰	۰	۰	۲۰ (%۱۰۰)
روز شانزدهم	شاهد	۰	۲۰ (%۱۰۰)	۰	۰	۰
	تجربی ۱	۰/۰۱	۰	۱ (%۵)	۲ (%۱۰)	۱۷ (%۸۵)
	تجربی ۲	۰/۰۲	۰	۰	۱ (%۵)	۱۹ (%۹۵)
	تجربی ۳	۰/۰۴	۰	۰	۱ (%۵)	۱۹ (%۹۵)

درجات پنج‌گانه کدورت عدسی: درجه ۱: شفاف، درجه ۲: حلقه‌ای کم‌رنگ و نسبتاً کدر بین ناحیه قشری و هسته‌ای، درجه ۳: حلقه‌ای کاملاً کدر بین ناحیه قشری و هسته‌ای، درجه ۴: وجود سوراخ کوچک و روشن در مرکز هسته کدر، درجه ۵: بخش هسته‌ای کاملاً کدر

بحث

Nishigori و همکاران نیز در سال ۲۰۰۴ برای بررسی

اثرات داروی ضد گلوکوکورتیکوئیدی در جلوگیری از کاتاراکت مدل تجربی خود را در جنین جوجه به روش تزریق داروی دگزامتازون به جنین‌های جوجه ایجاد نمودند. در این تحقیق از داروی Mifepristone (RU486) که یک داروی ضد گلوکوکورتیکوئیدی است، استفاده شد. در گروه شاهد از داروی دگزامتازون در روزهای متوالی ۱۱ تا ۱۸ به میزان $0.2 \mu\text{M}$ به صورت تزریقی استفاده شد؛ در مطالعه این محققان نیز بیشترین میزان آب مروارید با درجات ۴ و ۵ (در حدود ۹۵٪) در روزهای پانزدهم و شانزدهم گزارش شد (۲) که با یافته‌های مطالعه حاضر همخوانی دارد.

Watanabe و همکاران در سال ۲۰۰۰ در تحقیق خود درباره اثرات انسولین در جلوگیری از آب مروارید القا شده توسط کورتیکواستروئیدها، برای مدل تجربی آب مروارید از داروی هیدروکورتیزون سوکسینات سدیم به میزان $0.2 \mu\text{M}$ و در روز پانزدهم جنینی استفاده نمودند. در این تحقیق ۹۲٪ از عدسی‌ها، دارای آب مروارید درجات ۴ و ۵ و در حدود ۸٪

نتایج این تحقیق نشان داد که برای ایجاد آب مروارید در جنین جوجه می‌توان از میزان 0.2 و 0.4 داروی دگزامتازون در روزهای پانزدهم و شانزدهم جنینی استفاده نمود. مطالعات قبلی نشان داده‌اند که می‌توان از داروهای کورتیکواستروئیدی جهت ایجاد آب مروارید در عدسی جوجه در زمان جنینی استفاده نمود و استفاده بلند مدت این داروها باعث ایجاد آب مروارید می‌گردد (۲، ۱۲، ۱۳).

Kosano و همکاران در سال ۲۰۰۱ جهت ایجاد آب مروارید از هیدروکورتیزون سوکسینات سدیم به میزان $0.25 \mu\text{M}$ و در روز پانزدهم جنینی به منظور بررسی اثرات مهاری تیروکسین استفاده نمودند. در این تحقیق در اثر تزریق این دارو $48/46$ (۸/۹۵٪) از عدسی جنین‌ها دارای آب مروارید از نوع درجه ۴ و ۵ و ۴٪ از نوع درجه ۳ بودند. این تحقیق نشان می‌دهد که داروی هیدروکورتیزون سوکسینات سدیم می‌تواند مثل دگزامتازون اثرات مشابهی در ایجاد آب مروارید داشته باشد (۱۴).

دارای درجه ۳ بودند (۱۵).

Petersen و همکاران در سال ۲۰۰۸، اثرات گلوکوکورتیکوئیدها را بر روی سلول‌های اپی‌تلیال چشم انسان در محیط کشت مورد بررسی قرار دادند. این محققان دریافتند که مقدار پایین دگزامتازون ($0/1 \mu M$) باعث افزایش متوسط تکثیر این سلول‌ها می‌شود و همچنین افزایش میزان تزریقی از $1 \mu M$ تا $100 \mu M$ میزان آپوپتوز را در این سلول‌ها افزایش می‌دهد (۱۶).

با وجود این حقیقت که استروئیدها باعث القای آب مروارید می‌شوند، اما فرایند دقیق این عمل هنوز به طور کامل شناخته نشده است. بیشتر مطالعات مختلف نشان داده‌اند که گلوکوکورتیکوئیدها در تکثیر و تمایز سلول‌ها نقش دارند و وجود گیرنده‌های آنها در اعضای مختلفی از قبیل کبد، عضله، قلب، پوست، شبکیه و مغز به اثبات رسیده است (۱۶). از طرفی گلوکوکورتیکوئیدها این توانایی را دارند که به پروتئین‌های عدسی متصل شوند و باعث تغییر ساختمان طبیعی این پروتئین‌ها شوند و این پروتئین‌ها متعاقباً مجتمع گردیده و باعث کدورت عدسی می‌شوند (۱۷، ۱۸)؛ اما گزارشات دیگری پیوندهای کوالانسی استروئیدها را در بروز آب مروارید غیر محتمل دانسته‌اند (۱۹، ۲۰). تحقیقات دیگری نشان داده‌اند که گلوکوکورتیکوئیدها باعث برهم خوردن تعادل یون‌ها در عدسی می‌شوند (۲۰).

تمایز نهایی سلول‌های اپیتلیال به رشته‌های عدسی برای تکامل و رشد عدسی لازم است و در این فرایند عامل رشد فیبروبلاستی پایه (b FGF) و $TGF-\beta$ نقش اساسی دارند. اختلال در این فرایند می‌تواند موجب از دست رفتن شفافیت عدسی و بروز آب مروارید گردد. تحقیقات نشان داده‌اند که استروئیدها تولید FGF را در چشم تغییر داده و باعث تغییر عملکرد آن می‌شوند (۲۱).

برخی مطالعات نشان داده‌اند که تکثیر و تمایز سلول‌های عدسی به وسیله عوامل رشدی کنترل می‌شوند که در مایع زجاجیه چشم مستقر می‌باشند (۲۲) و پیشنهاد گردیده است

که تغییر این عوامل به وسیله کورتیکواستروئیدها باعث برهم خوردن تمایز سلول‌های عدسی گردیده و می‌تواند مکانیسم پایه‌ای برای اثرات القایی استروئیدها بر روی تمایز فیبرهای عدسی باشد (۲۳).

بر اساس نظریه دیگری، گلوکوکورتیکوئیدها ممکن است سیستم دفاعی آنتی‌اکسیدانی را تحت تأثیر قرار دهند و باعث شوند که عدسی حساسیت بیشتری در مقابل آسیب‌های اکسیداتیو* از خود نشان دهد (۲۰، ۲۱، ۲۴). تحقیقات Creighton و همکاران نشان داد که کشت دادن عدسی موش صحرایی در محیط کشت محتوی داروی Solumedrol (متیل پردنیزولون سدیم سوکسینات) منجر به بروز آب مروارید ساب کپسولار خلفی می‌شود ولی استفاده از آنتی‌اکسیدان ویتامین E در این محیط، مانع بروز آب مروارید در این عدسی‌ها می‌گردد که دلیل دیگری بر فرایند ایجاد آب مروارید به وسیله استروئیدها می‌باشد (۲۳).

نتیجه گیری

یافته‌های تحقیق حاضر نشان می‌دهد که داروی دگزامتازون یکی از داروهای گلوکوکورتیکوئیدی مناسب جهت ایجاد آب مروارید می‌باشد؛ همچنین تزریق $0/04 \mu M$ از این دارو در روز پانزدهم جنینی می‌تواند اثرات بسیار مناسبی در ایجاد آب مروارید در عدسی‌های جنین جوجه داشته باشد.

تقدیر و تشکر

این تحقیق در قالب یک طرح تحقیقاتی با کد ۲۲۴ و با حمایت مالی معاونت تحقیقات دانشگاه علوم پزشکی بیرجند به انجام رسید؛ محققان بر خود لازم میدانند که از مسؤلین محترم و همچنین از زحمات سرکار خانم نسیم لطفی در آزمایشگاه طب تجربی تشکر و قدردانی نمایند.

* Oxidative Stress

منابع:

- 1- Liesegang TJ, Skuta GL, Cantor LB. Lens & cataract. USA: American Academy of Ophthalmology; 2008. pp 45-71.
- 2-Nishigori H, Kosano H, Umeda IO, Nishigori H. Inhibition of glucocorticoid-induced cataracts in chick embryos by RU486: a model for studies on the role of glucocorticoids in development. *Life Sci.* 2004; 75 (25): 3027-3033.
- 3- Giuffre G, Dardanoni G, Lodato G. A case-control study on risk factors for nuclear, cortical and posterior subcapsular cataract: The Casteldaccia Eye Study. *Acta Ophthalmol Scand.* 2005; 83 (5): 567-573.
- 4- McLeod SD. Risk factors for posterior capsule opacification. *Br J Ophthalmol.* 2005; 89 (11): 1389-1390.
- 5- Durant JS, Frost NA, Trivella M, Sparrow JM. Risk factors for cataract subtypes waterclefs and retrodots: two case-control studies. *Eye.* 2006; 20 (11): 1254-1267.
- 6- Robman L, Taylor H. External factors in the development of cataract. *Eye* 2005; 19 (10): 1074-82.
- 7- Haargaard B, Wohlfahrt J, Rosenberg T, Fledelius HC, Melbye M. Risk factors for idiopathic congenital/infantile cataract. *Invest Ophthalmol Vis Sci.* 2005; 46 (9): 3067-3073.
- 8- Congdon N, O'Colmain B, Klaver CC, Klein R, Muñoz B, Friedman DS, et al. Causes and prevalence of visual impairment among adults in the United States. *Arch Ophthalmol.* 2004; 122 (4): 477-85.
- 9- Rein DB, Zhang P, Wirth KE, Lee PP, Hoerger TJ, McCall N, et al. The Economic Burden of Major Adult Visual Disorders in the United States. *Arch Ophthalmol.* 2006; 124 (12): 1754-1760.
- 10- Murthy GV, Gupta SK, Maraini G, Camparini M, Price GM, Dherani M, et al. Prevalence of Lens Opacities in North India: The INDEYE Feasibility Study. *Invest Ophthalmol Vis Sci.* 2007; 48 (1): 88-95.
- 11- Lee JW, Iwatsuru M, Nishigori H. Glucocorticoid-induced cataract of developing chick embryo as a screening model for anticataract agents. *J Ocul Pharmacol Ther.* 1995; 11 (4): 533-541.
- 12- Jobling AI, Augusteyn RC. Steroid adduct formation with lens crystallins. *Clin Exp Optom.* 1999; 82 (4): 130-133.
- 13- Nagai K, Sasaki H, Kojima M, Sasaki K. An alternative method of steroid-induced lens opacification in brown norway rat eyes applying systemic pulse administration. *Ophthalmic Res.* 2004; 36 (4): 231-233.
- 14- Kosano H, Watanabe H, Nishigori H. Suppressive effects of thyroxine on glucocorticoid (gc)-induced metabolic changes and cataract formation on developing chick embryos *Exp Eye Res.* 2001; 72 (6): 643-648.
- 15- Watanabe H, Kosano H, Nishigori H. Steroid-induced short term diabetes in chick embryo: reversible effects of insulin on metabolic changes and cataract formation. *Invest Ophthalmol Vis Sci.* 2000; 41 (7): 1846-1852.
- 16- Petersen A, Carlsson T, Karlsson JO, Jonhede S, Zetterberg M. Effects of Dexamethasone on human lens epithelial cells in culture. *Mol Vis.* 2008; 14 (14): 1344-1352.
- 17- Bucala R, Gallati M, Manabe S, Cotlier E, Cerami A. Glucocorticoid-lens protein adducts in experimentally induced steroid cataracts. *Exp Eye Res.* 1985; 40 (6): 853-863.
- 18- Bucala R, Manabe S, Urban RC, Cerami A. Nonenzymatic modification of lens crystallins by prednisolone induces sulfhydryl oxidation and aggregate formation: in vitro and in vivo studies. *Exp Eye Res.* 1985; 41 (3): 353-363.
- 19- James ER, Robertson L, Ehlert E, Fitzgerald P, Droin N, Green DR. Presence of a transcriptionally active glucocorticoid receptor alpha in lens epithelial cells. *Invest Ophthalmol Vis Sci.* 2003; 44 (12): 5269-5276.
- 20- Dickerson JE Jr, Dotzel E, Clark AF. Steroid-induced cataract: new perspective from in vitro and lens culture studies. *Exp Eye Res.* 1997; 65 (4): 507-516.
- 21- Jobling AI, Augusteyn RC. What causes steroid cataracts? A review of steroid-induced posterior subcapsular cataracts. *Clin Exp Optom.* 2002; 85 (2): 61-75.
- 22- McAvoy JW, Chamberlain CG. Fibroblast growth factor (FGF) induces different responses in lens epithelial cells depending on its concentration. *Dev.* 1989; 107 (2): 221-228.
- 23- Creighton MO, Sanwal M, Stewart-DeHaan PJ, Trevithick JR. Modeling cortical cataractogenesis. V. Steroid cataracts induced by solumedrol partially prevented by vitamin E in vitro. *Exp Eye Res.* 1983; 37 (1): 65-67.
- 24- Costagliola C, Iuliano G, Menzione M, Apponi-Battini G, Auricchio G. Effect of topical glucocorticoid administration on the protein and nonprotein sulfhydryl groups of the rabbit lens. *Ophthalmic Res.* 1987; 19 (6): 351-356.

Title: Formation of an experimental cataract model in chick embryo

Authors: M. Afshar¹, M.M. Hasanzadeh Taheri², M.H. Davari³, F. Haghghi⁴, S.A. Saadatjoo⁵, A. Amini⁶, F. Sharifi Mood⁷

Abstract

Background and Aim: Cataract is a major ocular disease that causes blindness in many developing countries of the world. Experimental model of cataract is a first necessity to study the preventive factors of cataract progression. Several studies have shown that some glucocorticoides such as Dexamethasone (DEX) can induce cataract. The aim of this study was to form cataract in chick embryo.

Materials and Methods: During three consequent stages, 120 fertile eggs were used in this study. In each stage 40 eggs in 4 groups were selected and put them into an incubator. Incubation was carried out at 37.5 °C and 68% relative humidity. The day that the eggs were placed in the incubator was termed day 1. The first group received normal saline and the other three groups received 0.01, 0.02, and 0.04 micromole of dexamethasone (DEX) on the 14th, 15th, and 16th day of fertilization respectively. After 48 hours of DEX injection, lenses were removed and their opacity were classified into five stages by stereomicroscope (Olympus SZX) to determine the type of cataract. Microscopic study was done after hematoxylin-eosin staining. Data were collected and put in frequency tables and analyzed by Fisher and Chi Square tests in SPSS software and P<0.05 was taken as the significant level.

Results: This study showed that use of 0.02 micromole of DEX on the 15th and 16th days of embryonic period can induce cataract in 95% of lenses. Also, use of 0.04 micromole of this drug on the 15th and 16th days of embryonic period can induce cataract in the 100% and 95% of chick lenses, respectively. Differences between cataract frequency of lenses in the experimental groups and control group were significant (P<0.0000), but there were no significant differences of cataract frequency between the experimental groups.

Conclusion: Injection of 0.04 micromole of DEX on the 15th day of fertilization, as a choice dose and time can induce cataract in chick embryo.

Key Words: Cataract; Chick embryo; Dexamethasone; Experimental model

¹ Associate Professor, Department of Anatomy, Faculty of Medicine and Member of Diabetes Research Centre, Birjand University of Medical Sciences. Birjand, Iran

² Corresponding Author, Assistant Professor, Department of Anatomy, Faculty of Medicine, Birjand University of Medical Sciences. Birjand, Iran MMHTahery35@yahoo.co

³ Instructor, Department of Ophthalmology, Faculty of Medicine and Member of Diabetes Research Centre, Birjand University of Medical Sciences. Birjand, Iran

⁴ Associate Professor, Department of Pathology, Faculty of Medicine, Birjand University of Medical Sciences. Birjand, Iran

⁵ Instructor, Faculty of Nursing and Midwifery and Member of Diabetes Research Centre, Birjand University of Medical Sciences. Birjand, Iran

⁶ Instructor, Department of Anatomy, Faculty of Medicine, Birjand University of Medical Sciences. Birjand, Iran

⁷ Medicine Student, Birjand University of Medical Sciences. Birjand, Iran