

بررسی معیارهای بافت‌شناسی و اسپرم‌سازی بیضه به دنبال تجویز متوتروکسات در موش صحرایی بالغ

حامد صراطی نوری^۱ - میرهادی خیاط‌نوری^۲ - سید اسماعیل صفوی^۳ - آرش خاکی^۴

چکیده

زمینه و هدف: متوتروکسات جزء داروهایی است که در شیمی‌درمانی تومورهای مختلف و در درمان بیماری‌های التهابی کاربرد وسیعی دارد. مطالعات نشان داده‌اند که این دارو بر روی روند ساخت اسپرم و تخمک اثر مهاری داشته و باعث کاهش باروری و تغییرات بافتی مختلف در بیضه حیوانات آزمایشگاهی می‌شود. مطالعه حاضر با هدف تعیین اثر تجویز متوتروکسات بر روی معیارهای اسپرم‌سازی در بافت بیضه موش صحرایی بالغ انجام شد.

روش تحقیق: در این مطالعه تجربی، ۴۰ سر موش صحرایی نر نژاد ویستار، به دو گروه تجربی (۲۰ نمونه) و شاهد (۲۰ نمونه) تقسیم شدند. گروه تجربی اول و دوم به ترتیب ۱۴ و ۲۸ روز هر هفته یک بار، داروی متوتروکسات به میزان ۱ mg/kg و گروه شاهد اول و دوم نیز مدت ۱۴ و ۲۸ روز هر هفته یک بار، نرمال‌سالین به میزان ۱۰ mL/kg به صورت داخل صفاقی دریافت نمودند. بعد از گذشت زمان‌های ذکر شده، از بافت بیضه نمونه‌گیری شد و پس از تهیه برش‌های بافتی و رنگ‌آمیزی هماتوکسیلین-ائوزین، از نظر بافت‌شناسی و شاخص‌های اسپرم‌سازی شامل: ضریب تمایز لوله‌ای (TDI)، ضریب اسپرمیونز (SI) و ضریب بازسازی (RI) مطالعه شد. داده‌ها با استفاده از آزمون آماری واریانس یک‌طرفه در سطح معنی‌داری $P < 0.05$ ، مورد تجزیه و تحلیل قرار گرفتند.

یافته‌ها: در این تحقیق داروی متوتروکسات اثرات مخربی بر روی بافت بیضه و فرایند اسپرم‌سازی در گروه‌های تحت درمان در مقایسه با گروه شاهد داشت؛ همچنین ضرایب TDI، SI و RI در روز چهاردهم کاهش غیر معنی‌دار و در روز ۲۸ بعد از تجویز دارو نسبت به گروه شاهد، کاهش معنی‌داری ($P < 0.001$) را نشان داد.

نتیجه‌گیری: بر اساس این مطالعه، تجویز متوتروکسات به مدت ۲۸ روز هر هفته یک بار، باعث کاهش اسپرم‌سازی و شاخص‌های آن در بافت بیضه موش صحرایی می‌شود که ممکن است از طریق کاهش تقسیم سلولی و اثرات سمی دارو باشد؛ البته اثر این دارو بر روی اسپرم‌سازی و ناباروری انسان نیاز به مطالعات بیشتر دارد.

واژه‌های کلیدی: شاخص‌های اسپرم‌سازی؛ متوتروکسات؛ بیضه؛ موش صحرایی بالغ

مجله علمی دانشگاه علوم پزشکی بیرجند. ۱۳۸۸؛ ۱۶ (۳): ۹-۱۵

دریافت: ۱۳۸۷/۴/۲۹ اصلاح نهایی: ۱۳۸۷/۸/۳۰ پذیرش: ۱۳۸۷/۱۱/۱۵

^۱ دکتری دامپزشکی، دانشکده دامپزشکی، دانشگاه آزاد اسلامی واحد تبریز

^۲ نویسنده مسؤول؛ استادیار گروه فارماکولوژی، دانشکده دامپزشکی، دانشگاه آزاد اسلامی واحد تبریز

آدرس: تبریز - خیابان شریعتی جنوبی - جنب دانشکده پرستاری - کوچه هرمز - پلاک ۱/۲۱ کد پستی: ۵۱۳۸۹۴۷۱۸۷

تلفن: ۰۹۱۴۳۰۰۵۸۵۵. نمابر: ۰۴۱۱-۶۳۷۳۹۳۵. پست الکترونیکی: khayat_nouri@yahoo.com

^۳ استادیار گروه بافت‌شناسی، دانشکده دامپزشکی، دانشگاه آزاد اسلامی واحد تبریز

^۴ استادیار گروه پاتولوژی، دانشکده دامپزشکی، دانشگاه آزاد اسلامی واحد تبریز

مقدمه

با صنعتی‌شدن جوامع بشری، شمار مبتلایان به سرطان رشد چشمگیری داشته و استفاده از داروهای ضد سرطان در درمان بیماران مبتلا به سرطان کاربرد وسیعی پیدا کرده است (۱). مهارکننده‌های اسیدفولیک همچون متوتروکسات، از طریق مهار آنزیم دی‌هیدروفولات ردوکتاز^۱، موجب مهار ساخت اسیدهای نوکلئیک می‌شوند. این دارو به یک متابولیت هیدروکسیله با فعالیت کم متابولیزه شده و داروی اصلی و هم متابولیت آن در درون سلول‌ها پلی‌گلوتامات^۲ می‌گردند و برای مدت‌های طولانی در سلول باقی می‌مانند (۳،۲).

متوتروکسات در درمان لوسمی حاد^۳ کودکان و انواع لنفوم مؤثر است و در زنان مبتلا به کوریوکارسینوما^۴ ممکن است درمان قطعی بیماری باشد. تأکید فعلی در شیمی‌درمانی سرطان‌ها بر کاربرد ترکیبی از داروهاست. وقتی متوتروکسات با سایر داروها توأم گردد، ممکن است در درمان بعضی از تومورهای تخمدان، کولون و کارسینوم پستان مفید واقع شود (۴). متوتروکسات در درمان لنفوسارکوم^۵، لنفوم بورکیت^۶، لوسمی لنفوبلاستیک حاد^۷ و تومورهای ناحیه سر و گردن کاربرد دارد (۵،۴).

متوتروکسات همچنین به عنوان درمان کمکی در استئوسارکوما^۸، تومورهای مثانه، مغز، سینه و دستگاه ادراری-تناسلی استفاده می‌شود (۲،۶). این دارو در پیشگیری و درمان سرطان مننژ نیز کاربرد دارد و یکی از مهمترین رژیم‌های درمانی در تومورهای تروفوبلاستیک آبستنی است (۷،۴).

متوتروکسات امروزه به عنوان یکی از داروهای انتخابی در درمان آرتريت روماتوئید^۹ در نظر گرفته شده و در ۶۰٪ از بیماران با مقدار بسیار پایین‌تر نسبت به شیمی‌درمانی

سرطان‌ها، مفید واقع می‌شود (۷)؛ همچنین در درمان پسوریازیس^۹، آرتريت پسوریازی، پلی‌میوزیت^{۱۰}، درماتومیوزیت^{۱۱}، لوپوس اریتماتوز تحت حاد^{۱۲} و واسکولیت^{۱۳} به کار رفته است (۸).

متوتروکسات دارای اثرات جانبی متنوعی در پستانداران می‌باشد. از عوارض تجویز این دارو می‌توان به التهاب آراکنوئید^{۱۴}، سندرم سردرد حاد^{۱۵}، درد کمر و تب اشاره نمود. متوتروکسات باعث بروز اثرات سمی زیادی نظیر تهوع، استفراغ، اسهال، آلورپیسی^{۱۶}، استوماتیت^{۱۷}، بثورات پوستی، سرکوب مغز استخوان و سمیت کبدی می‌شود (۸،۲).

متوتروکسات سبب نقص تخمک‌سازی^{۱۸} و اسپرم‌سازی^{۱۹} می‌شود و ممکن است بر روی باروری اثر مهاری داشته‌باشد (۵،۴). مانند سایر مهارکننده‌های فولات، متوتروکسات نیز تراژون بوده و با مرگ جنینی در ارتباط است (۸،۲). بیشتر مطالعات انجام‌شده قبلی توسط محققین مختلف، عمدتاً بر روی اثر متوتروکسات بر تغییرات بافتی بیضه صورت گرفته است و مطالعات چندانی از شاخص‌های اسپرم‌سازی وجود ندارد.

محققین نشان داده‌اند تجویز داخل صفاقی متوتروکسات باعث کاهش قطر لوله‌های اسپرم‌ساز و افزایش فضای بینابینی می‌شود و همچنین سلول‌های لایدیگ^{۲۰} دچار تغییر شکل می‌گردند (۹)؛ همچنین تجویز داخل صفاقی متوتروکسات باعث ایجاد سمیت سلول‌های ژرمینال، تغییر شکل سر اسپرم، تغییرات بافتی و بروز مرگ برنامه‌ریزی‌شده

^۹ Psoriasis
^{۱۰} Polymyositis
^{۱۱} Dermatomyositis
^{۱۲} Subacute Lupus Erythematosus
^{۱۳} Vasculitis
^{۱۴} Arachnoiditis
^{۱۵} Acute Headache Syndrome
^{۱۶} Alopecia
^{۱۷} Osteomatitis
^{۱۸} Oogenesis
^{۱۹} Spermatogenesis
^{۲۰} Leydig Cells

^۱ Dihydrofolate Reductase
^۲ Polyglutamate
^۳ Choriocarcinoma
^۴ Lymphosarcoma
^۵ Burkitt's Lymphoma
^۶ Acute Lymphoblastic Leukemia
^۷ Osteosarcoma
^۸ Rheumatoid Arthritis

سلولی^۱ می‌شود (۱۰).

بنا بر مطالب فوق، مطالعه حاضر با هدف تعیین اثر تجویز متوتروکسات بر روی شاخص‌های اسپرم‌سازی در بافت بیضه موش صحرایی بالغ انجام شد.

روش تحقیق

در این مطالعه تجربی از ۴۰ سر موش صحرایی نر سفید نژاد ویستار که دارای سن ۱۰ هفته و وزن 200 ± 10 گرم بود، استفاده گردید. موش‌ها از مرکز انستیتو پاستور ایران خریداری و از آنها در شرایط استاندارد نگهداری شد. در طول زمان تحقیق، حیوانات در شرایط ۱۲ ساعت روشنایی و ۱۲ ساعت تاریکی قرار گرفتند. دمای محل نگهداری 24 ± 2 درجه سانتیگراد و رطوبت ۵۵ تا ۶۰٪ بود. داروی متوتروکسات از شرکت سیگما خریداری شد و در نرمال‌سالین حل گردید. تمامی تزریقات داروها و حلال به صورت داخل صفاقی انجام گرفت.

موش‌ها به طور تصادفی به چهار گروه (دو گروه شاهد و دو گروه، تحت درمان با متوتروکسات) تقسیم شدند و در هر گروه ۱۰ سر موش در قفس‌های جداگانه‌ای نگهداری شدند. در گروه شاهد اول و دوم، به ترتیب موش‌ها به مدت ۱۴ و ۲۸ روز، هر هفته یک بار نرمال‌سالین به میزان ۱۰ mL/kg دریافت کردند. در گروه تحت درمان اول و دوم نیز موش‌ها به ترتیب ۱۴ و ۲۸ روز، هر هفته یک بار داروی متوتروکسات به میزان ۱ mg/kg دریافت کردند. در پایان آزمایش با استفاده از پنتوباریتال به میزان ۴۰ mg/kg جهت بیهوشی، شکم حیوان با شکاف عرضی باز و بیضه‌ها از بدن خارج گردید.

به منظور آماده‌سازی بافت قبل از مطالعه با میکروسکوپ نوری، نمونه‌ها در محلول فرمالین ۱۰٪ تثبیت شدند و بعد از انجام مراحل مختلف آماده‌سازی بافتی^۲، برای تهیه مقاطع

میکروسکوپی (با ضخامت ۵ میکرون) از میکروتوم دوار^۳ استفاده گردید. برای رنگ‌آمیزی نمونه‌ها از روش هماتوکسیلین-آئوزین (H & E) استفاده شد. برای ارزیابی شاخص‌های اسپرم‌سازی در لوله‌های منی‌ساز، از ضریب میزان تمایز لوله‌ای^۴ (TDI)، اسپرمیوژنز^۵ (SI) و میزان بازسازی^۶ (RI) استفاده گردید.

برای محاسبه TDI، درصد لوله‌های منی‌ساز که شامل سه و یا بیش از سه رده سلول‌های اسپرم‌ساز تمایز یافته از سلول اسپرماتوگونی^۷ نوع A بودند، محاسبه گردید. این سلول‌ها شامل اسپرماتوگونی بینابینی، اسپرماتوگونی نوع B، اسپرماتوسیت و اسپرماتید می‌باشند. این شاخص بیانگر حیات و تمایز سلول‌های بنیادی لوله منی‌ساز، یعنی اسپرماتوگونی است. A

برای محاسبه RI، نسبت سلول‌های اسپرماتوگونی فعال به سلول‌های اسپرماتوگونی غیر فعال در لوله‌های منی‌ساز محاسبه گردید. برای محاسبه SI نسبت لوله‌های منی‌ساز که حاوی اسپرم بودند، به لوله‌های فاقد اسپرم محاسبه گردید. تمامی معیارهای ذکر شده در ۲۰۰ مقطع لوله منی‌ساز به صورت تصادفی شمارش شدند (۱۱، ۱۲).

داده‌ها با استفاده از نرم‌افزار آماری SPSS (نسخه ۱۱) و آزمون واریانس یک طرفه و به دنبال آن آزمون مقایسه چندگانه توکی در سطح معنی‌داری $P < 0.05$ مورد تجزیه و تحلیل قرار گرفتند.

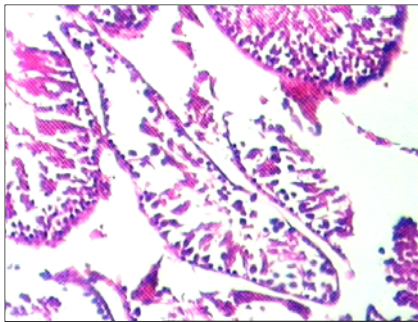
یافته‌ها

در گروه شاهد که نرمال‌سالین دریافت کرده بودند، تمامی رده‌های سلولی اسپرم‌ساز شامل اسپرماتوگونی، اسپرماتوسیت اولیه، اسپرماتوسیت ثانویه، اسپرماتید و اسپرماتوزوئید در مقاطع عرضی میکروسکوپی حاصله از بافت بیضه پس از

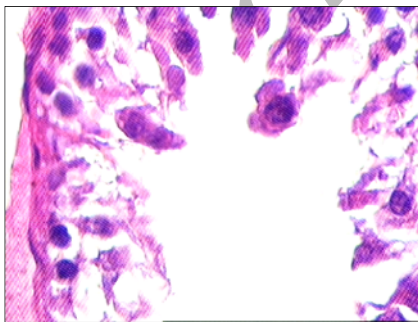
^۳ Rotary Microtome
^۴ Tubule Differentiated Index
^۵ Spermiogenesis Index
^۶ Repopulation Index
^۷ Spermatogonium

^۱ Apoptosis
^۲ Tissue Passage

اسپرما توگونی وجود داشت (شکل ۳ و ۴). از نظر شاخص‌های اسپرم‌سازی، مقایسه SPI، TDI و RI در گروه‌های مختلف، اختلاف معنی‌داری بین گروه‌های شاهد ۱۴ و ۲۸ روز وجود نداشت ($P > 0.05$) و فقط در روز ۲۸ پس از تجویز (چهار نوبت) دارو در مقایسه با گروه شاهد، کاهش معنی‌دار این ضرایب (برای هر سه شاخص $P < 0.001$) وجود داشت. نتایج آزمون توکی نشان‌دهنده تفاوت معنی‌دار این شاخص‌ها بین گروه تجویز با دریافت چهار نوبت دارو و گروه شاهد روز ۱۴ بود؛ همچنین از نظر مقایسه بین روز ۱۴ پس از دو نوبت تجویز دارو و گروه‌های شاهد، تمامی ضرایب اسپرم‌سازی کاهش یافتند هر چند که این کاهش از نظر آماری معنی‌دار ($P > 0.05$) نبود (جدول ۱).

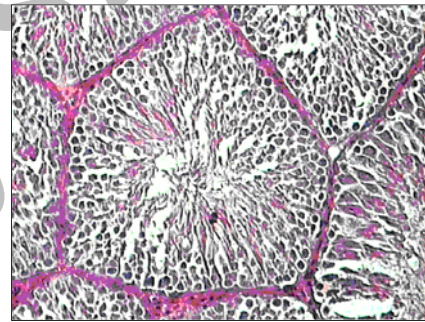


شکل ۳- گروه دریافت‌کننده متوتروکسات (۱ mg/kg) به مدت ۲۸ روز هر هفته یک بار. از انواع سلول‌های رده اسپرم‌سازی فقط تعداد محدودی سلول اسپرما توگونی در دیواره لوله‌های منی‌ساز مشاهده می‌شود. رنگ‌آمیزی هماتوکسیلین-انوزین (بزرگنمایی $\times 100$)

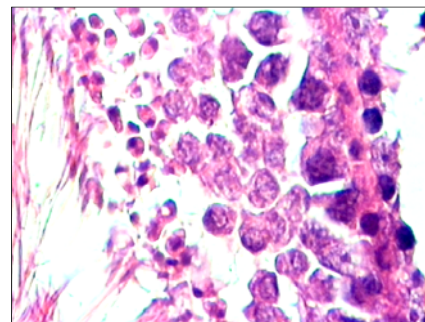


شکل ۴- گروه دریافت‌کننده متوتروکسات (۱ mg/kg) به مدت ۲۸ روز هر هفته یک بار. از انواع سلول‌های رده اسپرم‌سازی فقط تعداد محدودی سلول اسپرما توگونی در دیواره لوله‌های منی‌ساز مشاهده می‌شود. رنگ‌آمیزی هماتوکسیلین-انوزین (بزرگنمایی $\times 400$)

روزهای ۱۴ و ۲۸ به خوبی مشخص بود. فاصله توبول‌های سمنیفر از همدیگر و بافت بینابینی آنها کم بودند. بافت بینابینی هیچ شواهدی از پرخونی نداشت (شکل ۱ و ۲). در گروهی که تحت درمان هفتگی با متوتروکسات به میزان ۱ mg/kg بودند، در روز ۱۴ تغییرات چندانی در لوله‌های سمنیفر رخ نداده بود و فقط توبول‌ها در برخی مناطق از همدیگر فاصله گرفته بودند و سلول‌های رده اسپرم‌ساز به همراه سلول‌های سرتولی (Sertoli's Cell) به صورت طبیعی مشاهده شدند ولی در مقاطع بافتی گروهی که متوتروکسات را به مدت ۲۸ روز، هفته‌ای یک بار دریافت کرده بودند، سلول‌های رده اسپرم‌ساز دچار شواهد تخریب سلولی شده و در داخل توبول‌های سمنیفر عمدتاً سلول‌های



شکل ۱- لوله‌های منی‌ساز در گروه شاهد در روز ۲۸. به منظم بودن و حضور انواع سلول‌های رده اسپرم‌سازی توجه شود. رنگ‌آمیزی هماتوکسیلین-انوزین (بزرگنمایی $\times 100$)



شکل ۲- لوله‌های منی‌ساز در گروه شاهد در روز ۲۸. به منظم بودن و حضور انواع سلول‌های رده اسپرم‌سازی توجه شود. رنگ‌آمیزی هماتوکسیلین-انوزین (بزرگنمایی $\times 400$)

جدول ۱- شاخص‌های اسپرم‌سازی در گروه‌های مورد بررسی (بر حسب درصد)

شاخص	گروه		
	ضریب تمایز لوله‌ای	ضریب اسپرمیونز	ضریب بازسازی
شاهد روز ۱۴	۹۴/۶۴±۳/۲۹	۸۴/۶۹±۵/۱۴	۸۸±۴
شاهد روز ۲۸	۹۲/۶۶±۳/۴۸	۸۶/۴۶±۳/۴۶	۹۰/۴۹±۳/۰۲
متوتروکسات روز ۱۴	۸۴/۵±۵/۲۹	۷۷/۰۹±۵/۵۴	۷۸/۲۳±۳/۴۴
متوتروکسات روز ۲۸	۵۶±۲/۴۴	۴۷/۱۳±۷/۳۵	۴۱±۵/۵۶
ANOVA	P<۰/۰۰۱	P<۰/۰۰۱	P<۰/۰۰۱

داده‌ها به صورت میانگین و انحراف معیار ارائه شده‌اند. بین گروه متوتروکسات روز ۱۴ و شاهد روز ۱۴ و ۲۸ در شاخص‌های اسپرم‌سازی تفاوت معنی‌داری وجود نداشت. بین گروه متوتروکسات روز ۲۸ و تمامی گروه‌های فوق تفاوت معنی‌داری مشاهده شد. آزمون توکی فقط تفاوت معنی‌داری را بین گروه متوتروکسات روز ۲۸ با گروه شاهد روز ۱۴ نشان داد (P<۰/۰۰۱ برای ضریب تمایز لوله‌ای، P=۰/۰۰۱ برای ضریب اسپرمیونز و P<۰/۰۰۱ برای ضریب بازسازی).

بحث

سلول‌های اسپرماتوگونی می‌شوند؛ ولی سپس پلاتین فقط سبب توقف تکامل اسپرماتیدها و افزایش لیپید در سلول‌های سرتولی می‌شود (۱۳، ۱۴، ۱۶). داروی متوتروکسات قابلیت عبور از سدّ خونی-بیضه‌ای را دارد. مطالعاتی که در پی تجویز روزانه داروی متوتروکسات به مدت ۱۷ روز انجام گرفته، نشان داده است که اندازه سلول‌های اسپرماتوسیت اولیه، ثانویه، اسپرماتید و سلول‌های لایدیگ و سرتولی در گروه‌های مورد مطالعه در مقایسه با گروه شاهد کاهش یافته و همچنین توده کروماتین سلول‌های اسپرماتوسیت از حالت کروی به بیضوی تغییر شکل می‌دهد و در بافت بینابینی بیضه سبب افزایش فضای سلولی و کاهش قطر لوله‌های سمینفر می‌شود (۵، ۶)؛ همچنین مطالعاتی که در پی تجویز هفتگی داروی متوتروکسات پس از ۸ هفته در موش‌های صحرایی انجام گرفته، نشان داده‌است که میزان تستوسترون و کلسترول سرم کاهش می‌یابد (۱۵). تحقیقات گذشته دانشمندان ثابت کرده‌است که تزریق داروی متوتروکسات از راه وریدی در دوزهای پایین و متوسط سبب کاهش تعداد اسپرم^۱ در موش‌های صحرایی می‌شود اما سبب آتروفی بافت بیضه نمی‌گردد (۵). Shrestha و همکاران نشان دادند که تجویز داخل صفاقی متوتروکسات، باعث کاهش قطر لوله‌های اسپرم‌ساز، افزایش فضای بینابینی و همچنین تغییر شکل سلول‌های لایدیگ می‌گردند؛ ولی گزارشی از اثر این دارو

داروهای ضد سرطان مدت زندگی فرد را در بسیاری از مبتلایان به سرطان افزایش می‌دهند ولی در طول درمان ممکن است جدا از اثر درمانی و مفید آن، بر روی سایر بافت‌های بدن اثرات سوء داشته باشند. نقش این عوامل را بر فرایند اسپرم‌سازی نمی‌توان مردود دانست (۱، ۲، ۱۳-۱۵).

مطالعات فراوانی در مورد اثر داروهای شیمی‌درمانی بر روی دستگاه تناسلی بخصوص بر میزان هورمون تستوسترون در انسان و حیوانات مختلف انجام شده است که همگی نشانگر اختلالات پیشرونده در بافت بیضه و روند اسپرم‌سازی، متناسب با افزایش مقدار و مدت زمان تجویز داروها بوده‌اند. مطالعات قبلی بر روی داروی سیکلوفسفامید، نشان‌دهنده اثرات مخرب این دارو بر روی سلول‌های زایای جنسی بافت بیضه و کاهش تعداد اسپرم در موش‌های صحرایی می‌باشد (۱، ۱۳، ۱۴، ۱۶، ۱۷)؛ همچنین بررسی‌هایی که بر روی اثرات داروی دوکسوربیسین در بافت بیضه موش‌های صحرایی انجام شده، نشان داده است که تمام سلول‌های زایای جنسی بافت بیضه از بین رفته و بافت همبند جایگزین آن شده‌است (۱۱، ۱۶).

مطالعاتی که در پی تجویز توأم داروهای آم‌توپترین، متوتروکسات، دوکسوربیسین، سیکلوفسفامید و سپس پلاتین بر روی باروری موش‌های صحرایی انجام شده، نشان داده است که تمامی این داروها به غیر از سپس پلاتین، سبب مرگ

^۱ Oligospermia

جبرانی باشد و این اثرات مخرب در تأیید مطالعات قبلی محققین (۹،۶،۵) می‌باشد.

نتیجه‌گیری

تجویز متوتروکسات می‌تواند باعث کاهش میزان اسپرم‌سازی و شاخص‌های مرتبط با آن در بافت بیضه موش صحرایی شود؛ هرچند، اثر این دارو در روند اسپرم‌سازی و ایجاد ناباروری در انسان، نیاز به مطالعات بیشتر دارد.

روی شاخص‌های اسپرم‌سازی ارائه نداده‌اند (۹)؛ همچنین Padmanabhan و همکاران گزارش کرده‌اند که تجویز داخل صفاقی متوتروکسات باعث ایجاد سمیت در سلول‌های زایا، تغییر شکل سر اسپرم، تغییرات بافتی و بروز مرگ برنامه‌ریزی‌شده سلول می‌شود (۱۰). نتایج مطالعه حاضر نیز نشان داد که متوتروکسات به مقدار ۱mg/kg می‌تواند سبب تغییرات بافت‌شناسی و کاهش معیارهای اسپرم‌سازی در بافت بیضه گردد و موجب مرگ انواع سلول‌های زایای جنسی و آتروفی توبول‌های سمنیفر و در بافت بینابینی بیضه نیز سبب افزایش بافت همبند شود؛ این امر ممکن است ناشی از تکثیر

منابع:

- 1- Tomoda R, Seto M, Hioki Y, Sonoda J, Matsumine A, Kusuzaki K, et al. Low-dose methotrexate inhibits lung metastasis and lengthens survival in rat osteosarcoma. *Clin Exp Metastasis*. 2005; 22(7): 559-564.
- 2- Katzung BG. *Basic and clinical pharmacology*. 9th ed. USA: The McGraw-Hill Companies; 2004.
- 3- Krakower GR, Kamen BA. In situ methotrexate polyglutamate formation in rat tissues. *J Pharmacol Exp Ther*. 1983; 227(3): 633-638.
- 4- Johnson FE, Farr SA, Mawad M, Woo YC. Testicular cytotoxicity of intravenous methotrexate in rats. *J Surg Oncol*. 1994; 55(3):175-178.
- 5- Saxena AK, Dhungel S, Bhattacharya S, Jha CB, Srivastava AK. Effect of chronic low dose of methotrexate on cellular proliferation during spermatogenesis in rats. *Arch Androl*. 2004; 50(1): 33-35.
- 6- Riccardi R, Vigersky RA, Barnes S, Bleyer WA, Poplack DG. Methotrexate levels in the interstitial space and seminiferous tubule of rat testis. *Cancer Res*. 1982; 42(5): 1617-1619.
- 7- Doyle LA, Berg C, Bottino G, Chabner B. Erythema and desquamation after high-dose methotrexate. *Ann Intern Med*. 1983; 98(5 Pt 1): 611-612.
- 8- Rang HP, Dale MM, Ritter JM, Moore PK. *Pharmacology*. 5th ed. London: Churchill Livingstone; 2003.
- 9- Shrestha S, Dhungel S, Saxena AK, Bhattacharya S, Maskey D. Effect of methotrexate (MTX) administration on spermatogenesis: an experimental on animal model. *Nepal Med Coll J*. 2007; 9(4): 230-233.
- 10- Padmanabhan S, Tripathi DN, Vikram A, Ramarao P, Jena GB. Cytotoxic and genotoxic effects of methotrexate in germ cells of male Swiss mice. *Mutat Res*. 2008; 655(1-2): 59-67.
- 11- Shetty G, Wilson G, Huhtaniemi I, Shuttlesworth GA, Reissmann T, Meistrich ML. Gonadotropin-releasing hormone analogs stimulate and testosterone inhibits the recovery of spermatogenesis in irradiated rats. *Endocrinology*. 2000; 141(5):1735-1745.
- 12- Meistrich ML, Wilson G, Porter KL, Huhtaniemi I, Shetty G, Shuttlesworth GA. Restoration of spermatogenesis in dibromochloropropane (DBCP)-treated rats by hormone suppression. *Toxicol Sci*. 2003; 76(2): 418-426.
- 13- Russell LD, Russell JA. Short-term morphological response of the rat testis to administration of five chemotherapeutic agents. *Am J Anat*. 1991; 192(2): 142-168.
- 14- Satoh K, Ohyama K, Nakagomi Y, Ohta M, Shimura Y, Sano T, et al. Effects of growth hormone on testicular dysfunction induced by cyclophosphamide (CP) in GH-deficient rats. *Endocr J*. 2002; 49(6): 611-619.
- 15- Badri SN, Vanithakumari G, Malini T. Studies on methotrexate effects on testicular steroidogenesis in rats. *Endocr*

Res. 2000; 26(2): 247-262.

16- Sakrak O, Akpınar M, Bedirli A, Akyurek N, Aritas Y. Short and long-term effects of bacterial translocation due to obstructive jaundice on liver damage. *Hepatogastroenterology*. 2003; 50(53): 1542-1546.

17- Schambelan M, Mulligan K, Grunfeld C, Daar ES, LaMarca A, Kotler DP, et al. Recombinant human growth hormone in patients with HIV-associated wasting. A randomized, placebo-controlled trial. Serostim Study Group. *Ann Intern Med*. 1996; 125(11): 873-882.

Archive of SID

Histological and spermatogenesis indexes study of testis after Methotrexate administration in adult male rat

H. Serati Nouri¹, MH. Khayat Nouri², SE. Safavi³, A. Khaki⁴

Background and Aim: Methotrexate (MTX) as a chemotherapeutic agent is used for the treatment of a variety of tumors and inflammatory diseases. Different studies have shown that methotrexate has inhibitory effects on oogenesis and spermatogenesis, and causes impair fertility and different pathological changes in testis of laboratory animals. The aim of this study is to investigate the effect of methotrexate administration on spermatogenesis indexes in the testis of adult male rats.

Materials and Methods: In this experimental study, 40 male Wistar rats were randomly divided into experimental (n=20) and control (n=20). The first and the second experimental groups were received MTX (1 mg/kg, IP) per week for two and four consecutive weeks, respectively. The first and second control groups just received normal saline (10 ml/kg, IP) per week for two and four consecutive weeks, respectively. Tissue sampling of the testis was done after the mentioned time for each group, tissue slices were stained by H&E technique. Histological and spermatogenesis indexes which include: tubular differentiation index (TDI), spermiogenesis index (SI), and repopulation index (RI), were studied. Data were analyzed by ANOVA at the significant level of $P < 0.05$.

Results: This study showed that methotrexate had destructive effects on testis tissue and spermatogenesis in treated group compared with the control. Also, results showed that TDI, RI and SI had non significant decreased in 14th day, but in 28th day after treatment with MTX, all indexes were significantly decreased compared with control group ($P < 0.001$).

Conclusion: This study showed that methotrexate administration (for 28 days, once a week) causes reduction of spermatogenesis and its indexes in rat testis tissue, probably due to reducing of cell divide and toxic effect of MTX. However, more studies are needed, to investigate the effect of this drug on spermatogenesis and infertility in human.

Key Words: Spermatogenesis Indexes; Methotrexate; Testis; male Adult Rat

Journal of Birjand University of Medical Sciences. 2009; 16 (3):9-15

Received: 19.7.2008 Last Revised: 20.11.2008 Accepted: 3.2.2009

¹School of Veterinary Medicine, Islamic Azad University, Tabriz Branch

²Corresponding Author; Department of Pharmacology, School of Veterinary Medicine, Islamic Azad University, Tabriz Branch. khayat_nouri@yahoo.com

³Department of Histology, School of Veterinary Medicine, Islamic Azad University, Tabriz Branch

⁴Department of Pathology, School of Veterinary Medicine, Islamic Azad University, Tabriz Branch