

بررسی بافت‌شناسی اثرات داروی استامینوفن در طی روند التیام زخم ناشی از جراحی در معده موش صحرایی

داریوش مهاجری^۱ - غفور موسوی^۲ - میرهادی خیاط‌نوری^۳ - اکبر حسن پناه^۴

چکیده

زمینه و هدف: امروزه کاهش درد و بهبود سریع زخم‌های جراحی مورد بحث محققین می‌باشد. تحقیق حاضر با هدف تعیین اثرات بافت‌شناسی استامینوفن، به‌عنوان یک ضد درد غیر مخدر و بدون اثرات ضد التهابی، بر ترمیم زخم جراحی در معده موش صحرایی انجام شد.

روش تحقیق: در این مطالعه تجربی، تعداد ۱۵ سر موش صحرایی نر ویستار به طور تصادفی به سه گروه ۵ تایی (شم، شاهد منفی و تجربی) تقسیم شدند. یک برش کاستروتومی یک سانتیمتری در خم بزرگ معده موش‌ها ایجاد، سپس در دو لایه بخیه زده شد. گروه تجربی، استامینوفن (۳۰mg/kg) را به صورت محلول در Dimethyl Sulfoxide (DMSO) ۵٪ (۱۰mL/kg) خوراکی، روزانه به مدت ۱۵ روز دریافت کردند. گروه‌های شاهد منفی و شم نیز به ترتیب DMSO ۵٪ (۱۰mL/kg) و سرم فیزیولوژی (۱۰mL/kg) را به همان روش دریافت کردند. آسیب‌شناسی و مقایسه التیام زخم بین گروه‌ها با در نظر گرفتن عوامل مؤثر در ترمیم، نظیر رشد و تکثیر فیبروبلاست‌ها، تشکیل عروق نوساز، ایجاد بافت پوششی جدید و کلاژن در نسج ترمیمی انجام گردید. اختلاف معنی‌دار بین گروه‌ها با استفاده از نرم‌افزار SPSS و آزمون ANOVA تعیین گردید. سطح معنی‌داری $P < 0/05$ در نظر گرفته شد.

یافته‌ها: تفاوت معنی‌داری از نظر تعداد فیبروبلاست‌ها، جوانه‌های مویرگی، اندازه شکاف باقیمانده موجود در دهانه زخم و محتوای کلاژن موجود در نسج ترمیمی بین گروه‌های مورد مطالعه وجود نداشت.

نتیجه‌گیری: نتایج بررسی حاضر نشان داد که استامینوفن در ترمیم زخم جراحی معده در موش صحرایی اثر سوء نداشته و می‌تواند به‌عنوان یک ضد درد بعد از جراحی معده مورد استفاده قرار گیرد.

واژه‌های کلیدی: استامینوفن، ترمیم زخم، معده، موش صحرایی

مجله علمی دانشگاه علوم پزشکی بیرجند. ۱۳۸۸؛ ۱۶(۴): ۱۹-۲۵

دریافت: ۱۳۸۷/۷/۳ اصلاح نهایی: ۱۳۸۷/۱۱/۱۳ پذیرش: ۱۳۸۷/۱۲/۱۱

^۱ نویسنده مسؤل؛ دانشیار گروه پاتوبیولوژی، دانشکده دامپزشکی دانشگاه آزاد اسلامی واحد تبریز

آدرس: تبریز- خیابان آبدانی و مسکن - کوی اسلامی - پلاک ۷- کد پستی: ۵۱۷۴۸۶۶۷۵۴

تلفن: ۰۹۱۴۴۱۳۱۸۱۰ - نمابر: ۰۴۱۱-۶۳۷۳۹۳۵ - پست الکترونیکی: daryoushmohajeri@yahoo.com

^۲ استادیار جراحی دامپزشکی، گروه علوم درمانگاهی، دانشکده دامپزشکی دانشگاه آزاد اسلامی واحد تبریز

^۳ استادیار فارماکولوژی، گروه علوم پایه، دانشکده دامپزشکی دانشگاه آزاد اسلامی واحد تبریز

^۴ دانش‌آموخته دکترای دامپزشکی، دانشکده دامپزشکی دانشگاه آزاد اسلامی واحد تبریز

مقدمه

زخم عبارت است از آسیب بافتی که با درد همراه بوده و معمولاً توسط عوامل فیزیکی ایجاد می‌شود و باعث از بین رفتن تمامیت و یکپارچگی طبیعی بافت‌های بدن می‌گردد. کاهش درد و ترمیم سریع زخم‌های جراحی به منظور کاهش عوارض ناشی از آن مورد توجه محققین است (۱). یکی از روش‌های مؤثر در این راستا، استفاده از داروهای ضد التهاب غیراستروئیدی (NSAIDs) می‌باشد که با خواص مختلف، روی پدیده فوق تأثیر دارند. فعالیت ضد درد و ضد التهابی داروهای NSAIDs، به طور عمده از طریق مهار ساخت پروستاگلاندین‌ها صورت می‌پذیرد و از آنجا که التهاب بر روند التیام زخم دارای اثرات سوء می‌باشد؛ بنابراین کاربرد این دسته از داروها به منظور کاهش درد و تسریع در ترمیم زخم‌ها ارزشمند می‌باشد (۲).

داروهای ضد التهاب غیر استروئیدی که به طور وسیع در پزشکی به کار برده می‌شوند، از طریق مهار آنزیم‌های سیکلواکسیژناز ۱ و ۲ از تبدیل اسید آراشیدونیک به متابولیت‌های واسط و به دنبال آن تولید پروستاگلاندین‌ها جلوگیری می‌کنند. داروهای NSAID مختلف احتمالاً اثرات دیگری هم دارند که عبارتند از: مهار کموتاکسی^۱، مهار تولید IL₁، کاهش تولید رادیکال‌های آزاد و سوپراکسید و تداخل با وقایع داخل سلولی انجام شده با واسطه کلسیم (۳-۵).

با توجه به این که مهار سیکلواکسیژناز ۱ باعث اثرات جانبی گوارشی و کلیوی می‌شود، اخیراً استفاده از داروهای NSAID انتخابی که به طور اختصاصی تر آنزیم سیکلواکسیژناز ۲ را مهار می‌کنند، به دلیل نداشتن اثرات جانبی داروهای غیر اختصاصی، توسعه پیدا کرده است. آسپرین، ایندومتاسین، ایبوپروفن و ناپروکسن مهارکننده‌های سیکلواکسیژناز ۱ هستند. آسپرین، ناپروکسن و ایبوپروفن همانند مهارکننده‌های اختصاصی سیکلواکسیژناز ۲، نظیر سلوکوکسیب^۲، روفکوکسیب^۳، والدکوکسیب^۴، لومیراکوکسیب^۵

و اتوری کوکسیب^۶، آنزیم سیکلواکسیژناز ۲ را نیز مهار می‌کنند (۶).

مهار سیکلواکسیژناز همواره به نفع ترمیم نبوده است؛ به طوری که در تحقیقات جدید، به نقش اصلی سیکلواکسیژناز ۲ در ترمیم نسوج سخت اشاره شده است. داروهای NSAID انتخابی مهارکننده سیکلواکسیژناز ۲ به دلیل هماهنگی پروستاگلاندین‌های این مسیر با روند ترمیم استخوان، باعث به تعویق افتادن ترمیم در نسوج سخت می‌شوند (۷-۱۰)؛ به هر حال، هنوز در مورد نقش داروهای ضد التهاب غیراستروئیدی جدید و انتخابی بر روند ترمیم در نسوج سخت، اختلاف نظر وجود دارد؛ ولی در مورد تأثیر این داروها بر روند ترمیم در نسوج نرم مانند معده، اطلاعات جامعی در دست نمی‌باشد. آنچه که مسلم است، داروهای NSAID که سیکلواکسیژناز ۱ و ۲ محیطی را همزمان مهار می‌کنند، احتمال دارد که به دلیل جلوگیری از تشکیل پروستاگلاندین E₂ (PGE₂) در ترمیم زخم جراحی در معده اختلال ایجاد کرده و روند آن را به تعویق اندازند. در بررسی انجام شده توسط مؤلف و همکاران در سال ۱۳۸۷، تأثیر سوء داروی ایبوپروفن به‌عنوان یک NSAID غیر انتخابی، بر آسیب جراحی معده موش صحرایی از لحاظ بافت‌شناسی مورد مطالعه قرار گرفته است (۱۱).

از آنجا که استامینوفن، به‌عنوان یک ضد درد غیر مخدر و بدون اثرات ضد التهابی، بر خلاف داروهای NSAID، سیکلواکسیژناز را در بافت‌های محیطی مهار نمی‌کند (۱۲)، به نظر می‌رسد اثر سوء بر ترمیم جراحات بافت معده نداشته باشد.

هدف از این تحقیق، بررسی بافت‌شناسی اثرات داروی استامینوفن، بر روند التیام زخم ایجاد شده متعاقب جراحی در نسج نرم معده موش صحرایی می‌باشد.

^۱ Rofecoxib
^۲ Valdecoxib
^۳ Lumiracoxib
^۴ Etoricoxib

^۱ Chemotaxis
^۲ Celecoxib

روش تحقیق

واحد پروکائین پنی‌سیلین به صورت داخل عضلانی بعد از اتمام جراحی به حیوانات تزریق گردید. موش‌ها جهت بازیافت هوشیاری به قفس بازگردانده شدند و آب و غذا در اختیارشان قرار گرفت.

پس از جراحی، به مدت ۱۵ روز، به نمونه‌های گروه اول (شم)^۵ سرم فیزیولوژی به میزان ۱۰mL/kg، به گروه دوم (شاهد منفی) ۱۰mL/kg از محلول DMSO^۶ ۵٪ و به گروه سوم (تجربی) ۳۰mg/kg استامینوفن ۵۰۰ میلی‌گرمی (ساخت کارخانه داروسازی عبیدی) به صورت خوراکی گاوژ گردید. ۱۵ روز بعد از جراحی موش‌های صحرایی با تزریق داخل قلبی میزان بالای تیوپنتال سدیم (۲۰mg/kg) معوم شدند و پس از باز کردن محوطه شکمی، معده خارج گردید و موضع جراحی مشخص شد و برای ارزیابی آسیب‌شناسی، نمونه بافتی از محل جراحی به همراه بافت‌های سالم اطراف آن به صورت یک مربع با اضلاع یک سانتیمتر جدا گردید و در داخل فرمالین ۱۰٪ قرار داده شد و به آزمایشگاه ارسال گردید. به منظور انجام مطالعات آسیب‌شناسی، مقاطع تمام ضخامت پی‌درپی ۵ میکرونی از نمونه‌های بافتی پس از تثبیت در پارافین تهیه و با رنگ‌آمیزی هماتوکسیلین-انوزین (H&E) جهت ارزیابی شاخص‌های ترمیم بافتی توسط میکروسکوپ نوری مدل نیکون (ECLIPSE E200)، ساخت کشور ژاپن) مورد مطالعه قرار گرفتند. به منظور کمی نمودن مختصات بافت‌شناسی و مقایسه وضعیت ترمیم بین نمونه‌ها، از روش جدیدی در این مطالعه استفاده شد؛ بدین منظور، عمق نسج ترمیمی در هر مقطع توسط عدسی شیئی میکرومتری با بزرگنمایی ۴۰× محاسبه گردید؛ سپس یک میدان دید میکروسکوپی در قسمت‌های میانی طول محاسبه‌شده انتخاب و تعداد فیبروبلاست‌ها و جوانه‌های مویرگی، در بزرگنمایی ۱۰۰× شمارش و نتیجه به صورت تعداد در میلی‌متر مربع ارائه گردید؛ در همین راستا، برای

این مطالعه تجربی آزمایشگاهی، بر روی ۱۵ سر موش صحرایی نر نژاد ویستار در محدوده وزنی ۲۵۰-۳۰۰ گرم انجام شد. موش‌های صحرایی از مرکز پرورش حیوانات آزمایشگاهی دانشگاه علوم پزشکی تبریز تهیه گردید و برای سازگاری با شرایط محیطی، یک هفته قبل از جراحی، در قفس‌های مخصوص در شرایط ۱۲ ساعت روشنایی و ۱۲ ساعت تاریکی و در محدوده حرارتی ۲۳±۲ سانتیگراد و دسترسی به مقادیر دلخواه آب و غذا نگهداری شدند. نمونه‌ها به طور تصادفی به سه گروه ۵ تایی (شم، شاهد منفی و تجربی) تقسیم شدند.

قبل از جراحی به مدت ۲ ساعت پرهیز غذایی کامل داده شد و برای ایجاد بی‌هوشی از کتامین ۱۰٪^۱ به میزان ۵۰mg/kg و گزیلازین ۲٪^۲ به میزان ۵mg/kg به صورت داخل صفاقی استفاده شد. موش‌های صحرایی به صورت خوابیده به پشت بر روی میز جراحی قرار داده شدند و ناحیه خط وسط شکمی به صورت معمول آماده جراحی گردید. یک برش ۲ سانتیمتری بر روی پوست و عضله خط وسط شکم ایجاد شد. سپس معده از محل برش خارج و برشی ۱ سانتیمتری بر روی خم بزرگ آن ایجاد گردید. لبه‌های برش توسط سالی‌نرمال شستشو داده شد. محل شکاف توسط نخ بخیه قابل جذب پلی‌گلی‌کولات ۴ صفر^۳ در دو ردیف بخیه گردید؛ در ردیف اول، به منظور قرار گرفتن لبه‌های شکاف در مقابل هم به صورت ساده سرتاسری بخیه زده شد و در ردیف دوم برای جلوگیری از نشت احتمالی مایعات و اسید معده به داخل محوطه شکمی از الگوی بخیه کوشینگ^۴ استفاده گردید. خط سفید شکمی به صورت ساده سرتاسری با نخ بخیه قابل جذب پلی‌گلی‌کولات ۴ صفر و پوست ناحیه نیز توسط نخ بخیه سیلک ۳ صفر به صورت تکی ساده بخیه گردید. به منظور جلوگیری از بروز عفونت احتمالی ۴۰ هزار

^۱ Ketamin 10%, Alfasan, Woerden, Holland
^۲ Xylazin 2%, Alfasan, Woerden, Holland
^۳ Polyglycolate, Supabon, SUPA
^۴ Cushing Suture

^۵ Sham
^۶ Dimethyl Sulfoxide

جدول ۱- مقایسه میانگین میزان کلاژن، شکاف باقیمانده در دهانه زخم، تعداد فیبروبلاست‌ها و عروق نوساز در نسج ترمیمی بین گروه‌های مورد آزمایش

شاخص گروه	کلاژن (%)	شکاف زخم (μm)	تعداد فیبروبلاست‌ها (n/mm ²)	تعداد عروق نوساز (n/mm ²)
شم	۶۳/۲±۳/۳۵	۲۰۲/۸±۵/۴۶	۱۲۰۳/۸±۴۸/۶۳	۱۱۲/۴±۱/۵۰
شاهد منفی	۵۸±۲/۹۶	۲۱۷/۶±۲/۸۷	۱۰۸۲±۲۵/۹۶	۱۰۳/۲±۳/۰۵
تجربی	۶۰/۸±۳/۱۲	۲۰۵/۴±۳/۶۱	۱۱۶۲±۵۷/۵۶	۱۰۹±۲/۶۶

تفاوت معنی‌داری بین گروه‌های مختلف وجود نداشت.

بحث

داروهای ضد التهاب بخصوص غیراستروئیدها، از پرمصرف‌ترین داروها بعد از اعمال جراحی هستند و به منظور کاهش درد و التهاب در جهت تسریع روند التیام زخم و بهبود وضعیت عمومی بیمار به کار برده می‌شوند. با توجه به اهمیت تسکین درد و التیام سریع زخم‌های جراحی برای جلوگیری از عفونت‌های ثانویه و به دست آوردن سریع عملکرد فیزیولوژی بافت، مطالعات فراوانی در زمینه اثر داروهای NSAIDs بر روند ترمیم زخم انجام گرفته است (۳).

Cohen و همکاران، اثر ایندومتاسین را بر روند ترمیم در تاندون موش‌های صحرایی بررسی کرده‌اند (۱۳). Endo و همکاران نیز اثر اتودولاک^۵ را بر روند ترمیم قسمت میانی بدنه استخوان ران در موش‌های صحرایی مورد بررسی قرار داده‌اند (۹). Beck و همکاران اثر دیکلوفناک را در ترمیم قسمت پروگزیمال استخوان تییبای پای چپ، پس از ایجاد شکستگی، در موش‌های صحرایی بررسی کرده‌اند (۱۴). تمام این تحقیقات که اکثراً بر روی بافت‌های سخت مثل تاندون و استخوان انجام گرفته، به نقش منفی داروهای ذکر شده بر روند ترمیم اشاره دارد. در مقابل، در تحقیقی که توسط رضایی و همکاران بر اثرات بالینی و بافت‌شناسی داروی روفکوکسیب^۶ بعد از ترومای جراحی لته در خرگوش انجام شد؛ اثرات مفید این دارو بر روی التیام بافت نرم لته متعاقب جراحی به اثبات رسیده است (۱۵).

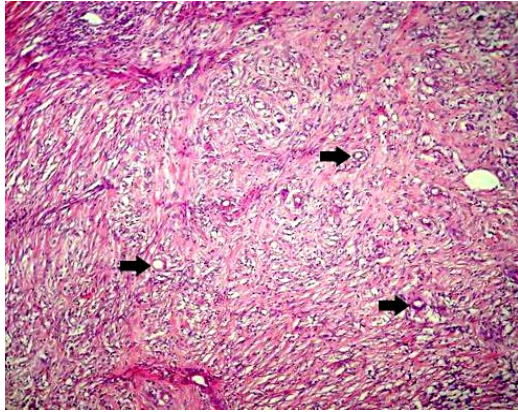
ارزیابی میزان تشکیل بافت پوششی جدید، اندازه شکاف باقیمانده موجود در دهانه زخم^۲ در پایان دوره آزمایش که توسط بافت اپیتلیال پوشیده نشده بود، با بزرگنمایی ۱۰۰× در هر نمونه اندازه‌گیری و میانگین داده‌ها برای هر گروه محاسبه گردید. جهت تعیین نسبت کلاژن موجود در نسج ترمیمی به کل بافت ترمیمی، برش‌ها با روش خطوط مشبک متقاطع^۳ و با استفاده از عدسی چشمی مشبک^۴ مدل نیکون با بزرگنمایی ۱۰۰× مورد مطالعه قرار گرفتند؛ بدین ترتیب نسبت کلاژن موجود در نسج ترمیمی به کل بافت ترمیمی با استفاده از فرمول تراکم حجمی ($X = IP \times 100$ ؛ تعداد تقاطع روی محل مورد نظر = X، تعداد کل تقاطع در طرح = IP) محاسبه گردید. داده‌ها با استفاده از نرم‌افزار آماری SPSS (ویرایش ۱۳) و آزمون آماری ANOVA در سطح معنی‌داری $P < 0.05$ مورد تجزیه و تحلیل قرار گرفتند.

یافته‌ها

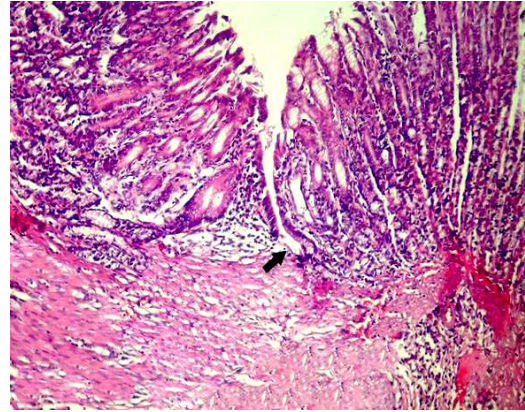
مشاهدات ریزبینی موضع ترمیم زخم جراحی معده در موش‌های صحرایی هر سه گروه در پایان دوره نشان داد که قسمت اعظم سطح زخم توسط بافت اپیتلیال نوساز پوشانیده شده و فضای زخم در زیر بافت پوششی توسط بافت گرانولی پر عروق و پر سلول و مقادیری از رشته‌های کلاژن اشغال گردیده بود. در مجموع، از نظر مشاهدات ریزبینی تفاوتی بین گروه‌های مورد مطالعه وجود نداشت (شکل ۱ تا ۶).
تعداد فیبروبلاست‌ها و جوانه‌های مویرگی در گروه تجربی تفاوت معنی‌داری با گروه‌های شم و شاهد منفی نداشت. از نظر اندازه شکاف باقیمانده موجود در دهانه زخم نیز اختلاف معنی‌داری بین گروه‌های مورد مطالعه وجود نداشت؛ همچنین تفاوت بین گروه‌ها از نظر نسبت کلاژن موجود در نسج همبندی معنی‌دار نبود (جدول ۱).

^۱ Re-epithelization
^۲ Epithelial gap
^۳ Intersection Latticed Lines
^۴ Ocular Latticed Lens

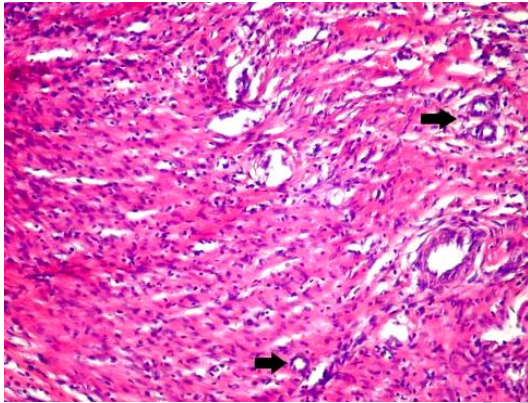
^۵ Etodolac
^۶ Rofecoxib



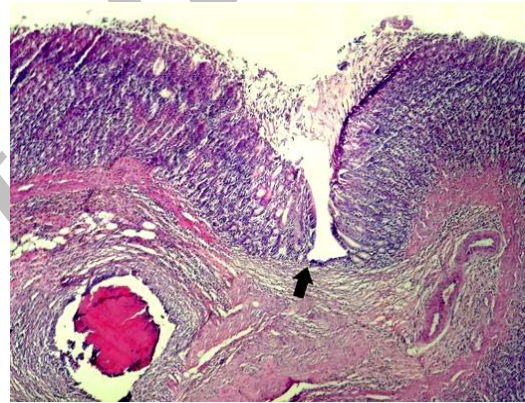
شکل ۲- نمای ریزبینی از موضع ترمیم، پس از ۱۵ روز در گروه شم. فضای زخم به طور کامل توسط بافت جوانه‌ای با عروق نوساز فراوان (پیکان‌ها) اشغال شده است. (رنگ‌آمیزی H&E، بزرگنمایی $\times 100$)



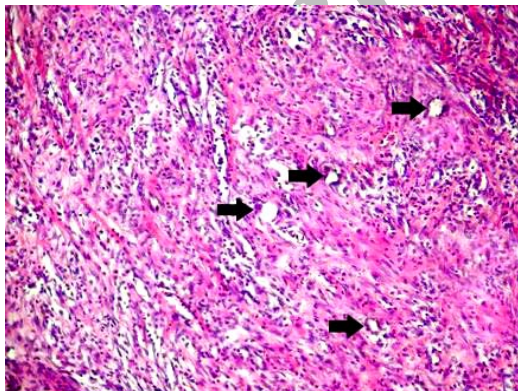
شکل ۱- نمای ریزبینی از موضع ترمیم، پس از ۱۵ روز در گروه شم. اندازه شکاف زخم (پیکان) به حداقل رسیده و فضای زخم به طور کامل توسط بافت جوانه‌ای بالغ پر شده است. (رنگ‌آمیزی H&E، بزرگنمایی $\times 40$)



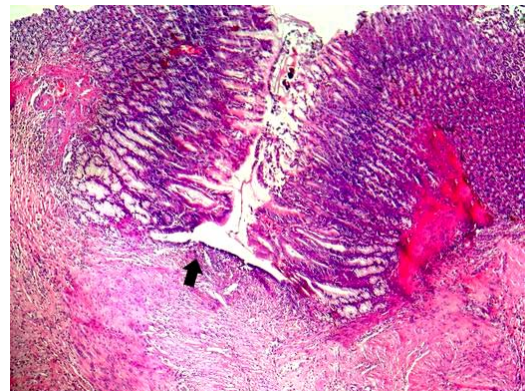
شکل ۴- نمای ریزبینی از موضع ترمیم، ۱۵ روز پس از تیمار با استامینوفن (گروه تجربی). فیبروبلاست‌های فعال و عروق نوساز فراوان کاملاً مشخص می‌باشند. (رنگ‌آمیزی H&E، بزرگنمایی $\times 250$)



شکل ۳- نمای ریزبینی از موضع ترمیم، ۱۵ روز پس از تیمار با استامینوفن (گروه تجربی). اندازه شکاف زخم (پیکان) به حداقل رسیده و فضای زخم به طور کامل توسط بافت جوانه‌ای پر شده است. (رنگ‌آمیزی H&E، بزرگنمایی $\times 20$)



شکل ۶- نمای ریزبینی از موضع ترمیم، پس از ۱۵ روز در گروه شاهد منفی. عروق نوساز فراوان (پیکان‌ها) کاملاً مشخص می‌باشند. (رنگ‌آمیزی H&E، بزرگنمایی $\times 250$)



شکل ۵- نمای ریزبینی از موضع ترمیم، پس از ۱۵ روز در گروه شاهد منفی. اندازه شکاف زخم (پیکان) به حداقل رسیده و فضای زخم به طور کامل توسط بافت جوانه‌ای پر شده است. (رنگ‌آمیزی H&E، بزرگنمایی $\times 40$)

به نظر می‌رسد اصلی‌ترین واسطه ترمیم یعنی $TGF-\beta^1$ متعاقب آسیب به بافت‌ها، از پلاکت‌های محل زخم آزاد می‌شود (۱۶). نقش $TGF-\beta$ در پاسخ ترمیمی زخم به غلظت آن بستگی دارد؛ در غلظت‌های پایین باعث جذب سلول‌های آماسی و فیبروبلاست‌ها شده ولی در غلظت‌های بالا باعث فعال‌سازی مونوسیت‌ها و در نتیجه آزادسازی عوامل رشدی شده و فیبروبلاست‌ها را تحریک می‌کند تا ماتریکس را تولید نمایند (۸، ۱۰). بنابراین، $TGF-\beta$ از یک سو باعث کاهش التهاب و آماس در موضع شده و از سوی دیگر باعث تسریع روند التیام می‌شود (۷، ۸). داروهای ضد التهاب غیراستروئیدی، به وسیله جلوگیری از سنتز پروستاگلاندین‌ها، میزان آماس و التهاب در موضع را کاهش می‌دهند (۴، ۵، ۷). بنابراین، این داروها می‌توانند با کوتاه کردن دوره التهابی، اولین اثر خود را بر روی روند ترمیم بگذارند؛ بنابراین متعاقب کاهش آماس، $TGF-\beta$ وارد عمل شده و چون در محیط، شدت آماس کم است با سرعت روند ترمیم را آغاز خواهد کرد. داروهایی که بتوانند میزان $TGF-\beta$ را بیشتر از سایرین افزایش دهند، باعث تسریع روند التیام و ترمیم خواهند شد (۱۵).

در بررسی حاضر، تعداد جوانه‌های موبرگی و فیبروبلاست‌ها در گروه تجربی تفاوت معنی‌داری با گروه شم نداشت؛ این یافته نشان می‌دهد که متعاقب استفاده از داروی استامینوفن، روند طبیعی رگ‌زایی و تکثیر و تزاید فیبروبلاست‌ها دچار اختلال نشده است؛ همچنین عدم مشاهده تغییر معنی‌دار در اندازه رخنه و شکاف باقیمانده موجود در دهانه زخم بین گروه‌های شم و تجربی، نشان می‌دهد که استامینوفن مانع از تشکیل بافت پوششی جدید در موضع ترمیم نشده است. از نتایج فوق چنین برمی‌آید که استامینوفن، در مقایسه با گروه شاهد، مانع ترمیم زخم جراحی معده در موش‌های صحرایی نشده است.

مسلم است که استامینوفن به عنوان یک داروی ضد درد، فاقد اثرات ضد التهابی محیطی بوده و تنها از طریق مهار

سیکلوآکسیژناز در سیستم اعصاب مرکزی باعث افزایش آستانه درد می‌شود. استامینوفن بر خلاف داروهای NSAID، سیکلوآکسیژناز را در بافت‌های محیطی مهار نمی‌کند که این خود می‌تواند دلیلی بر فقدان اثرات ضد التهابی محیطی آن باشد (۱۲). با توجه به مطالب فوق، گرچه استامینوفن مانع از التهاب در محل زخم نگردیده و التیام را تسریع نمی‌بخشد، اما چون تأثیری بر سیکلوآکسیژناز محیطی نداشته و تأثیری سوء بر تولید PGE_2 در بافت معده ندارد؛ بنابراین اختلالی در روند ترمیم زخم جراحی معده ایجاد نمی‌کند که این موضوع با نتایج به‌دست آمده از بررسی حاضر همخوانی دارد.

اگرچه DMSO برای درمان برخی از بیماری‌ها در انسان مورد استفاده قرار گرفته است (۱۷)؛ اما به دلیل خواص فیزیکی و شیمیایی که دارد، اغلب در مطالعات بیولوژیکی به‌عنوان حلال و در دارو درمانی به‌عنوان حامل دارو مورد استفاده قرار گرفته و عوارض جانبی آن نادیده انگاشته می‌شود (۱۸). در این بررسی که از DMSO به‌عنوان حامل دارو استفاده شده است، تأثیر معنی‌داری بر ترمیم زخم در مقایسه با گروه شم مشاهده نشد.

نتیجه‌گیری

با توجه به نتایج به‌دست آمده از این بررسی، داروی استامینوفن اثر سوء در ترمیم اولیه زخم جراحی معده در موش صحرایی ندارد؛ بنابراین پس از انجام کارآزمایی‌های شاهد ار اتفاقی و حصول نتایج مثبت، این دارو می‌تواند به‌عنوان یک ضد درد بعد از اعمال جراحی معده در مورد انسان توصیه گردد.

تقدیر و تشکر

مؤلفین مراتب سپاس خود را از معاونت پژوهشی دانشگاه آزاد اسلامی واحد تبریز و مرکز تحقیقات دارویی دانشگاه علوم پزشکی تبریز ابراز می‌دارند.

منابع:

- 1- Fossum T. Small Animal Surgery. 2nd. ed. UK: Mosby; 2005. pp: 134-144.
- 2- Luisa AD, Aime LB. Wound Healing. 1st. ed. New Jersey: Humana Press; 2002. pp: 3-16.
- 3- Vane JR, Botting RM. Anti-inflammatory drugs and their mechanism of action. *Inflamm Res*. 1998; 47(Suppl 2): S78-87.
- 4- Rang HP, Dale MM, Ritter JM, Moore PK. Pharmacology. 5th. ed. UK: Churchill Livingstone; 2003. pp: 244-252.
- 5- Saif SR. Pharmacology Review for Medical Students. 1st. ed. New Dehli, Bangalore: CBS Publishers & Distributors; 2005. pp: 206-225.
- 6- McGavin MD, Zachary JF. Pathologic Basis of Veterinary Disease. 4th. ed. UK: Mosby; 2007. pp: 174-191.
- 7- Abul kA, Lichtman AH, Pober JS. Cellular and Molecular Immunology. 4th. ed. Philadelphia: Saunders; 2000. pp: 121-124.
- 8- Bradbury DA, Newton R, Zhu YM, Stocks J, Corbett L, Holland ED, et al. Effect of bradykinin, TGF-beta1, IL-1beta, and hypoxia on COX-2 expression in pulmonary artery smooth muscle cells. *Am J Physiol Lung Cell Mol Physiol*. 2002; 283(4): L717-25.
- 9- Endo K, Sairyo K, Komatsubara S, Sasa T, Egawa H, Ogawa T, et al. Cyclooxygenase-2 inhibitor delays fracture healing in rats. *Acta Orthop*. 2005; 76(4): 470-4.
- 10- Virchenko O, Skoglund B, Aspenberg P. Parecoxib impairs early tendon repair but improves later remodeling. *Am J Sports Med*. 2004; 32(7): 1743-7.
- 11- Mohajeri D, Mousavi Gh, Khayat Noori Mh, Asefi A. Histopathological study of the effects of ibuprofen on gastric surgical trauma in the rats. *FEYZ*. 2009; 12(4): 13-21 [Persian].
- 12- Graham GG, Scott KF. Mechanism of action of paracetamol. *Am J Ther*. 2005; 12(1): 46-55.
- 13- Cohen DB, Kawamura S, Ehteshami JR, Rodeo SA. Indomethacin and celecoxib impair rotator cuff tendon-to-bone healing. *Am J Sports Med*. 2006; 34(3): 362-9.
- 14- Beck A, Krischak G, Sorg T, Augat P, Farker K, Merkel U, et al. Influence of diclofenac (group of nonsteroidal anti-inflammatory drugs) on fracture healing. *Arch Orthop Trauma Surg*. 2003; 123(7): 327-32.
- 15- Rezaie A, Mohajeri D, Khaki A, Akbari A. Investigation of clinical and histopathological effects of Rofecoxib after surgical trauma of the gum in rabbit. *J Spe Vet Sci. IAUT*. 2007; 1(1): 7-14 [Persian].
- 16- Kumar V, Cotran RS, Robbins SL. Basic Pathology. 6th. ed. Philadelphia: Saunders; 1997. pp: 34-66.
- 17- Jacob SW, de la Torre JC. Pharmacology of dimethyl sulfoxide in cardiac and CNS damage. *Pharmacol Rep*. 2009; 61(2): 225-35.
- 18- Santos NC, Figueira-Coelho J, Martins-Silva J, Saldanha C. Multidisciplinary utilization of dimethyl sulfoxide: pharmacological, cellular, and molecular aspects. *Biochem Pharmacol*. 2003; 65(7): 1035-41.

Histopathological study of the effect of Acetaminophen on healing of stomach surgical wounds in the rats

D. Mohajeri¹, G. Mousavi², MH. Khayat Noori³, A. Hasanpanah⁴

Background and Aim: Nowadays pain sedation and faster healing of surgical wounds is more challenging to researchers. The aim of the present study was to evaluate histopathological effects of acetaminophen, as a non-opioid analgesic without anti-inflammatory effects, on healing of stomach surgical wounds in the rats.

Materials and Methods: Fifteen male Wistar rats were randomly assigned to three groups (sham, negative control and experimental) with five subjects in each. A gastrotomy incision with one cm in length was made in the greater curvature of stomach in the rats, which was thereafter sutured in 2 layers. The experimental group was orally given acetaminophen (30 mg/kg) solved in dimethyl sulfoxide (DMSO) 5% (10 mL/Kg) daily for 15 days. The negative control and sham groups received DMSO 5% (10 mL/Kg) and normal saline (10 mL/Kg) respectively in the same manner as the experimental group. Histopathological studies and comparison of wound healing among the groups were carried out considering the more effective factors on wound healing such as proliferation of fibroblasts, angiogenesis, re-epithelialization and collagen production. Significant differences among the groups were determined by one-way analysis of variance (ANOVA) using SPSS statistical software at the significant level of $P < 0.05$.

Results: There were no significant differences among the groups regarding the number of fibroblasts, capillary buds, epithelial gap size, and collagen content in healing of surgical wounds.

Conclusion: The results indicated that acetaminophen has no adverse side-effects on surgical wound healing of the stomach in rats; thus, it can be used as a pain relief after stomach surgery.

Key Words: Acetaminophen, Wound healing, Stomach, Rat

Journal of Birjand University of Medical Sciences. 2010; 16(4): 19-25.

Received: 24.9.2008 Last Revised: 31.1.2009 Accepted: 1.3.2009

¹ Corresponding Author; Associated Professor of Pathology, Department of Pathobiology, Faculty of Veterinary Medicine, Islamic Azad University, Tabriz Branch, Iran. daryoushmohajeri@yahoo.com

² Assistant Professor of Veterinary Surgery, Department of Clinical Science, Faculty of Veterinary Medicine, Islamic Azad University, Tabriz Branch, Iran.

³ Assistant Professor of Pharmacology, Department of Basic Science, Faculty of Veterinary Medicine, Islamic Azad University, Tabriz Branch, Iran.

⁴ Graduate of Veterinary Medicine, Faculty of Veterinary Medicine, Islamic Azad University, Tabriz Branch, Iran.