

گزارش یک مورد: آزواسپرمی قابل درمان ناشی از کیست انسدادی مجاری انزالی در یک جوان ۲۲ ساله

اصغر حبیبی^۱، راضیه حنفی بجد^۲، محمدصدیق عطایی بجد^۳

چکیده

انسداد مجاری انزالی علت ناباروری در ۵٪ از مردان آزواسپرمیک است. در این مقاله یک مورد انسداد مجاری انزالی ناشی از کیست گزارش می شود. بیمار آقای ۲۲ ساله و متأهلی است که با شکایت حجم کم انزال مراجعه کرده است. وی سابقه عمل واریکوسل در یک سال قبل را دارد. در بررسی هایی که انجام گرفت، بیمار آزواسپرم بود و سطح LH, FSH و تستوسترون نرمال گزارش شد. در سونوگرافی ترانس رکتال و ام آر آی یک ضایعه کیستیک در میدلاین ناحیه رتروپروستاتیک با اتساع مجاری سمینال در دو طرف مشاهده گردید که در نتیجه، بیمار با تشخیص کیست مجاری انزالی تحت برش از طریق پیشابراه و برداشتن مجرای انزال قرار گرفت. بررسی مایع منی ۳ ماه پس از عمل افزایش قابل ملاحظه در حجم، تعداد اسپرم و میزان تحرک اسپرم را نشان داد می دهد.

واژه های کلیدی: کیست مجاری انزالی، ناباروری، آزواسپرمی

مجله علمی دانشگاه علوم پزشکی بیرجند. ۱۳۹۰؛ ۱۸(۳): ۲۲۵ - ۲۳۰

دریافت: ۱۳۸۹/۱۲/۱۸ پذیرش: ۱۳۹۰/۰۷/۱۹

Archive of SID

^۱ نویسنده مسؤول؛ متخصص و جراح کلیه و مجاری ادراری، استادیار دانشگاه علوم پزشکی بیرجند

آدرس: بیرجند- بیمارستان امام رضا (ع)- بخش اورولوژی

تلفن: ۰۵۶۱۴۴۴۹۰۰۹ شماره: ۰۵۶۱-۲۲۲۶۸۹۸ پست الکترونیکی: assghrhabibi@yahoo.com

^۲ دانشجوی پزشکی و عضو کمیته تحقیقات دانشجویی دانشگاه علوم پزشکی بیرجند

^۳ پزشک عمومی

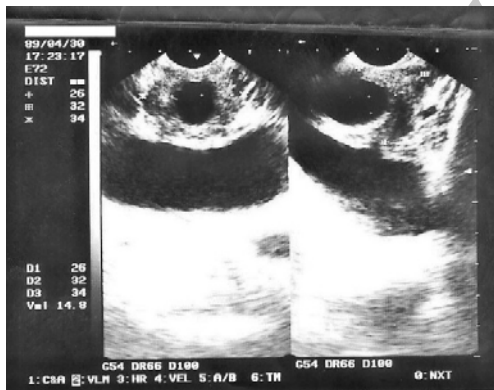
مقدمه

آزواسپرمی به معنای فقدان اسپرم در مایع منی است که علل آن در دو گروه انسدادی و غیرانسدادی قابل طبقه‌بندی می‌باشد. در نوع انسدادی، اسپرماتوژنز به صورت عادی انجام می‌شود ولی به دلیل وقوع انسداد در سطوح مختلف مانند مجاری وازدفران، اپیدیدیم و داخل بیضه، مجاری انزالی و انسداد فونکسیونل مجاری سمینال دیستال، اسپرم در مایع منی وجود ندارد (۱). یکی از علل آزواسپرمی انسدادی، انسداد مجاری انزالی است که می‌تواند مادرزادی یا اکتسابی باشد و شامل آترزی مجاری، کیست مجرای مولرین یا ولفین، سنگ سمینال و زیکول، اسکار پس از جراحی یا به دنبال التهاب و یا کلسیفیکاسیون در نزدیکی ورومونتانوم می‌باشد (۲-۴).

انسداد مجاری انزالی یکی از علل نادر ولی قابل درمان ناباروری در مردان است به طوری که به عنوان علت آزواسپرمی در ۵٪ از مردان نابارور گزارش شده است (۵-۷). در انسداد پروگزیمال (داخل بیضه‌ای، اپیدیدیم و وازودفران) حجم مایع منی ممکن است طبیعی و دارای فروکتوز باشد ولی در انسداد دیستال (انسداد مجاری انزالی) حجم مایع منی کم و pH اسیدی است. کاهش یا فقدان فروکتوز مایع منی و همچنین کیسه‌های منی گشاد شده (با قطر قدامی خلفی بیش از ۱۵ میلی‌متر) نیز به چشم می‌خورد (۴-۶). در انسداد کامل مجاری انزالی فرد دچار آزواسپرمی است ولی در نوع ناقص، اسپرم در مایع منی وجود دارد ولی از نظر میزان تحرک و تعداد، کاهش یافته است (۷). تظاهرات انسداد مجاری انزالی معمولاً شامل هماتواسپرمی، انزال دردناک و یا ناباروری می‌باشد (۴). در این مقاله یک مورد آزواسپرمی ناشی از انسداد مجاری انزالی گزارش می‌شود.

دنبال درد ناگهانی بیضه سمت چپ را در یک سال قبل می‌دهد. در اسپرموگرام انجام گرفته پس از عمل جراحی واریکوسل، مایع منی با حجم ۰/۳ میلی‌لیتر و شمارش اسپرم صفر میلیون در میلی‌لیتر گزارش شد. بیمار تحت بیوپسی بیضه نیز قرار گرفته بود که نتیجه آن نرمال بود. در معاینه بالینی، اندازه‌ی بیضه دوطرف نرمال و انسیزیون عمل جراحی واریکوسل نمایان بود ولی اپیدیدیم هر دو طرف دردناک و کمی برجسته، وازودفران طبیعی و نیز در معاینه توشه رکتال، پروستات نرمال بود.

در این مراجعه، برای بیمار مجدداً اسپرموگرام درخواست شد که شمارش اسپرم باز هم صفر میلیون در میلی‌لیتر بود. آزمایشات هورمونی شامل اندازه‌گیری سطح پلاسمایی FSH، LH و تستوسترون، نرمال گزارش شد. در سونوگرافی ترانس رکتال بیمار (شکل ۱)، سایز پروستات طبیعی بود و یک ضایعه کیستیک به ابعاد ۱۳×۱۲ میلی‌متر بدون سپتا و دبری در میدلاین پروستات در حد فاصل پروستات و سمینال و زیکول مشاهده شد که مطرح‌کننده اتساع مجاری انزالی می‌باشد.

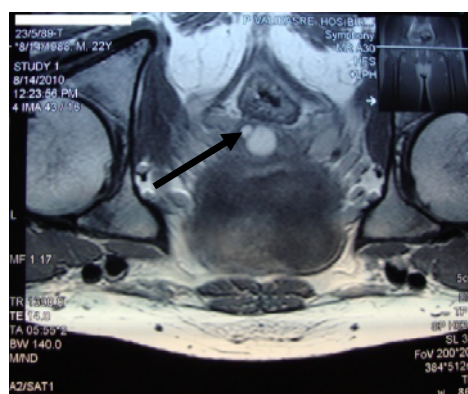
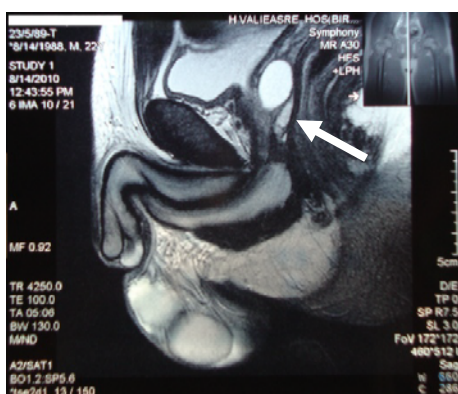

شکل ۱- TRUS کیست مجرای انزالی بیمار سونوگرافی ترانس رکتال

شرح مورد:

بیمار آقای ۲۲ ساله که حدود ۲ سال از تأهل وی می‌گذرد، با شکایت حجم کم انزال به کلینیک اورولوژی مراجعه نموده است. بیمار سابقه عمل جراحی واریکوسل به

در بررسی MRI (شکل ۲) نیز یک ضایعه کیستیک ۲۵×۱۵ میلی‌متر در میدلاین ناحیه رتروپروستاتیک با اتساع مجاری سمینال در دو طرف مشاهده گردید.



شکل ۲- تصویر MRI ضایعه کیستیک مجرای انزالی بیمار. در تصویر سمت راست مقطع عرضی کیست و تصویر سمت چپ مقطع ساجیتال کیست نشان داده شده است.

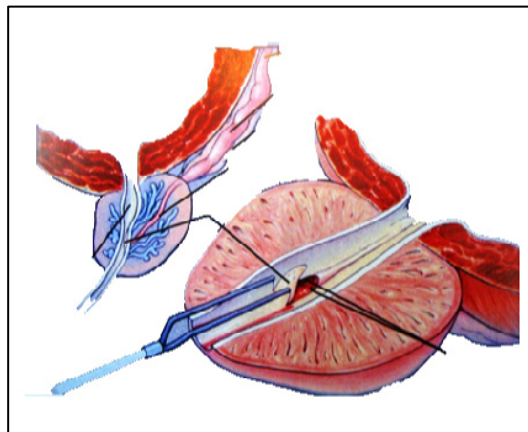
میلی‌لیتر، شمارش اسپرم ۱۲۵ میلیون در میلی‌متر و میزان تحرک ۷۰٪ که نشان‌دهنده بهبود چشمگیر در وضعیت باروری بیمار بود.

در بررسی پاتولوژی نمونه‌های بافتی حاصل از عمل جراحی، هیپرپلازی ندولار خوش‌خیم پروستات گزارش شد.

بحث

در مردان نابارور، انسداد مجاری انزالی در سطح پروستات یکی از علل آزو اسپرمی با حجم کم مایع منی یا الیگواسپرمی شدید است. میزان شیوع کیست‌های مجاری انزالی به طور دقیق مشخص نیست. اکثر این کیست‌ها با علائمی مانند هماتواسپرمی، اختلالات انزال، دردهای بیضه و ناحیه‌ی پرینه، عفونت‌های ادراری و ناباروری تظاهر می‌یابند (۸). اغلب اوقات نیز این بیماران هیچ سابقه مشخصی را بیان نمی‌کنند (۹). این افراد از نظر صفات ثانویه جنسی، سطح پلاسمایی هورمون‌های جنسی و بیضه نرمال هستند (۱۰ و ۱۱). در موارد کیست پروستات، حجم مایع منی و میزان pH آن پایین است و فروکتوز موجود در مایع سمینال کاهش یافته و یا اصلاً وجود ندارد (۷).

پس از این بررسی‌ها، کیست مجاری انزالی به عنوان علت انسداد و ناباروری شناخته شد و به منظور درمان، روش TURED^۱ پیشنهاد شد. پس از اقدامات لازم، بیمار تحت عمل TURED (شکل ۳) قرار گرفت.



شکل ۳- TURED آناتومی مجاری اجاکولاتوریودیاگرام عمل جراحی (برگرفته از کتاب Campbell-walsh urology)

در آنالیز مایع منی بیمار پس از گذشت ۳ ماه از عمل TURED، نتایج زیر حاصل شد: مایع منی با حجم ۲/۵

¹ Transurethral incision and Resection of Ejaculatory Duct

تا ۳۰٪ افراد احتمال دارد (۱۶ و ۲۰).

TURED ناموفق باشد یا به وسیله بیمار مورد پذیرش قرار نگیرد، بازیابی اسپرم با PESA^۵ و IVF جایگزین می‌گردد. اسپیراسیون سمینال وزیکول با بازیابی اسپرم در IVF نیز شرح داده شده است ولی در حال بررسی است (۲۱). درمان‌های دیگری نیز مانند دیلاتاسیون بالونی ترانس یورترال مجاری اجاکولاتوری (TUBDED^۶)، لاواژ آنتی‌گرید وزیکول سمینال و یا لاواژ وازودفران و لیزر ترانس یورترال مورد استفاده قرار می‌گیرند که همه روش‌های عمل بالا با عوارض بالایی از انسداد مجدد مجاری اجاکولاتوری همراه است (۱۷) و فعلاً توصیه نمی‌شود.

نتیجه‌گیری

انسداد مجاری انزالی که یکی از علل نادر ناباروری قابل درمان می‌باشد، خوشبختانه در بیمار ما به موقع تشخیص داده و درمان شد. برای تشخیص زودرس در بیماران آزواسپرم که حجم مایع منی کم، میزان PH پایین و کاهش یا فقدان فروکتوز مایع منی و درد موقع مقاربت یا انزال و هماتواسپرمی دارند، به انسداد یا کیست مجاری انزالی باید توجه داشت و با درمان مناسب امید به زندگی و صاحب فرزند شدن را در بیمار به وجود آورد.

TRUS^۱ (سونوگرافی ترانس رکتال) است که می‌تواند ضایعه کیستیک در خط وسط و یا مجرای انزالی و سمینال وزیکول‌های متسع را تشخیص دهد (۱۲ و ۱۳). کروموتوبیویشن^۲ سمینال وزیکول با گاید TRUS به همراه سیستم اسکوپ دقیق‌ترین روش تشخیصی انسداد مجرای انزالی کامل و ناقص است (۱۴).

بیمارانی که انسداد مجاری انزالی آن‌ها به حدی است که باعث ناراحتی بیمار در هنگام مقاربت می‌شود، بیماران دچار هماتواسپرمی راجعه و بیماران عقیم را باید کاندیدای درمان به حساب آورد (۴). بنابراین، در کیست‌های مجاری انزالی که علامت‌دار هستند، TURED درمان استاندارد است (۹ و ۱۱ و ۱۵)؛ این درمان مؤثرترین درمان در بیمارانی است که به وسیله سونوگرافی ترانس رکتال در افراد با کاهش اسپرم، تشخیص داده شده‌اند (۱۶). میزان عوارض این روش تقریباً ۲۰٪ است که شامل هماتواسپرمی، هماتوری، عفونت ادراری، اپیدیدیمیت، انزال آبکی، انزال رتروگرا، سوراخ شدن رکتوم و بی‌اختیاری ادراری می‌باشد (۱۷)؛ البته ریفلاکس ادرار به مجرای انزالی و سمینال وزیکول احتمال کاهش کیفیت اسپرم و اپیدیدیمیت مزمن را می‌تواند به دنبال داشته باشد (۱۸). در هر صورت اسپرم موجود در ادرار می‌تواند در IVF^۳ و IUI^۴ مورد استفاده قرار بگیرد (۱۹).

بررسی نتایج ۱۶ مطالعه درمان انسداد مجاری انزالی از سال ۱۹۶۷ تا ۲۰۰۳ با تعداد کل حدود ۲۰۲ بیمار که با روش TURED عمل شده بودند حدود ۵۵٪ بهبودی پارامترهای منی و ۲۷٪ حاملگی گزارش گردید (۱۷). به طور کلی پارامترهای منی در افراد با انسداد ناقص یا کامل مجرای انزالی پس از TURED افزایش ۵۹ تا ۹۴ درصدی در هر مورد را نشان می‌دهد، حاملگی نیز در ۲۰٪

¹ Transrectal Ultrasound

² Chromotubation

³ In vitro fertilization

⁴ Intra Uterine Insemination

⁵ Percutaneous sperm aspiration

⁶ Transurethral balloon dilation Ejaculatory Ducts

منابع:

- 1- Ezech UIZO. Beyond the clinical classification of azoospermia. *Hum Reprod.* 2000; 15:2356-2359.
- 2- Roberts M, Jarvi K. Steps in the investigation and management of low semen volume in the infertile man. *CUAJ.* 2009; 3(6): 479-485.
- 3- Wilschanski M, Corey M, Durie P, Tullis E, Bain J, Asch M, et al. Diversity of reproductive tract abnormalities in men with cystic fibrosis. *JAMA.* 1996;276:607-8.
- 4- Emil A. Tanagho, Jack W. Mc Aninch. *Smith's General Urology.* 17'th edition. Mc Graw Hill. 2008; pages 706 and 709.
- 5- Kobori Y, Sato R, Ashizava Y, Yagi H, So S, Arai G, et al. Mullerian duct cyst: a curable etiology of male infertility. Two case report. *Reprod Med Biol.* 2010; (90)223-224.
- 6- Fisch H, Kang YM, Johnson CW, and Goluboff ET. Ejaculatory duct obstruction. *Curr Opin Urol.* 2002;12 (6): 509-515.
- 7- Meacham RB, Townsend RR, Drose JA. Ejaculatory Duct Obstruction: Diagnosis and Treatment With Transrectal Sonography. *AJR.* 1995;165: 1463-1466.
- 8- Coppens L, Bonnet P, Andrienne R, de Leval J. adult mullerian duct or utricle cyst: clinical significant and therapeutic management of 65 case. *J Urol.* 2002; 167:1740-4.
- 9- Fisch H, Ejaculatory Duct Dysfunction and Chronic Pelvic Pain Syndrome in Men. *Current Prostate Reports.* 2009; 7:35-38.
- 10- Fisch H, Lambert SM, Goluboff ET. Management of ejaculatory duct obstruction: etiology, diagnosis, and treatment. *World J Urol.* 2006; 24(6): 604-10.
- 11- Goluboff ET, Kaplan SA, Fisch H. seminal vesicle urinary reflux as a complication of trans urethral resection of ejaculatory ducts. *J Urol.* 1995; 153:1234-5.
- 12- Pagani P, Cocuzza M, Agarwal A. Medical and surgical treatment of male infertility. *Arch Med Sci.* 2009;1A:70-83.
- 13- Jarow JP. Seminal vesicle aspiration in the management of patients with ejaculatory duct obstruction. *J Urol.* 1994; 152: 899-901.
- 14- Purohit RS, Wu DS, Shinohara K, Turek PJ. A prospective comparison of 3 diagnostic methods to evaluate ejaculatory duct obstruction. *J Urol.* 2004; 171: 232-5.
- 15- Turek P. Seminal vesicle and ejaculatory duct surgery. In: Graham S, ed. *Glenn's Urologic Surgery.* Philadelphia: Lippincott, Williams & Wilkins; 2006:439-45.
- 16- Turek PJ, Magana JO, Lipshultz LI. Semen parameters before and after transurethral surgery for ejaculatory duct obstruction. *J Urol.* 1996;155:1291-3.
- 17- Wein A, Kavoussi L, Novick A, Partin A, Peters C. *Campbell-walsh urology.* Ninth Edition. SAUNDERS ELSEVIER. 2007;(1) :908-909.
- 18- Vazquez-Levin MH, Dressler KP, Nagler HM. Urine contamination of seminal fluid after transurethral resection of the ejaculatory ducts. *J Urol.* 1994; 152: 2049-52.
- 19- Smith JF, Walsh TJ, Turek PJ. Ejaculatory duct obstruction. *Urol Clin North Am.* 2008;35:221-7.
- 20- Kadioglu A, Cayan S, Tefekli A, Orhan I, Engin G, Turek PJ. Does response to treatment of ejaculatory duct obstruction in infertile men vary with pathology? *Fertil Steril.* 2001;76:138-142.
- 21- Boehlen D, Schmid HP. Novel use of fine needle aspiration of seminal vesicles for sperm retrieval in infertile men. *Urology.* 2005;66:880.

Abstract

Case Report

A Case report: Curable Azoospermia Due to Ejaculatory Duct Cyst in a 22 Years Old Male

A. Habibi¹, R. Hanafi Bojd², M.S. Aataee Bojd³

Ejaculatory duct cyst causes ejaculatory duct obstruction, azoospermia and male infertility. We report a 22 years old patient with ejaculatory duct cyst that presented with low ejaculation volume and azoospermia syndrome. Transrectal ultrasound (TRUS) and magnetic resonance image (MRI) revealed a midline prostatic cystic structure. In this case, we performed transurethral incision and/or resection of ejaculatory ducts (TURED). Spermogram of this patient 3 months after TURED showed significant increase in the ejaculation volume, the sperm count and motility.

Key Words: Ejaculatory duct cyst, Male infertility, Azoospermia

Journal of Birjand University of Medical Sciences. 2011; 17(3): 225- 230

Received: March 09, 2011 Accepted: October 11, 2011

Archive of SID

¹Corresponding Author; Assistant Professor of Department of Urology, Imam Reza Hospital, Birjand University of Medical Science, Birjand, Iran. assghrhabibi@yahoo.com

² Student of medicine, and member of Student Research Committee of Birjand University of Medical Science, Birjand, Iran.

³ General practitioner