

## پیلوماتریکس کارسینوما: گزارش سومین مورد در ایران

رضا قادری<sup>۱</sup>، محمود زردست<sup>۲</sup>، محمدرضا مفتاح<sup>۳</sup>

### چکیده

پیلوماتریکس کارسینوما، تومور ضمایم پوستی بسیار نادری است که از سلول‌های ماتریکس فولیکول مو منشأ می‌گیرد و با رشد اگزوفیتیک و اغلب، عود موضعی مشخص می‌شود اما پتانسیل متاستاز آن محدود است. برای اولین بار پیلوماتریکس کارسینوما توسط Mihm و Lopansri در سال ۱۹۸۰ توصیف شد و از آن زمان تاکنون، حدود ۹۰ مورد از آن در مقالات و منابع گزارش گردیده است. هیچ درمانی به جز جراحی وسیع برای تهاجم موضعی و متاستاز آن به اثبات نرسیده است. ما در اینجا یک مورد از پیلوماتریکس کارسینوما را در پسری ۹ ساله شرح می‌دهیم که با توده سفتی در ناحیه پیشانی مراجعه کرده بود اما پوست روی ضایعه طبیعی بود.

واژه‌های کلیدی: پیلوماتریکس کارسینوما، تومورهای ضمایم پوست، پیشانی

مجله علمی دانشگاه علوم پزشکی بیرجند. ۱۳۹۱؛ ۱۹ (۳): ۳۳۸-۳۴۳

دریافت: ۱۳۹۱/۰۶/۳۰ پذیرش: ۱۳۹۱/۰۸/۲۴

Archive of SID

<sup>۱</sup> دانشیار، گروه پوست، دانشکده پزشکی، دانشگاه علوم پزشکی بیرجند، ایران.

<sup>۲</sup> استادیار، گروه پاتولوژی، دانشکده پزشکی، دانشگاه علوم پزشکی بیرجند، ایران

<sup>۳</sup> نویسنده مسؤول، استادیار، گروه گوش و حلق و بینی، دانشکده پزشکی، دانشگاه علوم پزشکی بیرجند، ایران.

تلفن: ۰۵۶۱-۴۴۴۳۰۰۱، شماره: ۰۵۶۱-۴۴۴۵۴۰۲، پست الکترونیکی: [drmfatth@yahoo.com](mailto:drmfatth@yahoo.com)

## مقدمه

مراجعه نموده بود. والدین بیمار، از ۲ ماه قبل متوجه حضور این توده شده بوده‌اند. در هنگام مراجعه، توده‌ای متحرک با ابعادی حدودی  $3 \times 2/5$  سانتی‌متر بر روی سمت راست پیشانی، بالای ابروی طرف راست قابل مشاهده بود. ضایعه، به رنگ پوست، با قوام سفت همراه با چسبندگی به اپیدرم بود. در سابقه بالینی بیمار و خانواده‌اش نکته خاصی وجود نداشت و سایر معاینات فیزیکی، نرمال بود. نهایتاً ضایعه، تحت عمل جراحی قرار گرفت و نمونه بیوپسی حاصله، برای پاتولوژیست فرستاده شد. در CBC، diff، و آزمایشات انعقادی، نتایج زیر به دست آمد:

WBC:  $8600 / \text{mm}^3$  (PMN: 46.7%, Lymph: 49.9%,

Mono: 3.4%)

RBC:  $4.46 \times 10^6 / \text{mm}^3$ , HGB: 12.1g/dl,

PLT:  $477 \times 10^3 / \text{mm}^3$

BG, RH: B<sup>+</sup>

PT: 13, PTT: 38, INR: 1

گزارش پاتولوژی، با تشخیص قطعی پیلوماتریکس کارسینوما به این شرح بود: در بررسی ماکروسکوپی، یک بافت کرمی خاکستری رنگ به ابعاد ۲ در ۲/۲ سانتی‌متر، با سطحی زخمی مشاهده می‌شود که در زیر آن، توده‌ای به ابعاد ۲/۵ در ۳ سانتی‌متر، در برش با قوام الاستیک فیکس شده ارسال شده است. حاشیه ضایعه نامنظم بود. در بررسی میکروسکوپی برش‌های سریال از نمونه ارسالی، جزایر سلول‌های آناپلازیک هایپرکروماتیک و بازوفیلیک، با هسته‌های نوکلئوله و میتوز فراوان و در قسمت‌هایی، با تبدیل این سلول به سلول‌های ائوزینوفیلیک و استرومای سلولار، همراه با ارتشاح سلول‌های آماسی و سلول‌های چندهسته‌ای، نمایان است. جزایر بزرگ و کوچک سلول‌های نئوپلازیک کارسینوماتوز، به بافت همبندی چربی و لنفاتیک اطراف، تهاجم نموده‌اند. کانون‌های کوچک خونریزی و نکروز نیز مشاهده می‌شوند. جزایری از سلول‌های بازالوئید و شادو، با نمای شبح و مواد کراتوتیک نیز مشاهده می‌شود (شکل‌های

پیلوماتریکسوما، نئوپلاسم خوش‌خیمی از سلول‌های ماتریکس فولیکول مو می‌باشد که اولین بار توسط Malherbe و Chenantais در سال ۱۸۸۰، به عنوان یک اپیتلیوما کلسیفیه‌ی منشأگرفته از سلول‌های غدد سباسه توصیف شد (۱). در سال ۱۹۶۱، Forbis و Helwig اعلام نمودند که تومور، از سلول‌های غلاف خارجی فولیکول مو منشأ می‌گیرد (۲). در سال ۱۹۸۰، Lopansri و Mihm، موردی از پیلوماتریکسوما را گزارش نمودند که تظاهرات بدخیمی داشت و آن را پیلوماتریکس کارسینوما یا اپیتلیوکارسینوما کلسیفیه‌ی مل‌هرب نامیدند (۳). بعدها مشخص شد که پیلوماتریکس کارسینوما، فرم بدخیم بسیار نادری از پیلوماتریکسوما است؛ به طوری که در سال ۱۹۹۹، Bremnes و همکاران، موردی از پیلوماتریکس کارسینوما را با متاستازهای سیستمیک متعدد گزارش نمودند که به کموتراپی و رادیوتراپی، مقاوم بود (۴).

ما در اینجا یک مورد از پیلوماتریکس کارسینوما را در پسری ۹ ساله شرح می‌دهیم که با توموری در ناحیه پیشانی مراجعه کرده بود. بر اساس دانسته‌های ما (با بررسی متون و مقالات در بانک‌های اطلاعاتی مقالات علوم پزشکی ایران (Iran Medex)، بانک اطلاعات نشریات کشور (Magiran)، پایگاه اطلاعات علمی جهاد دانشگاهی (SID) و Pubmed)، این سومین مورد از پیلوماتریکس کارسینوما است که از ایران گزارش می‌شود و هدف از گزارش این مورد این است که این تشخیص، همیشه باید در تشخیص افتراقی با هر ضایعه پوستی عودکننده با تهاجم موضعی قرار بگیرد و به دلیل بدخیمی و گسترش آن، هر چه زودتر درمان شود.

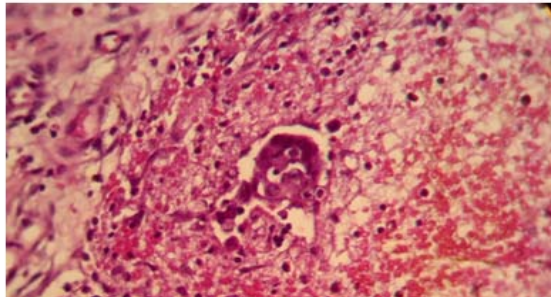
## شرح مورد

بیمار ع-چ، پسر ۹ ساله‌ای اهل و ساکن بیرجند بود که در تاریخ ۱۳۹۰/۰۲/۲۷، به علت توده‌ای زیرجلدی بر روی پیشانی، به کلینیک تخصصی بیمارستان ولی عصر<sup>(عج)</sup> بیرجند

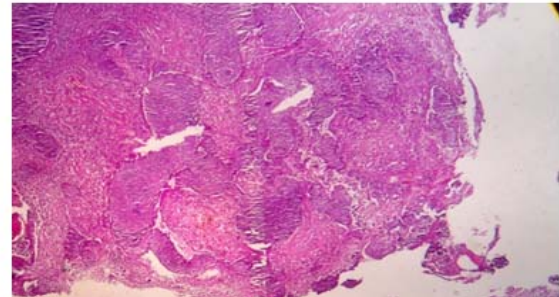
۴-۱.

شد و با حال عمومی خوب مرخص گردید و تاکنون که بیش از ۱۵ ماه از آن زمان می‌گذرد، هیچ عودی مشاهده نشده است.

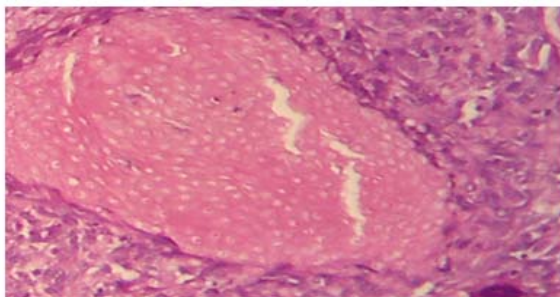
بیمار پس از تأیید تشخیص پاتولوژیست، با جراحی وسیع تومور و بافت اطراف آن (با حاشیه برداشت ۷ میلی‌متر)، درمان



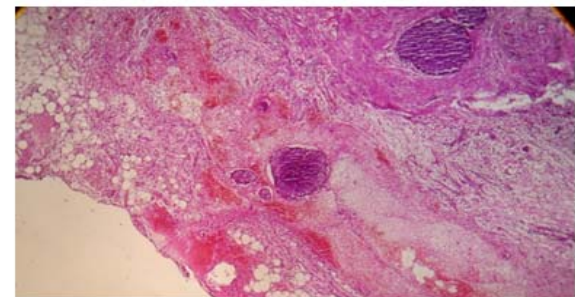
شکل ۲- مقطع میکروسکوپی تومور با بزرگنمایی ۴۰۰ و رنگ‌آمیزی H&E. کانون‌های نکروز در ناحیه مرکزی تومور و سلول‌های کارسینوماتوز با هسته‌های بزرگ و میتوز فراوان. استروما، ملتهب و فیبروتیک، همراه با دسته‌های کوچکی از سلول‌های کارسینوماتوز بدون غشایه پایه و تهاجم متعدد سلول‌های تومور به بافت لنفاتیک



شکل ۱- مقطع میکروسکوپی تومور با بزرگنمایی ۴۰ و رنگ‌آمیزی H&E. تومور پیلوماتریکس کارسینوما با حاشیه غیر قرینه و ارتشاح سلول‌های کارسینوماتوز به استروما و کانون‌های کوچک خونریزی.



شکل ۴- مقطع میکروسکوپی تومور با بزرگنمایی ۴۰۰ و رنگ‌آمیزی H&E. جزایری از سلول‌های بازالوئید و شادو با نمای شبیح و مواد کراتوتیک نیز مشاهده می‌شود



شکل ۳- مقطع میکروسکوپی تومور با بزرگنمایی ۱۰۰ و رنگ‌آمیزی H&E. کانون‌های نکروز در ناحیه مرکزی تومور و سلول‌های کارسینوماتوز با هسته‌های بزرگ و میتوز فراوان و تهاجم متعدد سلول‌های تومور به بافت لنفاتیک

## بحث

پیلوماتریکسوما، یک نئوپلاسم اپیتلیال سلول‌های ماتریکس فولیکول مو، با تهاجم موضعی و رشد اگزوفیتیک و اغلب عودکننده می‌باشد. جراحی ساده، بدون برداشت وسیع بافت اطراف می‌تواند منجر به عود مکرر موضعی در بیش از ۶۰٪ بیماران شود (۸). از زمانی که پیلوماتریکس کارسینوما توسط Mihm و Lopansri در سال ۱۹۸۰ تعریف شده است، تقریباً ۹۰ مورد از آن گزارش گردیده است. (۹) شایع‌ترین مکان بروز پیلوماتریکس کارسینوما، سر و

پیلوماتریکسوما، یکی از تومورهای نادر سطحی سر و گردن در کودکان و جوانان می‌باشد که در جنس مؤنث شایع‌تر است (۵، ۶). تظاهر تبییک آن یک توده بدون درد و نرم است که معمولاً دارای کپسولی از بافت همبند می‌باشد و به طور واضح از بافت نرمال اطرافش مجزا است. زخم لایه سطحی اپیدرم، تظاهر شایعی است (۷). پیلوماتریکس کارسینوما، فرم بدخیم بسیار نادری از

گزارش شد که در مردی ۵۰ ساله به صورت توموری در ناحیه ران بروز کرده بود که با جراحی، درمان شده بود (۱۵). دومین مورد توسط امیدی و همکاران در مردی ۵۱ ساله از مشهد گزارش شد که با علائم تنفسی و متاستاز به ریه مراجعه کرده بود که مشخص شد، ناشی از متاستاز تومور زیرجلدی ناحیه پشت بیمار بوده است که با بیوپسی از تومور پوست، تشخیص پیلوماتریکس کارسینوما تأیید شد. پس از جراحی تومور پوست، ریه چپ و پریکارد بیمار نیز برداشته و خارج شد (۱۶). آخرین گزارشات پیلوماتریکس کارسینوما مربوط به سال ۲۰۱۲ می‌باشد که یک مورد در چین (۱۷) و دیگری از ترکیه (۱۸) گزارش شد. آخرین مورد این بیماری (بر خلاف مورد ما که در یک پسر بچه ۹ ساله بود)، در یک مرد مسن ۶۵ ساله بود. نکته جالب آن، ایجاد تومور در ناحیه‌ای از صورت که قبلاً به دلیل تومور بدخیم پاروتید، تحت رادیوتراپی قرار گرفته بود، است (۱۸).

بیمار ما نیز که سومین مورد گزارش شده از ایران است، پس از تأیید تشخیص پاتولوژیست، با جراحی وسیع تومور و بافت اطراف آن درمان شد و با حال عمومی خوب مرخص گردید و تاکنون که بیش از ۱۵ ماه از آن زمان می‌گذرد، هیچ عودی مشاهده نشده است.

نکته‌ای که می‌توان در موارد تومورهای پوست و ضمام در نظر داشت، عوامل کارسینوژن است که منجر به شروع پروسه تغییرات بدخیمی می‌شوند. یکی از این عوامل، تغییر در پروتئین P53 است که با شیوع بالایی در سرطان‌های پوست به خصوص در تومور بازال سل کارسینوما گزارش شده است (۱۹). توصیه می‌شود در مورد تومورهای ضمام، از جمله پیلوماتریکس کارسینوما نیز این بررسی انجام گیرد.

### نتیجه گیری

پیلوماتریکس کارسینوما، یک نئوپلاسم نادر اپیتلیال سلول‌های ماتریکس مو می‌باشد، اما این تشخیص همیشه باید در تشخیص افتراقی با هر ضایعه پوستی عودکننده با

گردن است (۶۰٪) ولی ممکن است در اندام‌های فوقانی، تنه و اندام‌های تحتانی هم بروز کند. در یک آنالیز رترواسپکتیو که توسط Sau و Colloagues انجام شد (۱۰)، پیلوماتریکس کارسینوما، در ۲۰ مورد از ۱۴۵۰ بیمار مبتلا به پیلوماتریکسوما، تومور آدنکسال، آدنکسال کارسینوما و تومور آدنکسال با منشأ پیلار رخ داده بود. شایع‌ترین محل‌های پیلوماتریکس کارسینوما به این ترتیب اعلام شد: صورت (۲۷٪)، گردن (۱۴٪)، اسکالپ (۱۰٪)، پشت (۱۰٪)، بازو و شانه (۱۰٪)، اندام تحتانی (۷٪) و قفسه سینه (۴٪). در بیمار ما نیز محل درگیر، ناحیه پیشانی بود که با موارد گزارش شده قبلی از این نظر همخوانی دارد. در همین مطالعه، میانگین سنی بیمارانی که تشخیص داده شدند، ۴۵ سال بوده است و نسبت ابتلای مذکر به مؤنث ۴ به ۱ بوده است (۱۰). در اکثر مطالعات، در موارد گزارش شده، سن بیماران بالاتر از میانسالی بوده است اما بیمار ما یک پسر ۹ ساله بود که از این نظر نیز این مورد با گزارشات قبلی متفاوت و در نوع خود قابل توجه است.

در هیستولوژی پیلوماتریکسوما، سلول‌های شبیح اتوزینوفیلیک، همراه با سلول‌های ماتریکس بازوفیلیک در اطراف دیده می‌شود. مواد کراتوتیک، ملانوفازها و رسوب کلسیم، اغلب در تومورها یافت می‌شوند. یافته‌هایی که پیلوماتریکس کارسینوما را از پیلوماتریکسوما مجزا می‌کنند شامل: سایز بزرگ، نکروز مرکزی، سایتولوژی آتیپیک و ایندکس میتوزی بالا می‌باشد (۱۱-۱۳) که یافته‌های پاتولوژی بیمار ما نیز مشابه موارد گزارش شده قبلی بود.

درمان‌های مختلفی برای این تومور بدخیم پیشنهاد شده است اما هیچ درمانی به جز جراحی وسیع، برای تهاجم موضعی و متاستاز آن به اثبات نرسیده است (۱۴).

بر اساس دانسته‌های ما (بررسی متون و مقالات در بانک‌های اطلاعاتی مختلف)، این سومین مورد از پیلوماتریکس کارسینوما است که از ایران گزارش می‌شود. اولین مورد، توسط ولی‌زاده از انستیتو سرطان دانشگاه تهران

**تقدیر و تشکر**

تهاجم موضعی قرار بگیرد.

این بیماری، تمایل به تهاجم موضعی دارد؛ به خصوص زمانی که به طور ناکامل برداشته شود؛ بنابراین برای کاهش احتمال عود، نیاز به جراحی وسیع تومور و بافت اطراف آن می‌باشد.

بر خود لازم می‌دانیم از زحمات آقای دکتر رامین مردانی و پرسنل بخش پاتولوژی بیمارستان ولی عصر (عج) که در تأیید تشخیص بیماری مساعدت نمودند، سپاسگزاری نماییم.

**منابع:**

- 1- Malherbe A, Chenantais J. Note sur l'epitheliome calcifiedes glandes sebacees. Prog Med. 1880;8:826-8.
2. Forbis R, Jr, Helwig EB. Pilomatrixoma (calcifying epithelioma). Arch Dermatol. 1961; 83(4): 606-18.
- 3- Lopansri S, Mihm MC Jr. Pilomatrix carcinoma or calcifying epitheliocarcinoma of Malherbe: a case report and review of literature. Cancer. 1980; 45(9): 2368-73.
- 4- Bremnes RM, Kvamme JM, Stalsberg H, Jacobsen EA. Pilomatrix carcinoma with multiple metastases: report of a case and review of the literature. Eur J Cancer. 1999; 35(3): 433-37.
- 5- Czerniawska E, Pogrzebielski A, Romanowska-Dixon B. Malherbe's calcifying epithelioma (pilomatrixoma). Klin Oczna. 2011; 113(7-9):274-6.
- 6- Upile T, Jerjes W, Sipaul F, Sandison A, Kafas P, Al-Khawalde M, et al. A patient with ulcerated calcifying epithelioma of Malherbe in the pinna: case report. Head Neck Oncol. 2012; 4(1): 25.
- 7- Hardisson D, Linares MD, Cuevas-Santos J, Contreras F. Pilomatrix carcinoma: a clinicopathologic study of six cases and review of the literature. Am J Dermatopathol. 2001; 23(5):394-401.
- 8- Khammash MR, Todd DJ, Abalkhail A. Concurrent pilomatrix carcinoma and giant pilomatrixoma. Australas J Dermatol 2001; 42(2):120-3.
- 9- Bassarova A, Nesland JM, Sedloev T, Danielsen H, Christova S. Pilomatrix carcinoma with lymph node metastases. J Cutan Pathol. 2004; 31(4):330-5.
- 10- Sau P, Lupton GP, Graham JH. Pilomatrix carcinoma. Cancer. 1993; 71(8):2491-8.
- 11- Niedermeyer HP, Peris K, Hoffer H. Pilomatrix carcinoma with multiple visceral metastases: report of a case. Cancer. 1996; 77(7):1311-4.
- 12- Khan TS, Khan A. Pilomatrixoma and pilomatrix carcinoma deceptively similar but distinct entities. J Pak Med Assoc. 2000; 50(6):197-9.
- 13- Chen KT, Taylor DR Jr. Pilomatrix carcinoma. J Surg Oncol. 1986;33 (2):112-4.
- 14- Jeong IS, Oh BS, Kim SJ, Yun CH, Beom MS, Kim DW. Pilomatrix Carcinoma in the Chest Wall Around an Eloesser Open Window- A case report. Korean J Thorac Cardiovasc Surg. 2011; 44(3): 269-71.
- 15- Valizadeh Y. Pilomatrix carcinoma: a case report and review of medical journals. J Med Counc I.R. Iran. 1994; 13 (2): 152-7. [Persian]
- 16- Omid AA, Tavassolian H, Hashemzadeh S, Bagheri R. Pilomatrix carcinoma with subsequent pulmonary metastases: a case report. Tanaffos. 2006; 5(3 ): 57-60.
- 17- Liu JF, Li B, Liu K. A case with pilomatrix carcinoma. Zhonghua Er Bi Yan Hou Tou Jing Wai Ke Za Zhi. 2012; 47(6): 516-7.
- 18- Karaaslan O, Melih Can M, Ozlem Karatas Silistreli A, Kaan Bedir Y, Caliskan G. Malignant pilomatrixoma arising on the previously irradiated face: case report and literature review. J Cutan Med Surg. 2012; 16(5): 341-3.
- 19- Ghaderi R, Haghghi F. Immunohistochemistry Assessment of P53 Protein in basal cell carcinoma. Iran J Allergy Asthma Immunol. 2005; 4: (4): 167- 71.

## Pilomatrix carcinoma: Third case report from Iran

Reza Ghaderi<sup>1</sup>, Mahmood Zardast<sup>2</sup>, MohammadReza Mofateh<sup>3</sup>,

Pilomatrix carcinoma is a very rare adenexal tumor which originates in the hair matrix cells and is marked by exophytic growing and common local recurrence, but the metastatic potential is limited. It was first described in 1980 by Lopansri and Mihm, and since then about 90 cases have been reported in the literature.

There is no established treatment for the wide local invasion and metastasis of the pilomatrix except wide surgical resection.

The case reported here was a 9-year-old boy with Pilomatrix carcinoma presented with a hard mass on the forehead but with normal overlying skin.

**Key Words:** Pilomatrix carcinoma, Adenexal tumors, Forehead

*Journal of Birjand University of Medical Sciences. 2012; 19 (3):338-343*

*Received: September 20, 2012*

*Accepted: November 14, 2012*

Archive of SID

<sup>1</sup> Associate professor of dermatology, Birjand University of Medical Sciences, Birjand, Iran

<sup>2</sup> Assistant professor of pathology, Birjand University of Medical Sciences, Birjand, Iran

<sup>3</sup> Corresponding author, Assistant professor of ENT, Birjand University of Medical Sciences, Birjand, Iran drmfatfeh@yahoo.com