

Comparison of the diagnostic accuracy of different image processing algorithms in the diagnosis of jawbone defects

Farzaneh Mirhoseini¹, Mehdi Tabrizizadeh², Azadeh Falah-Yakhdani³,
Amin Ansarinia⁴, Monireh Sadoughi⁵

Background and Aim: Intra-bone lesions are common in lesions, among them periapical lesions have a higher incidence. Today, all direct digital imaging systems provide various types of image processing techniques. The purpose of this study is to investigate the effects of different digital image processing techniques on the diagnosis of bony defects.

Materials and Methods: In this experimental study, 50 sheep inferior half-jawbones were used. Lesions were created by round bars with numbers 1/4, 1/2, 1, 2 and 4. Digital images were obtained by edge enhance, sharpening, invert gray scale processing method and unprocessed investigated by two radiologists and in case of disagreement them observers by third observer. The method of recording the results was definitive diagnosis of lesion number 1, misdiagnosis number 2 and possible diagnosis number 3. The results were analyzed by chi-square and Fisher's exact tests.

Results: Percent of diagnostic sensitivity in unprocessed Images (71.8%) and images processed with Sharpen filter (71.4%) were significantly higher than images processed with invert grayscale (68.5%) and edge Enhancer (53%). (p<0.001)

Conclusion: To detect bone lesions, unprocessed and processed digital images with Sharpen filters have higher diagnostic accuracy.

Key Words: Digital Radiography; Image Processing; Bony Defect

Received: July 11, 2018

Accepted: December 11, 2018

Citation Mirhoseini F, Tabrizizadeh M, Falah-Yakhdani A, Ansarinia A, Sadoughi M. [Comparison of the diagnostic accuracy of different image processing algorithms in the diagnosis of jawbone defects]. J Birjand Univ Med Sci. 2019; 26(1):54-63. [Persian]

¹ Department of Oral and Maxillofacial Radiology, School of Dentistry, Shahid Sadoughi University of Medical Sciences, Yazd, Iran

² Department of Endodontics, School of Dentistry, Shahid Sadoughi University of Medical Sciences, Yazd, Iran

³ General Dentist, Yazd, Iran.

⁴ School of Dentistry, Shahid Sadoughi University of Medical Sciences, Yazd, Iran

⁵ **Corresponding author;** Department of Operative Dentistry, School of Dentistry, Shahid Sadoughi University of Medical Sciences, Private Practice, Yazd, Iran

Tel: 03536255881 E-mail: sadoughi_monireh@yahoo.com

مقایسه دقت تشخیصی الگوریتم‌های مختلف پردازش تصویر در تشخیص ضایعات استخوانی فک

فرزانه میرحسینی^۱، مهدی تبریزی‌زاده^۲، آزاده فلاح یخدانی^۳،
امین انصاری‌نیا^۴، منیره صدوقی^۵

چکیده

زمینه و هدف: ضایعات داخل استخوانی، از ضایعات شایع هستند که در بین آنها ضایعات پری‌ایپیکال شیوع بالاتری دارند. امروزه تمام سیستم‌های تصویربرداری مستقیم دیجیتال، انواع مختلفی از تکنیک‌های پردازش تصویر را در دسترس قرار می‌دهند. هدف از این مطالعه، بررسی تأثیر روش‌های مختلف پردازش تصاویر دیجیتال در تشخیص ضایعات استخوانی بود. روش تحقیق: در این مطالعه تجربی، از ۵۰ عدد نیم فک پایین گوسفند استفاده شد. ضایعات با فرزهای گرد با شماره‌های ۱/۴، ۱/۲، ۱، ۲ و ۴ ایجاد شدند. تصاویر دیجیتال به‌دست آمده با روش‌های پردازش Edge enhance، Sharpening و Invert gray scale و به شکل پردازش‌نشده، توسط دو نفر رادیولوژیست و در صورت عدم توافق دو مشاهده‌گر، توسط مشاهده‌گر سوم بررسی شدند. نحوه ثبت نتایج بدین صورت بود که برای تشخیص قطعی ضایعه «نمره ۱»، تشخیص اشتباه «نمره ۲» و تشخیص احتمالی «نمره ۳» در نظر گرفته شد. نتایج توسط آزمون‌های آماری Fisher's Exact و chi-square تجزیه و تحلیل شدند. یافته‌ها: درصد حساسیت تشخیصی در تصاویر بدون پردازش (۷۱/۸٪) و تصاویر پردازش‌شده با فیلتر Sharpen (۷۱/۴٪) به‌طور معنی‌داری بیشتر از تصاویر پردازش‌شده با فیلترهای Invert gray scale (۶۸/۵٪) و Edge enhance (۵۳٪) بود ($P < 0.01$). نتیجه‌گیری: در تشخیص ضایعات استخوانی، تصاویر دیجیتال فاقد پردازش و یا پردازش‌شده با فیلتر Sharpen از دقت تشخیصی بالاتری برخوردارند.

واژه‌های کلیدی: رادیوگرافی دیجیتال؛ پردازش تصویر؛ ضایعه استخوانی

مجله علمی دانشگاه علوم پزشکی بیرجند. ۱۳۹۸؛ ۲۶ (۱): ۵۴-۶۳.

دریافت: ۱۳۹۷/۰۴/۲۰ پذیرش: ۱۳۹۷/۰۹/۲۰

^۱ گروه آموزشی رادیولوژی دهان و فک و صورت، دانشکده دندانپزشکی، دانشگاه علوم پزشکی و خدمات بهداشتی و درمانی شهید صدوقی یزد، یزد، ایران

^۲ گروه آموزشی اندودانتیکس، دانشکده دندانپزشکی، دانشگاه علوم پزشکی و خدمات بهداشتی و شهید صدوقی یزد، یزد، ایران

^۳ دندانپزشک عمومی، یزد، ایران

^۴ دانشکده دندانپزشکی، دانشگاه علوم پزشکی و خدمات بهداشتی و درمانی شهید صدوقی یزد، یزد، ایران

^۵ نویسنده مسؤول؛ دستیار تخصصی گروه دندانپزشکی ترمیمی و زیبایی، دانشگاه علوم پزشکی و خدمات بهداشتی و درمانی شهید صدوقی یزد، یزد، ایران

آدرس: یزد- میدان امام رضا(ع) - ابتدای بلوار دهه فجر - دانشکده دندانپزشکی - بخش ترمیمی و زیبایی

تلفن: ۰۳۵۳۶۲۵۵۸۸۱ شماره: ۰۳۵۳۶۲۵۰۳۴۴ پست الکترونیکی: sadoughi_monireh@yahoo.com

مقدمه

متداول‌ترین روش برای بررسی استخوان پری‌ایپیکال است (۸).

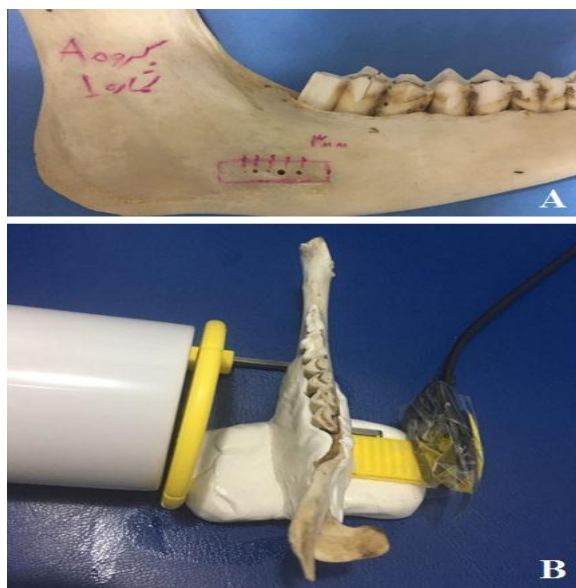
افزایش دقت سیستم‌های رادیوگرافی برای تشخیص سریع‌تر ضایعات موجود در فک نیاز است. بدین‌منظور همکاری بین دندانپزشکان، محققین و شرکت‌های سازنده وسایل پزشکی منجر به ساخت سیستم‌های جدید رادیوگرافی شده است که رادیوگرافی دیجیتال یکی از آنهاست (۲). ظهور تصویربرداری دیجیتال، تحولی در رادیوگرافی ایجاد کرد (۷). رادیوگرافی دیجیتال در اواسط سال ۱۹۸۰، زمانی که اولین گیرنده دیجیتال اشعه ایکس دندانپزشکی توسط Francis Mine معرفی شد، به وجود آمد (۱۰). در دو دهه گذشته، گرافی دیجیتال به‌عنوان جایگزین گرافی معمولی مورد قبول واقع شده است. این جایگزینی سبب تغییراتی در تفسیر تصاویر رادیوگرافی شده است (۱۱). این پذیرش رادیوگرافی دیجیتال، دلایل گوناگونی از جمله: کاهش تابش اشعه به بیمار، آماده‌سازی سریع تصویر (به‌دلیل عدم نیاز به ظهور و ثبوت)، توانایی آرشیوکردن تصاویر و به اشتراک‌گذاشتن آنها و توانایی دستکاری تصاویر (۵) دارد. رادیوگرافی دیجیتال و آنالیزهای کامپیوتری مرتبط با آن، امکان اندازه‌گیری ضایعات پری‌ایپیکال را فراهم می‌کنند و همبستگی بین تصاویر مختلف در دوره‌های پیگیری درمان را فراهم می‌آورند (۹).

تصویربرداری دیجیتال قابلیت پردازش تصویر با امکان پردازش کمی و کیفی تراکم استخوان، بهبود دانسیته، کنتراست، وارونگی درجه خاکستری، رنگ کاذب و سه‌بعدی کاذب را فراهم می‌کند (۱۰، ۱). پردازش تصویر یعنی هر روشی که در جهت بهبود، بازسازی و تجزیه و تحلیل تصاویر به کار رود و یا هر روشی که سبب تغییر در تصاویر دیجیتال شود. هدف از پردازش تصویر، ایجاد تصاویری است که درک بصری اطلاعات موجود را مشهودتر می‌کنند. در پردازش تصویر برای اهداف مختلف، تنظیمات متفاوتی روی ویژگی‌های تصویر اعمال می‌شود. با وجود گزارش‌های

تغییر تراکم استخوان، بارزترین ویژگی پیشرفت یا ازبین‌رفتن التهاب پری‌ایپیکال است (۱). تشخیص زودهنگام ضایعه می‌تواند باعث تسریع شروع درمان و جلوگیری از گسترش بیماری گردد؛ از طرف دیگر عدم تشخیص ضایعه موجود و یا تشخیص مثبت کاذب در مورد نیز می‌تواند سبب بروز مشکلاتی شود (۲). هر چند ارزیابی‌های هیستوپاتولوژی می‌تواند به‌عنوان مرجع استاندارد در مورد تشخیص حضور یا عدم حضور ضایعه پری‌ایپیکال باشد، ولی این مسئله از نظر عملی امکان‌پذیر نیست (۳)؛ بنابراین معاینه بالینی و رادیوگرافی پری‌ایپیکال، ابزارهای تشخیصی استاندارد برای ارزیابی ضایعات پری‌ایپیکال هستند (۴). در ارزیابی بالینی نواحی پری‌ایپیکال، عدم وجود علائم بالینی ممکن است گمراه‌کننده باشد و منجر به نتایج منفی کاذب شود. پس شرایط پری‌ایپیکال به‌طور عمده توسط رادیوگرافی ارزیابی می‌شوند (۵). همچنین برای تشخیص بیماری‌های پرودنتال، طرح درمان، درمان‌های نگهدارنده، پیش‌آگهی و موفقیت و شکست درمان بیماری‌های پرودنتال و بررسی ناحیه توسط رادیوگرافی پری‌ایپیکال ضروری است (۷، ۶، ۱).

توانایی شناسایی یک ضایعه پری‌ایپیکال در رادیوگرافی نه‌تنها به اندازه ضایعه بستگی دارد، بلکه به درگیری استخوان کورتیکال، زاویه اشعه، محل ضایعه، پردازش‌های مختلف رادیوگرافی و ترکیب بافت‌های مینرالیزه نیز بستگی دارد (۸). البته رادیوگرافی‌ها یکسری محدودیت‌هایی دارند که محدودیت آنها به‌دلیل شرایط آناتومیک، اشکالات هندسی و دوبعدی بودن تصاویر است (۹). محدودیت دیگری که در ارتباط با تصاویر رادیوگرافی وجود دارد، این است که ضایعات استخوانی زمانی در تصاویر رادیوگرافی قابل مشاهده هستند که تحلیل در استخوان کورتیکال اتفاق بیفتد (۸) و یا در رادیوگرافی معمولی، حدود ۳۰ درصد تغییر در مواد معدنی برای تشخیص ضایعه توسط چشم انسان ضروری است (۱). با همه محدودیت‌ها، باز هم تصاویر رادیوگرافی داخل دهانی

بود که تنها فرد عمل کننده از ترتیب و فاصله آنها مطلع بود. استخوان‌های فک پایین برای بازسازی بافت نرم، توسط یک خمیر سیلیکونی پوشانده شد و برای انجام تصویربرداری بر روی یک پایه به ضخامت ۲cm قرار گرفت. فاصله بین فک پایین و منبع تولید اشعه ۴/۵ cm و فاصله بین فک پایین و فیلم ۲/۵ cm بود (شکل ۱).



شکل ۱- (A) ضایعات ایجادشده در نیم فک پایین، (B) نحوه گرفتن تصاویر دیجیتال از نیم فک پایین

تصاویر رادیوگرافی دیجیتال به روش موازی توسط دستگاه داخل دهانی Kavodental, Bibrach, Germany) با شرایط ۷۰ KVP، ۷ MA، زمان ۰/۱۵ ثانیه و با گیرنده EZ SENSOR 1/5 (Watech, Korea) گرفته شدند و بلافاصله بر روی مانیتور کامپیوتر مشاهده و با فرمت JPG ذخیره شدند. سپس این تصاویر توسط حافظه جانبی به کامپیوتر دیگری منتقل شد و با استفاده از نرم افزار IMAGE J پردازش‌های Sharpening, Edge enhance و Invert gray scale بر روی رادیوگرافی‌ها انجام شد (شکل ۲).

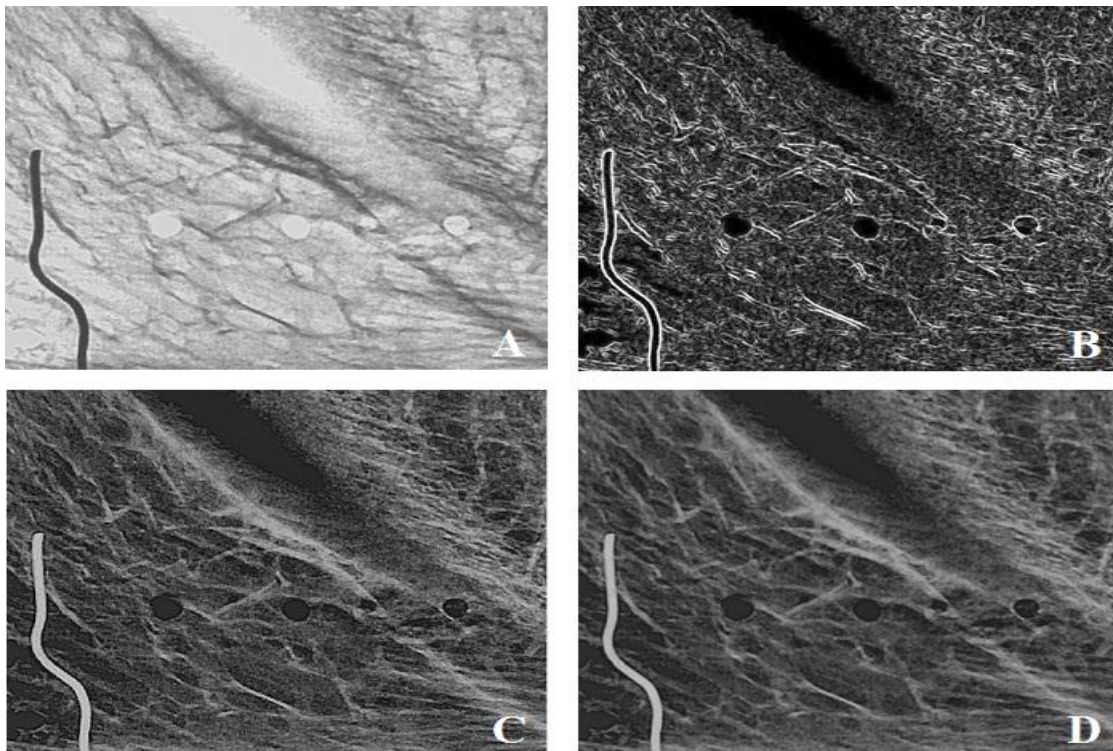
متفاوتی که در مورد وضوح تصاویر دیجیتالی وجود دارد، دیجیتالی شدن، فرصتی برای پردازش تصویر ایجاد می‌کند که می‌تواند کیفیت تصویر را بهبود بخشد (۱۰).

بهترین روش برای ارزیابی یک روش رادیوگرافی جدید، مقایسه توانایی آن روش در نشان دادن تغییرات پاتولوژیک نسبت به روش‌های معمولی است که در کلینیک، این روش به علل اخلاقی امکان پذیر نمی‌باشد (۱۱). بنابراین هدف از مطالعه حاضر، مقایسه دقت تشخیصی الگوریتم‌های مختلف پردازش تصویر در تشخیص ضایعات استخوانی ایجادشده بر روی استخوان نیم فک پایین گوسفند در شرایط آزمایشگاهی بود.

روش تحقیق

این مطالعه تجربی به صورت in vitro بر روی ۵۰ عدد استخوان نیم فک پایین گوسفند انجام شد. نمونه‌ها برای تمیز کردن بافت‌های نرم، با الواتور پریوست دبریدمان شدند و به منظور کنترل عفونت در هیپوکلرید سدیم ۵درصد قرار گرفتند.

برای ایجاد ضایعات استخوانی، در قسمت خلفی استخوان نیم فک پایین گوسفند توسط فرز گرد توربین با شماره‌های ۱/۴، ۱/۲، ۱، ۲ و ۴ و به ترتیب با قطرهای ۰/۵، ۰/۶، ۰/۷، ۱ و ۱/۴ میلی‌متر در ناحیه باکال استخوان به عمقی معادل محل اتصال استخوان کورتیکال و اسفنجی (با توجه به ضخامت استخوان کورتیکال که از محل مقطع استخوان مشخص و قابل اندازه‌گیری بود و احساس تغییر تراکم استخوان در حین تراش توسط فرز)، حفراتی به قطرهای معادل قطر فرز‌های بیان شده و در راستای یک خط مستقیم ایجاد شدند (شکل ۱). قبل از تهیه تصویر رادیوگرافی، در محل شروع ایجاد حفرات، یک میله فلزی قرار داده شد تا راهنمایی برای مشاهده حفرات باشد. برای مشاهده تصاویر، به صورت تصادفی نمونه‌ها به ۵ گروه ۱۰ تایی تقسیم شدند. در هر گروه ترتیب و فاصله ایجاد ضایعات با گروه دیگر متفاوت



شکل ۲- تصویر رادیوگرافی ضایعات ایجادشده در استخوان با اعمال الگوریتم‌های: (A B Invert (C Edge Sharp (D بدون تغییر

ضریب ICC (Inter Class Correlation) استفاده شد. مقدار این ضریب اگر در محدوده (-) قرار گیرد، یعنی پاسخ مشاهده‌کنندگان بر خلاف یکدیگر است؛ اگر در محدوده (+) قرار گیرد، یعنی پاسخ‌ها هیچ ربطی با یکدیگر ندارند و اگر در محدوده (+) قرار گیرد، یعنی پاسخ‌ها با یکدیگر توافق دارند. هر چه این عدد بیشتر باشد، نشان‌دهنده توافق بهتر مشاهده‌کنندگان است

داده‌های به دست آمده، پس از ورود به نرم‌افزار SPSS (ویرایش ۱۷) توسط آزمون‌های آماری chi-square و Fisher's exact (برای بررسی توافق) مورد تجزیه و تحلیل قرار گرفتند. این مقاله برگرفته از پایان‌نامه دانشجویی به شماره ۸۲۵ مصوب شورای پژوهشی دانشکده دندانپزشکی شهید صدوقی یزد می‌باشد. همچنین تأییدیه کمیته اخلاق در پژوهش، در دانشگاه مذکور با شماره IR.SSU.REC.1396.45 برای این مطالعه اخذ گردید.

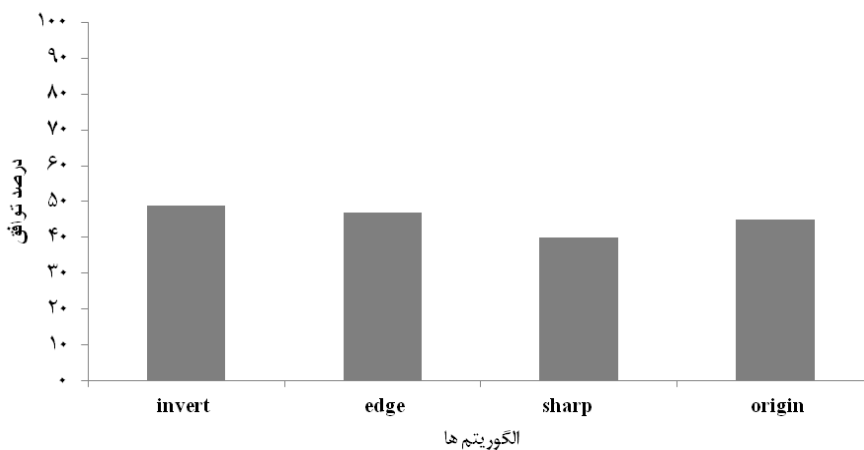
با احتساب رادیوگرافی اولیه، در مجموع ۴ رادیوگرافی (در کل ۲۰۰ رادیوگرافی) از هر ناحیه اپیکال وجود داشت. ارزیابی بر روی مانیتور ۱۹ اینچ Samsung (Samsung company, Korea) با رزولوشن ۱۰۲۴×۷۶۸ پیکسل، تحت شرایط استاندارد و بدون دستکاری کنتراست و روشنایی، توسط دو نفر مشاهده‌کننده و در مواردی که بین دو مشاهده‌گر توافق وجود نداشت، توسط مشاهده‌گر سوم مورد بررسی قرار گرفتند. لازم به ذکر است که تصاویر به صورت تصادفی و بدون آگاهی مشاهده‌کنندگان از ترتیب و فاصله ضایعات نمایش داده شدند. نظر مشاهده‌کنندگان در مورد وجود یا عدم وجود ضایعه استخوانی با مقیاس‌های (۱) ضایعه قطعاً وجود دارد، (۲) ضایعه قطعاً وجود ندارد و (۳) در مورد وجود یا عدم وجود ضایعه اطمینان نیست، در چک‌لیست ثبت شدند و در صورت عدم تطابق پاسخ دو مشاهده‌گر، از پاسخ مشاهده‌گر سوم به‌عنوان تشخیص نهایی استفاده شد. در این مطالعه برای بررسی توافق مشاهده‌کنندگان، از

یافته‌ها

و پایین‌ترین حساسیت مربوط به الگوریتم Edge (۳۴/۷٪) بود. در مورد فرز اندازه ۱/۲، بالاترین میزان حساسیت مربوط به الگوریتم Sharp و Original (۴۲/۹٪) و پایین‌ترین حساسیت مربوط به الگوریتم Edge (۳۴٪) بود. در مورد فرز اندازه یک، بالاترین میزان حساسیت مربوط به الگوریتم Original (۸۷/۸٪) و پایین‌ترین میزان حساسیت مربوط به الگوریتم Edge (۶۸٪) بود. در مورد فرز اندازه ۲، بالاترین میزان حساسیت مربوط به الگوریتم Original (۹۳/۹٪) و پایین‌ترین حساسیت مربوط به الگوریتم Edge (۶۲٪) بود. در مورد فرز اندازه ۴، بالاترین میزان حساسیت مربوط به الگوریتم Sharp (۹۰٪) و Original (۸۹/۶٪) و پایین‌ترین حساسیت مربوط به الگوریتم Edge (۶۲٪) بود (جدول ۱).

نتایج نشان داد که میزان توافق بین مشاهده‌کنندگان در تشخیص ضایعات استخوانی توسط الگوریتم‌های مختلف پردازش تصویر خوب بود. بالاترین درصد توافق بین مشاهده‌کنندگان مربوط به الگوریتم Invert (۴۹٪) و پایین‌ترین میزان مربوط به الگوریتم Sharp (۴۰٪) بود (نمودار ۱). در مجموع در الگوریتم Invert ۳ مورد (۰/۸٪)، در الگوریتم Edge یک مورد (۰/۴٪)، در الگوریتم Sharp ۵ مورد (۲٪) و در وضعیت تصویر بدون تغییر ۵ مورد (۲٪) نتیجه مشخص نبود.

حساسیت تشخیصی مشاهده‌گرها در مورد الگوریتم‌ها و اندازه‌های مختلف فرز بدین شرح بود: در مورد فرز اندازه ۱/۴ بالاترین میزان حساسیت مربوط به الگوریتم Sharp (۴۷/۸٪)



نمودار ۱- درصد توافق بین پاسخ مشاهده‌کنندگان به متغیرها

جدول ۱- مقایسه درصد حساسیت تشخیصی الگوریتم‌های مختلف پردازش تصویر در اندازه‌های مختلف فرز

الگوریتم				اندازه فرز
Origin	Sharp	Edge	Invert	
۴۶٪	۴۷/۹٪	۳۴/۷٪	۴۶٪	۱/۴
۴۲/۹٪	۴۲/۹٪	۳۴٪	۴۰/۸٪	۱/۲
۸۷/۸٪	۸۴٪	۶۶٪	۸۲٪	۱
۹۳/۹٪	۹۱/۷٪	۶۸٪	۸۷/۸٪	۲
۸۹/۶٪	۹۰٪	۶۲٪	۸۶٪	۴
۷۱/۸٪	۷۱/۴٪	۵۳٪	۶۸/۵٪	میانگین درصد

تصویربرداری دیجیتال معمولی و سیستم Colour coding خوب گزارش کردند، هم‌سو می‌باشد.

در این مطالعه، حساسیت تشخیصی در وضعیت تصویر بدون تغییر (Original) و در الگوریتم Sharp، با نتایج حاصل از مطالعه Scaf و همکاران (۲۰۰۷) که به مطالعه تصاویر دیجیتال در وضعیت بدون تغییر و الگوریتم Invert در تشخیص بیماری پرپودنتال پرداختند (۱۵)، هم‌سو می‌باشد؛ چرا که در مطالعه آنها تفاوت معنی‌داری بین دو حالت ذکر شده تصاویر دیجیتال در تشخیص بیماری پرپودنتال گزارش نشد. البته در مطالعه حاضر حساسیت تشخیصی در وضعیت تصویر بدون تغییر بالاتر از الگوریتم Invert گزارش شد که شاید بتوان دلیل بالابودن حساسیت تشخیصی در تصویر Original را به غیرآشنا بودن چشم مشاهده‌گر با تصاویر پردازش شده نسبت داد.

در مطالعه حاضر، حساسیت تشخیصی با فرزهای گرد با اندازه‌های بزرگتر (۱ و ۲ و ۴)، در تمامی الگوریتم‌ها بیشتر از حساسیت در مورد فرزهای گرد اندازه‌های کوچکتر (۱/۴ و ۱/۲) بود. این مسئله می‌تواند به دلیل همپوشانی^۲ تراکول‌های استخوانی و مشابهت اندازه ضایعات کوچکتر با فضای مغز استخوانی باشد که می‌تواند باعث مخفی شدن ضایعات شود. نتایج بیان شده، با نتایج حاصل از مطالعه فرهادی و همکاران که دقت تشخیصی رادیوگرافی دیجیتال پری‌ایپیکال را در مورد فایل‌های کوچکتر اندودنتیک در نواحی نزدیک‌تر به نوک ریشه کمتر از فایل‌های بزرگتر گزارش کردند (۱۶)، مشابه می‌باشد. Pati و همکاران نیز در مطالعه خود حساسیت تشخیصی بالاتری را در مورد فرزهای اندازه بزرگ‌تر در مقایسه با فرزهای با اندازه‌های کوچک‌تر گزارش کردند (۱۱) که نتایج این مطالعه نیز با نتایج مطالعه حاضر هم‌سو می‌باشد. در مطالعه‌ای که در سال ۲۰۱۰ توسط Kamburoglu و همکاران بر روی ۶۳ دندان پرمولر کشیده شده مندیبل انجام شد، حضور یا عدم حضور شکستگی عمودی ریشه، توسط

به طور کلی حساسیت تشخیصی در وضعیت Original (۷۱/۸٪) و در الگوریتم Sharp (۷۱/۴٪) بالاترین مقدار بود و کمترین حساسیت مربوط به الگوریتم Edge (۵۳٪) بود. همچنین در تمامی الگوریتم‌ها حساسیت تشخیصی ضایعات ایجاد شده با فرز اندازه ۲ بیشترین میزان و در رتبه دوم و با فاصله اندک فرز اندازه ۴ بالاترین مقادیر را داشت؛ فرز اندازه ۱/۲ نیز کمترین میزان حساسیت را داشت. تمامی موارد تفاوت الگوریتم‌های مختلف و اندازه‌های متفاوت فرز در حساسیت تشخیصی از لحاظ آماری معنی‌دار بود ($P < 0.001$).

بحث

تشخیص زودرس یک ضایعه می‌تواند باعث تسریع شروع درمان و جلوگیری از گسترش بیماری گردد. رادیوگرافی، یک ابزار تشخیصی مفید برای ارزیابی ضایعات استخوانی‌ای است که به آسانی در شرایط بالینی قابل مشاهده نیستند. رادیوگرافی دیجیتال، یک روش تشخیصی به نسبت جدید است که در حوزه دندانپزشکی استفاده گسترده یافته است. بر طبق نظر بسیاری از محققان، رادیوگرافی دیجیتال در مقایسه با رادیوگرافی معمولی خصوصیات مطلوب زیادی در روند تشخیص دارد. یکی از این خصوصیات مطلوب، قابلیت استفاده از فیلترهای بهبود تصویر متفاوت^۱ است که به تشخیص دقیق‌تر در دندانپزشکی کمک می‌کند (۱۳، ۱۲).

قابل اعتمادترین روش برای ارزیابی یک سیستم تصویربرداری، مقایسه توانایی آن در تشخیص ضایعات پاتولوژیک با شرایط واقعی است. در شرایط کلینیکی، این امر به دلایل اخلاقی امکان‌پذیر نیست (۱۴).

در مطالعه حاضر توافق بین مشاهده‌گرها که توسط ضریب ICC سنجیده شد، در مورد الگوریتم‌های مختلف پردازش تصویر خوب گزارش گردید (بین ۴۹٪ تا ۴۰٪). این نتیجه با نتایج حاصل از مطالعه Pati و همکاران (۱۱) که توافق بین مشاهده‌گرها را در مورد روش‌های مختلف

² Superimpose

¹ Enhancement filters

ضایعات استخوانی بیشتر می‌شد، احتمال تشخیص ضایعه افزایش پیدا می‌کرد (۱۸). تمامی نتایج به‌دست‌آمده در این مطالعه با نتایج مطالعه حاضر هم‌سو می‌باشد.

در مطالعات زیادی روش‌های بهبود تصویر (Image enhancement techniques) برای بهبود دقت تشخیصی تصاویر مورد استفاده قرار گرفته است؛ هر چند نتایج این مطالعات یکسان نیستند. متغیرهای زیادی در ارتباط با خواندن و تفسیر تصاویر رادیوگرافی وجود دارد که بر روی دقت تشخیصی ضایعات استخوانی اثر دارند. Vander stelt محدودیت‌های متعددی را که بر روی تفسیر تصاویر اثر می‌گذارند، برشمرد. از جمله آن‌ها می‌توان به محدودیت‌های مربوط به چشم انسان، توهم‌های بینایی^۱ و خطاهایی که می‌تواند به دلیل انتظارات بر طبق دانش قبلی رخ دهد، نام برد. این فاکتورها می‌توانند منجر به تشخیص نادرست تصاویر، حتی با وجود تلاش برای تصادفی کردن تصاویر ارائه‌شده شوند (۱۹).

نتیجه‌گیری

بر اساس نتایج مطالعه می‌توان گفت که پردازش در تصاویر پری‌اپیکال دیجیتال تأثیر زیادی بر حساسیت تشخیصی در ضایعات استخوانی ندارد؛ چرا که بالاترین حساسیت تشخیصی در وضعیت تصویر بدون تغییر و با مقداری مساوی در وضعیت پردازش شده Sharpening (۷۱/۸) گزارش شد و کمترین حساسیت تشخیصی در وضعیت پردازش‌شده Edge (۵۳٪) مشاهده شد. حساسیت تشخیصی در تمامی الگوریتم‌ها در مورد فرزهای با اندازه‌های بزرگ‌تر (۲ و ۴) بیشتر از فرزهای با اندازه‌های کوچکتر (۱/۴، ۱/۲ و ۱) بود.

پیشنهاد می‌شود که مطالعات دیگری برای مقایسه الگوریتم‌های مختلف پردازش تصویر در مورد ضایعات ایجادشده به روش شیمیایی و مقایسه آن با مطالعه حاضر انجام شود؛ زیرا احتمالاً در ضایعات ایجادشده به روش

روش‌های مختلف بهبود تصویر به‌کارگرفته‌شده در تصویربرداری دیجیتال تهیه‌شده با سنسور CCD (Charge coupled device) که شامل الگوریتم‌های Reverse contrast، Zoom-in، Sharpening و Pseudo-3D و همچنین تصویر بدون تغییر بود، توسط سه مشاهده‌گر مورد بررسی قرار گرفت. نتیجه حاصل از این مطالعه حاکی از آن بود که تفاوت قابل ملاحظه‌ای بین الگوریتم‌های مختلف بهبود تصویر و نیز تصویر بدون تغییر در تشخیص شکستگی عمودی ریشه وجود ندارد. در این مطالعه توافق بین مشاهده‌گرها طبق ضریب کاپا، ۰/۳۹۹-۰/۱۰۹ گزارش شد (۱۷). در مطالعه حاضر، طبق ضریب ICC توافق بین مشاهده‌گرها در مورد الگوریتم‌های مختلف بین ۰/۴۹-۰/۴ گزارش شد که نسبت به مطالعه Kamburoglu و همکاران توافق بالاتری بین مشاهده‌گرها وجود داشت. همچنین بر خلاف مطالعه Kamburoglu و همکاران، در مطالعه حاضر تفاوت بین الگوریتم‌های مختلف پردازش تصویر در حساسیت تشخیصی از لحاظ آماری معنی‌دار بود ($P < 0/001$) که این تفاوت را می‌توان به تفاوت در روش کار دو مطالعه نسبت داد.

در مطالعه‌ای که محققان و همکاران در سال ۲۰۱۶ بر روی ۸ عدد نیم فک پایین گوسفند انجام دادند، ضایعاتی با فرز گرد با عمق‌های ۰/۵، ۱، ۱/۵، ۲، ۲/۵، ۳، ۴، و ۵ میلی‌متر ایجاد شدند. تصاویر دیجیتال به‌دست‌آمده از ۸ نیم فک با روش‌های پردازش Negative، Sharpen و 3D Embossed و به شکل پردازش‌نشده توسط دو رادیولوژیست بررسی شدند. طبق نتایج به‌دست‌آمده، شانس تشخیص درست‌تر در تصاویر بدون پردازش و تصاویر پردازش‌شده با فیلترهای Negative و Sharpen به‌طور معنی‌داری بیشتر از تصاویر پردازش‌شده با فیلتر 3D Embossed بود؛ اما دقت تشخیصی در تصاویر پردازش‌نشده و تصاویر پردازش‌شده با فیلترهای Sharpen و Negative تفاوتی با هم نداشت. همچنین هرچه عمق

¹ Optical illusions

شیمیایی به دلیل واضح نبودن حدود تراش، نتایج متفاوت قددرانی نمایند. خواهد بود

تضاد منافع:

نویسندگان مقاله اعلام می‌دارند که هیچ‌گونه تضاد منافی در پژوهش حاضر وجود ندارد.

تقدیر و تشکر

نویسندگان این مقاله بر خود لازم می‌دانند از پرسنل بخش رادیولوژی برای همکاری در انجام این پژوهش،

منابع:

- 1- Soğur E, Baksı BG, Gröndahl HG, Sen BH. Pixel intensity and fractal dimension of periapical lesions visually indiscernible in radiographs. *J Endod.* 2013; 39(1): 16-9.
- 2- Tabrizizadeh M, Abrisham SM, Yazdani E. The accuracy comparison of direct digital radiography (DDR) and conventional radiography in detecting chemically created lesions. *J Dent Sch Shahid Beheshti Univ Med Sci.* 2011; 29(1): 55-61.[Persian]
- 3- Davies A, Mannocci F, Mitchell P, Andiappan M, Patel S. The detection of periapical pathoses in root filled teeth using single and parallax periapical radiographs versus cone beam computed tomography - a clinical study. *Int Endod J.* 2015; 48(6): 582-92.
- 4- Shahbazian M, Vandewoude C, Wyatt J, Jacobs R. Comparative assessment of periapical radiography and CBCT imaging for radiodiagnostics in the posterior maxilla. *Odontology.* 2015; 103(1): 97-104.
- 5- Tarcin B, Gumru B, Iriboz E, Turkeydin DE, Ovecoglu HS. Radiologic Assessment of Periapical Health: Comparison of 3 Different Index Systems. *J Endod.* 2015; 41(11): 1834-8.
- 6- Aoki EM, Abdala-Junior R, de Oliveira JX, Arita ES, Cortes AR. Reliability and Reproducibility of Manual and Automated Volumetric Measurements of Periapical Lesions. *J Endod.* 2015; 41(9): 1555-9.
- 7- ShamlouMahmoudi N, Safi Y, Ansari H, Afshari S. Comparison of Digital and Conventional Radiography In Evaluating Horizontal Alveolar Bone Loss. *Zahedan J Res Med Sci.* 2009; 11(2): 49-56.[Persian]
- 8- Jorge EG, Tanomaru-Filho M, Guerreiro-Tanomaru JM, Reis JM, Spin-Neto R, Goncalves M. Periapical repair following endodontic surgery: two- and three-dimensional imaging evaluation methods. *Braz Dent J.* 2015; 26(1): 69-74.
- 9- Miguens SA Jr, Veeck EB, Fontanella VR, da Costa NP. A comparison between panoramic digital and digitized images to detect simulated periapical lesions using radiographic subtraction. *J Endod.* 2008; 34(12): 1500-3.
- 10- Malleshi SN, Mahima VG, Raina A, Patil K. A Subjective Assessment of Perceived Clarity of Indirect Digital Images and Processed Digital Images with Conventional Intra-oral Periapical Radiographs. *J Clin Diagn Res.* 2013; 7(8): 1793-6.
- 11- Pati AR, Mubeen VK, Bhuyan SK, PANiGRAhi RG, PRiyADARShini SR, MiSRA S, et al. A comparative study on diagnostic accuracy of colour coded digital images, direct digital images and conventional radiographs for periapical lesions - an in vitro study. *J Clin Diagn Res.* 2014; 8(11): ZC55-9.
- 12- Li G, Engström PE, Nasström K, Lü ZY, Sanderink G, Welander U. Marginal bone levels measured in film and digital radiographs corrected for attenuation and visual response: an in vivo study. *Dentomaxillofac Radiol.* 2007; 36(1): 7-11.
- 13- Kaepler G, Vogel A, Axmann-Krcmar D. Intra-oral storage phosphor and conventional radiography in the assessment of alveolar bone structures. *Dentomaxillofac Radiol.* 2000; 29(6): 362-7.
- 14- Kullendorff B, Petersson K, Rohlin M. Direct digital radiography for the detection of periapical bone lesions: a clinical study. *Endod Dent Traumatol.* 1997; 13(4): 183-9.

- 15- Scaf G, Morihisa O, Loffredo Lde C. Comparison between inverted and unprocessed digitized radiographic imaging in periodontal bone loss measurements. *J Appl Oral Sci.* 2007; 15(6): 492-4.
- 16- Farhadi N, Shokraneh A, Mehdizadeh M. Effect of contrast inversion enhancement on the accuracy of endodontic file length determination in digital radiography. *J Clin Diagn Res.* 2015; 9(5): ZC102-5.
- 17- Kamburoğlu K, Murat S, Pehlivan SY. The effects of digital image enhancement on the detection of vertical root fracture. *Dent Traumatol.* 2010; 26(1): 47-51.
- 18- Akbari H. Comparison of the diagnostic accuracy of different image processing techniques for detection of bony lesions in indirect digital radiography [dissertation]. Ahvaz: Jundishapur University of Medical Sciences; 2016. [Persian]
- 19- Paurazas SB, Geist JR, Pink FE, Hoen MM, Steiman HR. Comparison of diagnostic accuracy of digital imaging by using CCD and CMOS-APS sensors with E-speed film in the detection of periapical bony lesions. *Oral Surg Oral Med Oral Pathol Oral Radiol Endod.* 2000; 89(3): 356-62.