



Original Article

## Microscopic examination of the effect of bromelain on the healing of tooth extraction sockets in an animal model

Somaye Salari Seddigh<sup>1</sup>, Fateme Daneshdar<sup>2</sup>, Alireza Tavasoli<sup>3</sup>, Mostafa Sadeghi<sup>4</sup>,  
Elham Hakimzadeh<sup>5</sup>, Iman Fatemi<sup>6</sup>

### ABSTRACT

**Background and Aims:** Bromelain is a substance derived from pineapple and has antioxidant, anti-inflammatory, and analgesic effects. This study aimed to investigate the effect of bromelain on the healing of tooth extraction sockets in an animal model.

**Materials and Methods:** This experimental study was performed on 24 male rats. After anesthesia, the first maxillary molar tooth was extracted with minimal damage using a hemostat. The rats were randomly divided into two groups, namely control and bromelain. In the bromelain group, the rats were orally administered by gavage with a 500 mg dose of bromelain that was dissolved in water twice a day for 2 days, while the control group received no medications. On the 3<sup>rd</sup> and 10<sup>th</sup> days after the surgery, 6 rats were killed per group each day. Afterward, the maxillae of rats were removed and slides were prepared from their dental sockets. The slides were examined by light microscope for histopathological variables (mean of macrophages, fibroblasts, lymphocytes, neutrophils; granulation tissue extent and angiogenesis and bone cells).

**Results:** The results showed that the angiogenesis and granulation tissue extent increased significantly in the bromelain group, compared to the control group, on the 3<sup>rd</sup> day ( $P < 0.05$ ). Also, bromelain administration significantly increase the the number of fibroblasts ( $P < 0.01$ ), granulation tissue extent ( $P < 0.05$ ) and angiogenesis ( $P < 0.05$ ) in 3<sup>rd</sup> day of the experiment in comparison with the 10<sup>th</sup> day.

**Conclusion:** The results of the present study showed that bromelain accelerates the process of wound healing after tooth extraction.

**Keywords:** Bromelain, Extraction, Socket



**Citation:** Salari Seddigh S, Daneshdar F, Tavasoli A, Sadeghi M, Hakimzadeh E, Fatemi I. [Microscopic examination of the effect of bromelain on the healing of tooth extraction sockets in an animal model]. J Birjand Univ Med Sci. 2021; 28(2): 139-146. [Persian]

**DOI** <http://doi.org/10.32592/JBirjandUnivMedSci.2021.28.2.104>

**Received:** July 22, 2020

**Accepted:** March 8, 2021

<sup>1</sup> Department of Periodontology, School of Dentistry, Rafsanjan University of Medical Sciences, Rafsanjan, Iran

<sup>2</sup> Dental Student, Student Research Committee, School of Dentistry, Rafsanjan University of Medical Sciences, Rafsanjan, Iran

<sup>3</sup> Department of Pathology, School of Medicine, Fasa University of Medical Sciences, Fasa, Iran

<sup>4</sup> Department of Restorative Dentistry, School of Dentistry, Rafsanjan University of Medical Sciences, Rafsanjan, Iran

<sup>5</sup> Physiology-Pharmacology Research Center, Research Institute of Basic Medical Sciences, Rafsanjan University of Medical Sciences, Rafsanjan, Iran

<sup>6</sup> Research Centre of Tropical and Infectious Diseases, Kerman University of Medical Sciences, Kerman, Iran

**Corresponding author:** Research Centre of Tropical and Infectious Diseases, Kerman University of Medical Sciences, Kerman, Iran  
Tel: +9891334341737 Fax: +983432112794 E-mail: [imanfatemi@gmail.com](mailto:imanfatemi@gmail.com)

## بررسی میکروسکوپی اثر بروملین بر ترمیم حفره دندان کشیده شده در مدل حیوانی

سمیه سالاری صدیق<sup>۱</sup>، فاطمه دانشدار<sup>۲</sup>، علیرضا توسلی<sup>۳</sup>، مصطفی صادقی<sup>۴</sup>، الهام حکیمی زاده<sup>۵</sup>، ایمان فاطمی<sup>۶</sup>

### چکیده

زمینه و هدف: بروملین ماده‌ای است که از آناناس به دست می‌آید و دارای اثرات آنتی‌اکسیدانی، ضد التهابی و ضد دردی می‌باشد. این مطالعه با هدف بررسی تأثیر بروملین بر روند ترمیم حفره دندان کشیده شده در مدل حیوانی صورت گرفت. روش تحقیق: این مطالعه تجربی بر روی ۲۴ سر موش صحرایی نر انجام شد. پس از بیهوشی، با سوزن گیر، دندان مولر اول بالای یک طرف همه موش‌ها با حداقل آسیب خارج شد. موش‌ها به صورت تصادفی به دو گروه کنترل و بروملین تقسیم شدند و سپس در گروه بروملین، بروملین به میزان ۵۰۰ میلی‌گرم که با آب به صورت محلول درآمده بود، دو بار در روز به مدت دو روز به موش‌ها گاوژ شد. در گروه کنترل دارویی به موش‌ها داده نشد. در هر یک از روزهای سوم و دهم پس از جراحی شش موش از هر گروه کشته شد. سپس فک بالای موش‌ها جدا شد و از حفره دندانی آن‌ها لام تهیه گردید. لام‌ها توسط میکروسکوپ نوری از نظر متغیرهای هیستوپاتولوژی (میانگین ماکروفاژها، فیبروبلاست‌ها، لنفوسیت‌ها، نوتروفیل‌ها؛ وسعت بافت گرانولاسیون و میزان آنژیوژنز و سلول‌های استخوانی) مورد بررسی قرار گرفتند.

یافته‌ها: نتایج نشان داد، در روز سوم و دهم میزان آنژیوژنز ( $P < 0/05$ ) و وسعت بافت گرانولاسیون ( $P < 0/05$ ) در گروه بروملین به طور معناداری ( $P < 0/05$ ) نسبت به گروه کنترل افزایش داشت. همچنین تجویز بروملین باعث افزایش معنی‌دار تعداد فیبروبلاست‌ها ( $P < 0/01$ )، وسعت بافت گرانولاسیون ( $P < 0/05$ ) و میزان آنژیوژنز ( $P < 0/05$ ) روز دهم نسبت به روز سوم مطالعه می‌شود. نتیجه‌گیری: نتایج مطالعه حاضر این احتمال را نشان داد که بروملین روند ترمیم زخم بعد از کشیدن دندان را تسریع می‌بخشد.

واژه‌های کلیدی: بروملین، حفره دندان، کشیدن دندان

مجله علمی دانشگاه علوم پزشکی بیرجند. ۱۴۰۰؛ ۲۸(۲): ۱۳۹-۱۴۶.

دریافت: ۱۳۹۹/۰۵/۰۱ پذیرش: ۱۳۹۹/۱۲/۱۸

<sup>۱</sup> گروه پرودنتولوژی، دانشکده دندانپزشکی، دانشگاه علوم پزشکی رفسنجان، رفسنجان، ایران  
<sup>۲</sup> کمیته تحقیقات دانشجویی، دانشجوی دندانپزشکی، دانشکده دندانپزشکی، دانشگاه علوم پزشکی رفسنجان، رفسنجان، ایران  
<sup>۳</sup> گروه پاتولوژی، دانشکده پزشکی، دانشگاه علوم پزشکی فسا، فسا، ایران  
<sup>۴</sup> گروه ترمیمی، دانشکده دندانپزشکی، دانشگاه علوم پزشکی رفسنجان، رفسنجان، ایران  
<sup>۵</sup> مرکز تحقیقات فیزیولوژی-فارماکولوژی، پژوهشکده علوم پایه پزشکی، دانشگاه علوم پزشکی رفسنجان، رفسنجان، ایران  
<sup>۶</sup> مرکز تحقیقات بیماری‌های عفونی و گرمسیری، دانشگاه علوم پزشکی کرمان، کرمان، ایران

نویسنده مسئول: دکتر ایمان فاطمی، مرکز تحقیقات بیماری‌های عفونی و گرمسیری، دانشگاه علوم پزشکی کرمان، کرمان، ایران

آدرس: کرمان - دانشگاه علوم پزشکی کرمان - مرکز تحقیقات بیماری‌های عفونی و گرمسیری

تلفن: ۰۹۱۳۳۴۳۱۷۳۷. نمایر: ۰۳۴۳۲۱۱۲۷۹۴. پست الکترونیکی: [imanfatemi@gmail.com](mailto:imanfatemi@gmail.com)

## مقدمه

بعد از خارج کردن دندان پروسه ترمیم حفره دندان بلافاصله رخ می‌دهد که این پروسه دارای یک سری مراحل متوالی به صورت زیر است: در طی هفته اول ترمیم مرحله التهابی و فیبروپلازی رخ می‌دهد. گلبول‌های سفید خون برای خارج کردن باکتری‌های آلوده کننده از حفره وارد این ناحیه شده و هرگونه آسیب‌های باقی‌مانده در حفره دندان، مثل قطعات استخوانی را تجزیه می‌کند. مرحله فیبروپلازی با رشد فیبروبلاست‌ها و مویرگ‌ها شروع می‌شود. اپی‌تلیوم به طرف پایین در جدار حفره دندان مهاجرت کرده تا به سطحی می‌رسد که در آن با اپی‌تلیوم از هر طرف حفره تماس یافته یا با بستر نسج گرانولاسیون مواجه شود. در طی هفته اول ترمیم، استئوکلاست‌ها در طول استخوان آلوئول تجمع پیدا می‌کنند. در هفته دوم، رسوب استئوید در سرتاسر استخوان آلوئولار پوشاننده حفره شروع می‌شود. این فرآیند تا هفته سوم و چهارم ادامه پیدا می‌کند. جذب استخوان قشری از ستیخ و دیواره‌های حفره ادامه پیدا کرده و استخوان تراکولار جدید در سرتاسر حفره ساخته می‌شود. در طی مدت چهار تا شش ماه استخوان کورتیکال مفروش کننده حفره کاملاً جذب می‌شود؛ همچنان که استخوان، حفره را پر می‌کند، اپی‌تلیوم به سمت ستیخ حرکت کرده و با ستیخ مجاور هم‌سطح می‌شود. بعد از یک سال حلقه‌ای از بافت فیبروز روی لبه آلوئولار باقی می‌ماند (۱، ۲). اکثر زخم‌های ناشی از کشیدن دندان به طور معمول ترمیم می‌یابند؛ اگرچه تعدادی از زخم‌ها ممکن است ترمیم شان طول بکشد و عوارض ذکر شده را ایجاد کنند که می‌توانند مشکلاتی برای بیمار ایجاد کنند (۳). برای جلوگیری از این عوارض می‌توان از راه‌های مختلف درمانی برای بهبود زخم‌ها استفاده کرد که می‌توانند به تنهایی یا همراه با داروهای ضد التهابی، عوامل ضد میکروبی، ضد دردها و لیزر به کار برده شوند (۴). از آنجا که داروهای گیاهی؛ عوارض جانبی کمتری نسبت به داروهای شیمیایی دارند، استفاده از گیاهان دارویی یکی از راه‌های تسریع در التیام زخم ناشی از حفره دندان کشیده شده می‌باشد.

بروملین ماده مؤثر میوه آناناس است که دارای اثرات ضد التهابی، ضد درد، ضد تورم، آنتی‌ترومبوتیک و فیبرینولیتیک می‌باشد

(۵، ۶). بروملین باعث کاهش ادم، کاهش درد به واسطه کاهش برادی‌کینین، جلوگیری از خونریزی از طریق ساخت سروتونین، کاهش التهاب از طریق گشادسازی عروق و مهاجرت لکوسیت‌ها و کاهش پروستاگلاندین  $E_2$  و ترومبوکسان  $A_2$  و افزایش پروستاگلاندین در مناطق التهابی می‌شود (۷-۹). همچنین این ماده مانع تجمع پلاکت‌های خونی می‌شود و در کاهش کینین پلازما نقش دارد که با کاهش تولید کینین از درد، التهاب و تورم جلوگیری می‌کند و در بهبود ترمیم زخم بعد از تروما و اعمال جراحی مؤثر می‌باشد (۱۰-۱۲).

با توجه به شیوع عوارض زخم‌های ساکت اکسترکشن و وجود داروهای مختلف برای تسکین این عوارض، تصمیم گرفتیم تا در این مطالعه به بررسی اثر میکروسکوپی داروی بروملین بر روند ترمیم حفره دندان کشیده شده بپردازیم تا اثرات این داروی گیاهی با عوارض کمتر را بررسی کنیم.

## روش تحقیق

مطالعه حاضر از نوع تجربی بوده و با کد اخلاق: IR.RUMS.REC.1398.045 مصوب گردید.

تعداد ۲۴ موش صحرایی نر، با جثه و وزن یکسان (محدوده وزنی ۲۵۰-۳۰۰ گرم) انتخاب و در قفس‌های انفرادی در شرایط استاندارد در حیوان خانه دانشکده پزشکی رفسنجان نگهداری شدند. حیوانات پیش از شروع کار جهت ارزیابی سلامت عمومی و شرایط لازم برای جراحی توسط دامپزشک معاینه شدند. سپس با تزریق داخل صفاقی ترکیب داروی بیهوشی کتامین و زایلازین تحت بیهوشی عمومی قرار گرفتند و دندان مولر اول بالای یک طرف همه موش‌ها با استفاده از سوزن گیر و با حداقل آسیب خارج شدند (۱۳).

حیوانات به صورت تصادفی به دو گروه کنترل و بروملین تقسیم شده و هر گروه هم به صورت جداگانه و تصادفی به دو گروه تقسیم شدند. گروه بروملین: حیوانات این گروه بروملین را به میزان ۵۰۰ میلی‌گرم (کپسول آناهیل، سلامت پرمون امین، تهران، ایران) به صورت محلول در آب آشامیدنی (۲ میلی‌لیتر) دو بار در روز به مدت دو روز به صورت گاواژ دریافت کردند و در گروه کنترل دارویی به

حیوانات داده نشد.

گرانولاسیون و تعداد عروق خونی در بزرگنمایی ۴۰۰ بررسی شد.

سپس شش موش از هر گروه با رعایت کلیه پروتکل‌ها و ترفندهای توصیه شده توسط کمیته حمایت و استفاده علمی از حیوانات به ترتیب در روزهای سوم (که معرف فازهای التهاب و تکثیر است)، و در روز دهم (فاز تجدید ساختار و زمان بسته شدن زخم) پس از جراحی کشته شدند. سر موش‌ها بعد از بیهوش کردن آن‌ها با ماده بیهوشی اتر توسط گیوتین جدا شد و سپس فک بالای موش‌های جدا شده (شامل بافت گرانوله، نرم و سخت) و در محلول فرمالین ۱۰٪ با  $\text{PH}=7$  جهت فیکس شدن قرار گرفتند.

پس از یک هفته از محلول فرمالین ۱۰٪ خارج شدند و وارد محلول EDTA چهار درصد جهت دکلسیفیه شدن بافت استخوانی قرار گرفتند و دو بار در هفته محلول EDTA تعویض شده و پس از سه هفته برای نرم شدن کامل بافت استخوانی با چاقوی جراحی امتحان شدند و سپس جهت انجام آبگیری و شفاف سازی وارد دستگاه Tissue processor شدند. نمونه‌ها در ظرف‌های مخصوص و با استفاده از پارافین مذاب قالب‌گیری شد و پس از سرد شدن برش‌های پنج میکرونی توسط میکروتوم تهیه شد و به روش H&E رنگ آمیزی شد.

سپس لام‌ها توسط پاتولوژیست با استفاده از میکروسکوپ نوری از نظر وجود متغی‌های بافت شناسی مانند: وسعت بافت گرانولاسیون، میزان آنژیوژنز، تعداد فیبروبلاست‌ها، نوتروفیل‌ها و لنفوسیت‌ها مورد بررسی قرار گرفتند (پاتولوژیست از گروه‌های مورد بررسی اطلاعی نداشت). افزایش وسعت بافت گرانولاسیون و آنژیوژنز نشان دهنده بهبود زخم و از طرف دیگر افزایش تعداد فیبروبلاست‌ها، نوتروفیل‌ها و لنفوسیت‌ها نشان دهنده میزان التهاب موجود در زخم است. جهت انجام این کار بعد از گرفتن عکس‌های پاتولوژی و بررسی آن‌ها، حداقل در پنج ناحیه از عکس‌ها تعداد سلول‌های التهابی (که به صورت درصد بیان می‌شوند)، وسعت بافت

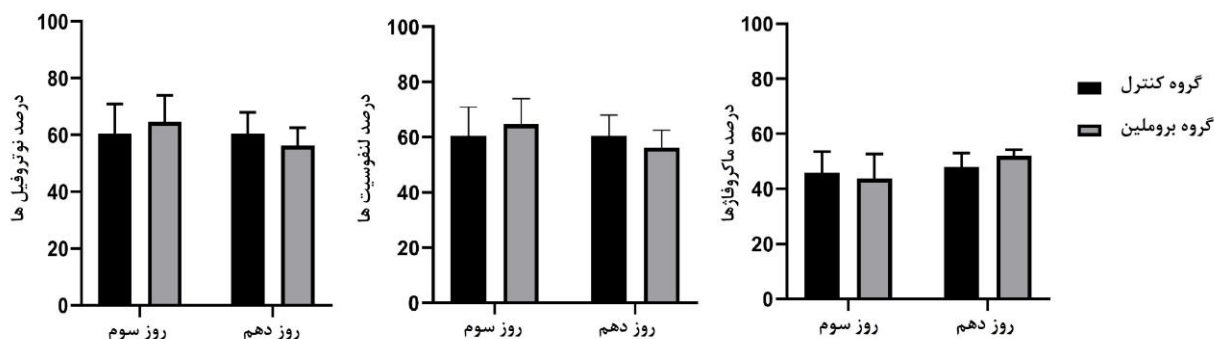
## روش تجزیه و تحلیل آماری

داده‌ها پس از جمع‌آوری توسط نرم‌افزار آماری SPSS نسخه ۲۱ مورد تجزیه و تحلیل قرار گرفتند و در هر یک از گروه‌های مورد بررسی داده‌های کمی به صورت "انحراف معیار± میانگین" گزارش شدند؛ برای مقایسه متغی‌های مورد مطالعه در روزهای سوم و دهم از آزمون Paired t-test استفاده گردید؛ برای انجام مقایسه متغی‌ها در دو گروه، از آزمون Independent t-test استفاده شد. در صورت نرمال نبودن داده‌ها از معادل غیرپارامتریک این آزمون‌ها استفاده شد. سطح معنی‌داری در آزمون‌ها ۰/۰۵ در نظر گرفته شد.

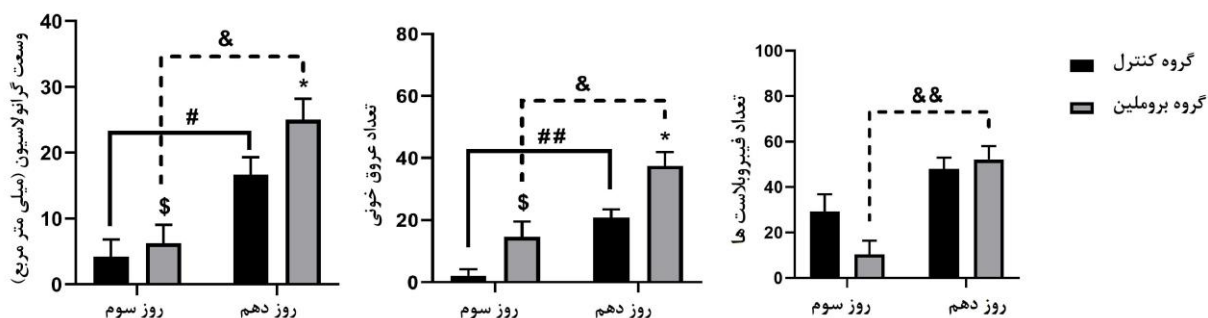
## یافته‌ها

بررسی سلول‌های التهابی در روز سوم و دهم ناحیه اکسترکشن نشان داد که تفاوت معنی‌داری از نظر آماری بین گروه کنترل و بروملین وجود ندارد (نمودار ۱، تصویر ۱ و ۲). از طرف دیگر بررسی وسعت گرانولاسیون و آنژیوژنز در روز سوم ( $P<0/05$ ) و دهم ( $P<0/05$ ) ناحیه اکسترکشن نشان داد که این دو پارامتر در گروه بروملین به طور معنی‌داری بیشتر از گروه کنترل می‌باشد (نمودار ۲، تصویر ۱ و ۲).

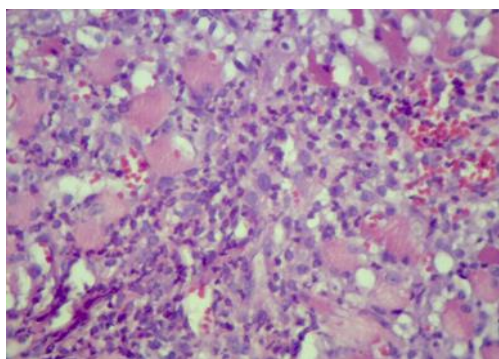
نتایج مقایسه هر متغی در هر گروه نشان داد که وسعت بافت گرانولاسیون ( $P<0/05$ ) و میزان آنژیوژنز ( $P<0/01$ ) در گروه کنترل بین روزهای سوم و دهم به طور معنی‌داری افزایش یافته است. در گروه بروملین تعداد فیبروبلاست‌ها ( $P<0/01$ )، وسعت بافت گرانولاسیون ( $P<0/05$ ) و میزان آنژیوژنز ( $P<0/05$ ) بین روزهای سوم و دهم به طور معنی‌داری افزایش یافته است (نمودار ۲، تصویر ۱ و ۲).



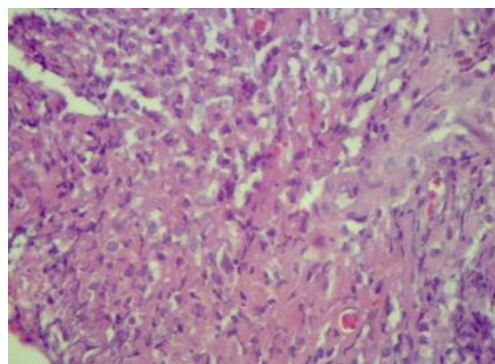
نمودار ۱- مقایسه درصد میانگین سلول‌های التهابی (نوتروفیل، لنفوسیت و ماکروفاژ) در دو گروه مورد بررسی در روز سوم و دهم. داده‌ها به صورت انحراف معیار  $\pm$  میانگین بود.



نمودار ۲- مقایسه میانگین وسعت گرانولاسیون، تعداد عروق خونی و تعداد فیبروبلاست‌ها در دو گروه مورد بررسی در روز سوم و دهم. داده‌ها به صورت انحراف معیار  $\pm$  میانگین نمایش داده شده‌اند. \$ ( $P < 0.05$ ) تفاوت معنی‌دار بین گروه کنترل و بروملین در روز سوم، \* ( $P < 0.05$ ) تفاوت معنی‌دار بین گروه کنترل و بروملین در روز دهم، # ( $P < 0.05$ ) و ## ( $P < 0.01$ ) تفاوت معنی‌دار بین روز سوم و دهم در گروه کنترل. & ( $P < 0.05$ ) و && ( $P < 0.01$ ) تفاوت معنی‌دار بین روز سوم و دهم در گروه بروملین.

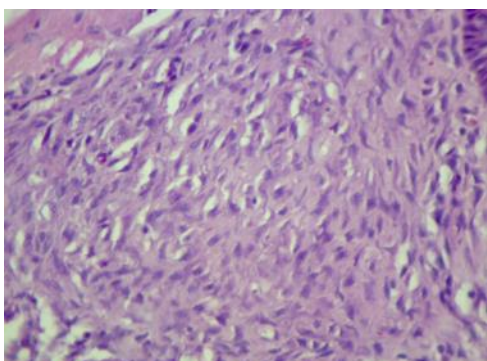


گروه کنترل روز سوم

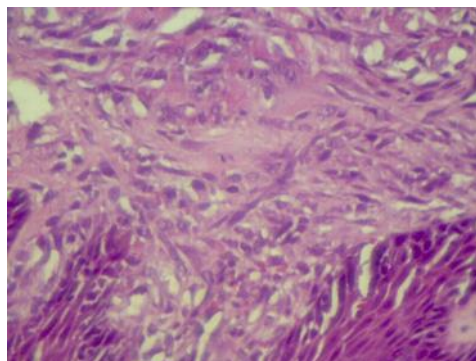


گروه بروملین روز سوم

تصویر ۱- تصویر هیستولوژیک ناحیه اکسترکشن در روز سوم. وسعت بافت گرانولاسیون و میزان آنژیوژنز در گروه بروملین به طور معنی‌داری بیشتر از گروه کنترل بود (بزرگنمایی ۴۰۰X).



گروه کنترل روز دهم



گروه بروملین روز دهم

تصویر ۲- تصویر هیستولوژیک ناحیه اکسترکشن در روز دهم. میزان آنژیوژنز، تعداد فیبروبلاست‌ها و وسعت بافت گرانولاسیون در گروه بروملین نسبت به گروه کنترل بیشتر بود (بزرگنمایی X۴۰۰).

## بحث

با توجه به اینکه تنها تشخیص صحیح، استفاده از بی حسی مناسب و مهارت در تکنیک‌های جراحی لازمه کشیدن دندان نیست؛ بلکه یک توالی از حوادث بیولوژیک است که منجر به ترمیم محل حفره دندان کشیده شده می‌شود، بدون اینکه عوارض جانبی ایجاد کند (۱، ۲). خارج کردن دندان باعث ایجاد یک زخم باز در بافت نرم و استخوان می‌گردد. از آنجا که زخم، از هم گسیختگی قسمتی از بافت‌های بدن است که باعث اختلال تغذیه‌ای آن ناحیه می‌شود (۱۴)، بهبود زخم یک فرآیند پیچیده، شامل بازسازی اپیدرم، تکثیر فیبروبلاست‌ها و رگزایی است. این فرآیند به‌طور طبیعی در زخم‌ها شروع شده و تداوم می‌یابد؛ ولی هم از نظر سرعت و هم از نظر کیفیت بافت التیامی، نتیجه این فرآیند طبیعی همواره مطلوب نمی‌باشد. به همین دلیل تحقیقات و مطالعات زیادی در جهت تأثیرگذاری مثبت و یا جلوگیری از تأثیر عوامل منفی بر این روند از هر دو جنبه سرعت تشکیل و کیفیت مناسب بافت التیامی انجام شده است (۱۵). روش‌های جدید درمانی شامل داروهای شیمیایی، گیاهی و روش‌های فیزیکی مثل لیزر درمانی و سایر روش‌های درمانی روز به روز در حال پیشرفت است (۱۶). استفاده از طب گیاهی به عنوان یک روش کارآمد و استراتژیک در دستور کار اکثر کشورهای دنیا از جمله ایران قرار گرفته است و این رویکرد به دلیل عواملی از جمله: عوارض جانبی کمتر، هزینه اقتصادی پایین‌تر، گوناگونی ترکیبات

مؤثر موجود در گیاهان و به ویژه پیشنهاد استفاده از گیاهان دارویی توسط سازمان جهانی بهداشت می‌باشد. مطالعات متعددی از سودمندی بروملین خوراکی بر کاهش درد و تورم و التهاب و ترمیم زخم پس از عمل جراحی در انسان به علت کاهش سطح مدیاتورهای درد و پدیده‌های عروقی مرتبط با التهاب حاد حمایت می‌کنند (۷، ۸)؛ اما تاکنون مطالعه‌ای در رابطه با بررسی هیستولوژی این دارو بر روند ترمیم حفره دندان کشیده شده در مدل حیوانی صورت نگرفته است. یافته‌های مطالعه حاضر نشان داد که وسعت بافت گرانولاسیون و میزان آنژیوژنز به‌طور معناداری در گروه بروملین در روز سوم افزایش پیدا کرده بود. افزایش حاکمی از سرعت گرفتن فرآیند التیام در گروه بروملین بوده و طی آن فاز تکثیر فرآیند التیام زودتر شروع شده بود. در روز دهم میزان آنژیوژنز، وسعت بافت گرانولاسیون و تعداد فیبروبلاست‌ها در روز دهم افزایش یافته بود که از لحاظ آماری معنادار بوده و در نتیجه باعث افزایش سرعت بهبودی در مرحله تکثیر التیام زخم در مقایسه با گروه کنترل شد.

طبق مطالعه زرنندی و همکارانش که به بررسی اثر داروی آناهیل بر روی شاخص‌های کلینیکی پریدونتال در درمان غیرجراحی پریدونتال بیماران با پریدونتیت مزمن بود که ۸۰ بیمار مبتلا به پریدونتیت متوسط و وضعیت سیستمیک سالم انتخاب شدند و به دو گروه ۴۰ نفره تقسیم شدند. بعد از جرم‌گیری به نیمی از بیماران

روی آنژیوژنز، اکسید نیتریک و ماتریکس متالوپروتئیناز ۳ و ۹ در موش‌های صحرایی که تحت جراحی سوختگی الکتریکی ۱۲۰۰ مگاوات قرار گرفته بودند، مورد بررسی قرار دادند آن‌ها در این مطالعه به این نتیجه رسیدند بروملین به عنوان یک ماده ضد التهابی عمل می‌کند؛ ولی دوز بالای بروملین باعث کاهش فاکتورهای رشدی اندوتلیالی مویرگی می‌شود و از آنژیوژنز و ترمیم زخم جلوگیری می‌کند (۲۰). این مطالعه با مطالعه ما همخوانی نداشت که تفاوت این نتیجه با نتیجه ما می‌تواند به دلیل تفاوت دوز مصرفی و همچنین بررسی ترمیم بر روی پوست موش صحرایی بوده که می‌تواند به علت تفاوت ترمیم زخم در پوست و دهان باشد.

### نتیجه گیری

نتایج مطالعه حاضر نشان داد که داروی بروملین ممکن است روند ترمیم زخم بعد از کشیدن دندان را تسریع بخشد. از این رو این دارو را می‌توان بعد از کشیدن دندان جهت تسریع ترمیم حفره دندان کشیده شده پیشنهاد داد.

### تقدیر و تشکر

این مطالعه با کمک مالی از سوی معاونت پژوهشی دانشگاه علوم پزشکی رفسنجان به شماره قرارداد ۹۷۴۴۵ صورت پذیرفته است.

### تضاد منافع

نویسندگان مقاله اعلام می‌دارند که هیچ گونه تضاد منافی در پژوهش حاضر وجود ندارد.

کپسول بروملین ۵۰۰ mg دو بار در روز و به نیمی دیگر پلاسبو داده شد. چهار و هشت هفته بعد از درمان شاخص‌های بالینی پریدنتال در هر دو گروه اندازه‌گیری و ثبت شد و به این نتیجه رسیدند بروملین تمام شاخص‌های پریدنتال را در بیماران مبتلا به پریدنتیت مزمن در مقایسه با گروه کنترل کاهش داد؛ بنابراین، این دارو می‌تواند جایگزین مناسب برای آنتی بیوتیک‌های خوراکی معمولی باشد و همچنین این دارو دارای خاصیت ضد باکتری و ترمیم زخم است که از این لحاظ با نتیجه مطالعه ما همخوانی داشت (۱۷). نتایج این مطالعه با مطالعه گلزار و همکارانش همخوانی داشت. پژوهش آنان بیان داشت که میانگین نمره بهبود زخم اپی زیاتومی در روزهای سوم، هفتم و چهاردهم پس از زایمان در گروه مطالعه کمتر از گروه کنترل بود که نشان می‌دهد سرعت بهبود زخم در گروه استفاده کننده از بروملین بیشتر می‌باشد. آنان به این نتیجه رسیدند که بروملین می‌تواند به عنوان ارتقاء دهنده بهبود زخم اپی زیاتومی در زنان نخست زا پیشنهاد شود (۱۲). Tassman و همکارانش ادعان داشتند که تجویز بروملین بعد از جراحی‌های دهانی می‌تواند باعث کاهش درد و زمان بهبود زخم شود. این مطالعه با مطالعه ما همخوانی داشت، تفاوتی که این مطالعه با مطالعه ما داشت بررسی اثر این دارو بر روی انسان بود (۱۸). مطالعه سهیلی فر و همکارانش که بر روی اثر آنابیل بر بهبود زخم و درد و خونریزی بعد از پیوند لته آزاد بود، نشان داد که بروملین می‌تواند باعث کاهش درد در محل بعد از پیوند لته آزاد شود و باعث کاهش ریسک خونریزی بعد از جراحی می‌شود ولی در بهبود زخم تأثیر بسزایی ندارد (۱۹) که این نتیجه با مطالعه ما همخوانی نداشت. علت تفاوت نتیجه این مطالعه با مطالعه ما احتمالاً می‌تواند به علت کار بر روی نمونه انسانی و تفاوت در نوع زخم باشد. Maluegha و همکارانش اثر بروملین بر

### منابع:

- 1- Zadik Y, Sandler V, Bechor R, Salehrabi R. Analysis of factors related to extraction of endodontically treated teeth. Oral Surg Oral Med Oral Pathol Oral Radiol Endod. 2008; 106(5): e31-e5. DOI: [10.1016/j.tripleo.2008.06.017](https://doi.org/10.1016/j.tripleo.2008.06.017)
- 2- Baeyens T. Wound care guidelines and formulary for community nurses. J Wound Care. 2000; 9(3): 106-8. DOI: [10.12968/jowc.2000.9.3.25963](https://doi.org/10.12968/jowc.2000.9.3.25963)

- 3- Devlin H, Garland H, Sloan P. Healing of tooth extraction sockets in experimental diabetes mellitus. *J Oral Maxillofac Surg.* 1996; 54(9): 1087-91. DOI: [10.1016/s0278-2391\(96\)90166-4](https://doi.org/10.1016/s0278-2391(96)90166-4)
- 4- Lin WL, McCulloch CA, Cho MI. Differentiation of periodontal ligament fibroblasts into osteoblasts during socket healing after tooth extraction in the rat. *Anat Rec.* 1994; 240(4): 492-506. DOI: [10.1002/ar.1092400407](https://doi.org/10.1002/ar.1092400407)
- 5- Maurer H. Bromelain: biochemistry, pharmacology and medical use. *Cell Mol Life Sci.* 2001; 58(9): 1234-45. DOI: [10.1007/PL00000936](https://doi.org/10.1007/PL00000936)
- 6- Brien S, Lewith G, Walker A, Middleton R, Prescott P, Bundy R. Bromelain as an adjunctive treatment for moderate-to-severe osteoarthritis of the knee: a randomized placebo-controlled pilot study. *J Assoc Physicians India.* 2006; 99(12): 841-50. DOI: [10.1093/qjmed/hcl118](https://doi.org/10.1093/qjmed/hcl118)
- 7- Arshad ZI, Amid A, Yusof F, Jaswir I, Ahmad K, Loke SP. Bromelain: an overview of industrial application and purification strategies. *Appl Microbiol Biotechnol.* 2014; 98(17): 7283-97. DOI: [10.1007/s00253-014-5889-y](https://doi.org/10.1007/s00253-014-5889-y)
- 8- Spir LG, Ataide JA, De Lencastre Novaes LC, Moriel P, Mazzola PG, De Borba Gurpilhares D, et al. Application of an aqueous two-phase micellar system to extract bromelain from pineapple (*Ananas comosus*) peel waste and analysis of bromelain stability in cosmetic formulations. *Biotechnol Prog.* 2015; 31(4): 937-45. DOI: [10.1002/btpr.2098](https://doi.org/10.1002/btpr.2098)
- 9- Taussig SJ, Yokoyama MM, Chinen A, Onari K, Yamakido M. Bromelain: a proteolytic enzyme and its clinical application. A review. *Hiroshima J Med Sci.* 1975; 24(2-3): 185-93. [Link](#)
- 10- Pavan R, Jain S, Kumar A. Properties and therapeutic application of bromelain: a review. *Biotechnol Res Int.* 2012; 2012: 976203. DOI: [10.1155/2012/976203](https://doi.org/10.1155/2012/976203)
- 11- Wu S-Y, Hu W, Zhang B, Liu S, Wang J-M, Wang A-M. Bromelain ameliorates the wound microenvironment and improves the healing of firearm wounds. *J Surg Res.* 2012; 176(2): 503-9. DOI: [10.1016/j.jss.2011.11.1027](https://doi.org/10.1016/j.jss.2011.11.1027)
- 12- Golozar S, Namjouian F, Latifi SM, Mirahi A. Evaluating the effect of oral bromelain (pineapple) on episiotomy wound healing in primiparus women. *Feyz.* 2011; 15(2): 84-90. [Persian] [Link](#)
- 13- Peimani A, Keshavarz S, Eslammanesh T, Sheikh Fathollahi M. Comparison of 0.2 chlorhexidine gel and 10 betadine on healing of tooth socket in mice. *J Mashhad Dent Sch.* 2017; 41(4): 295-304. [Persian] DOI: [10.22038/JMDS.2017.9903](https://doi.org/10.22038/JMDS.2017.9903)
- 14- Araujo-Pires AC, Mendes VC, Ferreira-Junior O, Carvalho PSP, Guan L, Davies JE. Investigation of a novel PLGA/CaP scaffold in the healing of tooth extraction sockets to alveolar bone preservation in humans. *Clin Implant Dent Relat Res.* 2016; 18(3): 559-70. DOI: [10.1111/cid.12326](https://doi.org/10.1111/cid.12326)
- 15- Hämmerle CH, Araújo MG, Simion M, Group OC. Evidence-based knowledge on the biology and treatment of extraction sockets. *Clin Oral Implants Res.* 2012; 23: 23 Suppl 5: 80-2. DOI: [10.1111/j.1600-0501.2011.02370.x](https://doi.org/10.1111/j.1600-0501.2011.02370.x)
- 16- Pagni G, Pellegrini G, Giannobile WV, Rasperini G. Postextraction alveolar ridge preservation: biological basis and treatments. *Int J Dent.* 2012; 2012: 151030. DOI: [10.1155/2012/151030](https://doi.org/10.1155/2012/151030)
- 17- Zarandi A, Faramarzi M, Kashafi-Mehr A, Ataie A, Rahbar M. Effect of Anaheal (Bromelain) Drug on the Periodontal Clinical Indices in Nonsurgical Periodontal Treatment of Patients with Chronic Periodontitis. *Pesqui Bras Odontopediatria Clin Integr.* 2018; 18(1): 4135. [Link](#)
- 18- Tassman G, Zafran J, Zayon G. A Double-Blind Crossover Study of a Plant Proteolytic Enzyme in Oral Surgery. *J Dent Med.* 1965; 20: 51-4. [Link](#)
- 19- Soheilifar S, Bidgoli M, Hooshyrfard A, Shahbazi A, Vahdatinia F, Khoshkhouie F. Effect of Oral Bromelain on Wound Healing, Pain, and Bleeding at Donor Site Following Free Gingival Grafting: A Clinical Trial. *Front Dent.* 2018; 15(5): 309-16. [Link](#)
- 20- Maluegha DP, Widodo MA, Pardjianto B, Widjajanto E. The effects of bromelain on angiogenesis, nitric oxide, and matrix metalloproteinase-3 and-9 in rats exposed to electrical burn injury. *Wound Med.* 2015; 9: 5-9. DOI: [10.1016/j.wndm.2015.08.002](https://doi.org/10.1016/j.wndm.2015.08.002)