

درمان التهاب اطراف ایمپلنت با استفاده از لیزر و GBR: گزارش مورد

دکتر منصور ریسمانچیان* - دکتر رضا بیرنگ** - دکتر احمد مقاره عابد**

*- استادیار گروه آموزشی پروتزه‌های ثابت و اکلوزن دانشکده دندانپزشکی دانشگاه علوم پزشکی اصفهان.

** - استادیار گروه آموزشی پریودنتیکس دانشکده دندانپزشکی دانشگاه علوم پزشکی اصفهان.

چکیده

مقدمه: کاربرد روزافزون ایمپلنت های دندانی منجر به افزایش موارد وقوع بیماریهای اطراف ایمپلنت شده است. همگام با افزایش این گونه موارد روشهای درمانی مختلفی برای اعاده سلامت بافتهای نرم و سخت اطراف ایمپلنت مورد استفاده قرار می‌گیرد. اخیراً مواردی از کاربرد لیزر برای آماده سازی سطح ایمپلنت و از بین بردن باکتری‌ها گزارش شده است، در مجموعه این تحقیقات کاربرد توام لیزر و GBR در حذف ضایعات اطراف ایمپلنت دیده نمی‌شود.

معرفی مورد: بیماری که در درمان با ایمپلنت قبل از ساخت پروتز دچار بیماری اطراف ایمپلنت همراه با تحلیل عمودی استخوان درسطوح مزایال و دیستال شده بود با استفاده توام از لیزر Er-YAG و GBR، همراه با پیوند استخوان تحت درمان قرارگرفت چهار ماه پس از درمان پروتز بیمار ساخته شد و ایمپلنت بیمار بارگذاری گردید. پس از آن تا ۱۸ ماه تحت معاینات دوره ای کلینیکی و رادیوگرافیک قرارگرفت. ضایعات استخوانی درسطوح مزایال و دیستال کاملاً برطرف شده و پس از ۱۸ ماه هیچ‌گونه علائم کلینیکی و رادیوگرافیکی در بیمار مشاهده نشد.

کلید واژه‌ها: التهاب اطراف ایمپلنت - لیزر - GBR

وصول مقاله: ۸۴/۹/۱۵

اصلاح نهایی: ۸۵/۱/۳۱

پذیرش مقاله: ۸۵/۵/۵

نویسنده مسئول: گروه آموزشی پروتزه‌های ثابت و اکلوزن دانشکده دندانپزشکی دانشگاه علوم پزشکی اصفهان e-mail: Rismanchian@dnt.mui.ac.ir

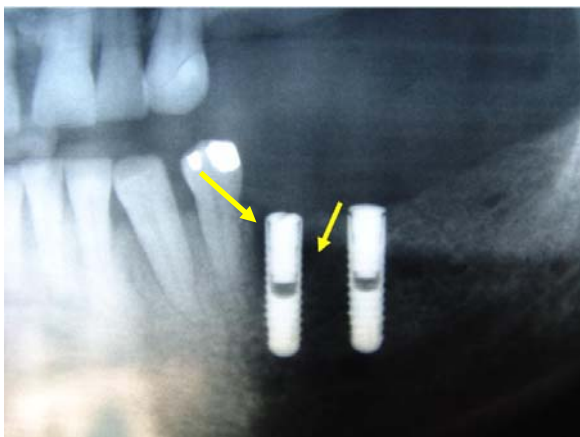
مقدمه

تجمع پلاک باکتریال باشد حذف عوامل میکروبی به روشهای درمانی غیرجراحی و یا در صورت نیاز به انجام اعمال جراحی کاهنده (Resective) یا بازسازی کننده (Regenerative) انجام می‌گیرد. درمان غیرجراحی عفونت باکتریایی اطراف ایمپلنت شامل حذف موضعی رسوبات پلاک توسط وسایل پلاستیکی و پرداخت تمام سطوح در دسترس با پودر پامیس همراه با شستشوی زیرلثه ای تمام پاکت‌ها، درمان ضد میکروبی سیستمیک به مدت ده روز و اصلاح و بهبود بهداشت دهان بیمار می‌باشد. (۱)

در اعمال بازسازی کننده برای دستیابی به بازسازی استخوان جدید و استئواینTEGRیشن (Osseointegration) مجدد، ابتدا باید پاکسازی ضایعه و آماده‌سازی سطوح آلوده ایمپلنت انجام شود. برای این امر وسایل مکانیکی و شیمیائی متعددی برای آماده کردن سطح ایمپلنت مورد

کاربرد روزافزون ایمپلنت های دندانی منجر به افزایش موارد وقوع بیماریهای اطراف ایمپلنت (Peri implantitis) گردیده است. همگام با افزایش این گونه موارد روشهای درمانی آن نیز هر روز گسترش می‌یابد، از جمله عوامل اتیولوژیک اصلی ایجاد Peri implantitis عفونت باکتریائی و عوامل بیومکانیکال می‌باشند و انتخاب نوع درمان به عامل ایجاد کننده بیماری وابسته است. زمانی که نیروهای اضافی علت اتیولوژیک اصلی تحلیل استخوان اطراف ایمپلنت باشد درمان شامل بررسی خوب نشستن پروتز (Fitness)، تعداد و موقعیت ایمپلنت ها و ارزیابی اکلوزن می‌باشد. تغییر طراحی پروتز - بهبود تعداد و موقعیت ایمپلنت ها و برقراری تعادل اکلوزنی می‌توانند در توقف پیشرفت تخریب بافت اطراف ایمپلنت مؤثر باشند (۱)، اما زمانی که علل تحلیل استخوان پیرامون ایمپلنت دندانی عامل میکروبی ناشی از

به علت وسعت ضایعه داخل استخوانی و برای پر کردن دیفکت موجود مخروطی از استخوان اسفنجی ناحیه مجاور ایمپلنت و bio-oss (Spongius /25-1mm: geistlich pharma AG CH-6110Wolhusen Switzerland) تهیه شده و محل ضایعه با این مخلوط کاملاً پر شد و روی آن به وسیله غشای قابل جذب (Combipack) Bioguide پوشانده شد و در نهایت بافت نرم بیمار بخیه و روی ایمپلنت کاملاً پوشانده شد.



شکل ۱: ضایعه استخوانی سه ماه پس از کاشت ایمپلنت

پس از چهار ماه رادیوگرافی جدید از بیمار تهیه گردید (شکل ۲) که به نظر می‌رسید ضایعه تا حد زیادی بهبود یافته است. لذا جراحی با هدف باز کردن روی ایمپلنت و نصب اباتمنت انجام و اباتمنت روی ایمپلنت بسته شد. پس از سه هفته و ترمیم بافت نرم مراحل ساخت پروتز انجام شده و پروتز ثابت دو واحدی به صورت یکپارچه بر روی دو ایمپلنت سمت چپ پایین نصب گردید. بیمار در فواصل سه ماهه معاینه شد و معاینات بافت نرم شامل اندازه گیری عمق شیار لثه ای، خونریزی پس از پروب کردن، میزان پلاک، وضعیت التهاب بافت‌های نرم و خروج چرک از اطراف ایمپلنت انجام می‌شد که در کلیه مراحل بافت نرم فاقد علائم بیماری بود. در فواصل زمانی شش، ۱۲ و ۱۸ ماه (شکل ۳) پس از درمان Peri implantitis نیز رادیوگرافی تهیه شد که نشان دهنده جذب کامل Bio-oss و استخوان‌سازی کامل در ناحیه ضایعه بود.

مطالعه قرار گرفته اند که از جمله آنها Airpowder abrasive و محلول اسیدسیتریک فوق اشباع را می‌توان نام برد. (۱) اخیراً مواردی از کاربرد لیزر نرم Er:YAG laser (۲) Carbon dioxide laser (۳) diode laser (۴) برای آماده سازی سطح ایمپلنت و از بین بردن باکتری‌ها گزارش شده است.

اغلب مطالعات پایه، حیوانی و انسانی محدودی که تاکنون انجام شده است موید اثرات مفید کاربرد لیزر در درمان Peri implantitis بوده است. (۲-۴) و برخی نیز اثرات سوئی همچون کاهش فعالیت میتوکندریال سلول‌های اوستئوبلاست را گزارش کرده‌اند. (۵)، در مجموعه این تحقیقات کاربرد توام لیزر و GBR در حذف ضایعات اطراف ایمپلنت دیده نمی‌شود.

گزارش مورد

بیمار خانمی پنجاه ساله بود که به علت بی‌دندانی ناحیه خلفی فک پایین تحت درمان کاشت ایمپلنت قرار گرفته بود. تعداد چهار عدد ایمپلنت نئودنت با تکنیک جراحی دومرحله‌ای برای وی کاشته شده بود. پس از طی دوره سه ماهه ترمیم جهت اتصال اباتمنت و ساخت پروتز، جراحی مرحله دوم برای بیمار صورت گرفت. پس از انجام بی‌حسی موضعی و انجام فلایپ کرستال مشاهده شد که در مجاورت ایمپلنت ناحیه ۵) دیفکت استخوانی وسیعی در سمت مزیال، دیستال و لینگوال ایمپلنت ایجاد شده است به نحوی که پاکت داخل استخوانی با عمق ۶-۱۰ میلی‌متر ایجاد شده بود (شکل ۱) با توجه به اتصال استخوانی (Osseointegration) خوب و کامل در سمت باکال و ناحیه آپیکال ایمپلنت و عدم وجود لقی در ایمپلنت تصمیم به نگهداری ایمپلنت گرفته شد و برای درمان Peri implantitis موجود کلیه بافت‌های التهابی و گرانویشن به وسیله کورت‌های مخصوص ایمپلنت در اطراف ایمپلنت و پاکت استخوانی تخلیه شد. سپس محل ضایعه و سطح ایمپلنت با استفاده از لیزر Er:YAG با انرژی Fotona d.d Stegne 7, po Bot 59 SI-1210) 150 mg/20HZ (Ljubljana, Slovenia. www. Fotona.si) همراه با نرمال سالین آلودگی زدائی انجام شد.

محلول اسید سیتریک، کاربرد تتراسیکلین موضعی و استفاده از انواع لیزر از جمله روشهای درمانی است که توصیه شده و مورد استفاده قرار گرفته است. (۶)، اما میزان موفقیت و درصد چسبندگی استخوان بسیار متفاوت گزارش گردیده است.

Persson LG و همکارانش (۳) در مطالعه خود میزان اتصال استخوانی مجدد را در Turned Surface Implant ۲۱٪-۲۲٪ و در ایمپلنت‌های با سطح SLA، ۸۲٪-۸۴٪ گزارش کردند، آنها اعلام نمودند که میزان چسبندگی استخوانی مجدد وابسته به تابش یا عدم تابش لیزر نبوده است.

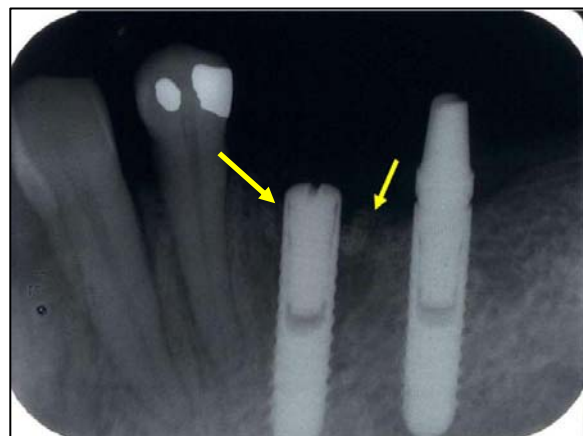
Schwarz F و همکارانش (۷) توانائی بالای لیزر Er: YAG را در حذف جرمهای دندانی بدون ایجاد اثرات سوء حرارتی بر روی بافتهای اطراف را بیان کردند و مطالعه Kreisler M و همکارانش (۲) عدم ایجاد اثرات سوء حرارتی در بافتهای اطراف ایمپلنت SLA و پلاسما اسپری را در اثر تابش لیزر تایید کرد. مطالعه پنج ساله Bach G و همکارانش (۴) کاهش عود بیماری بافتهای اطراف ایمپلنت تا میزان ۱۳٪ را متعاقب استفاده از لیزر در درمان جراحی Peri implantitis نشان داد.

نتیجه‌گیری

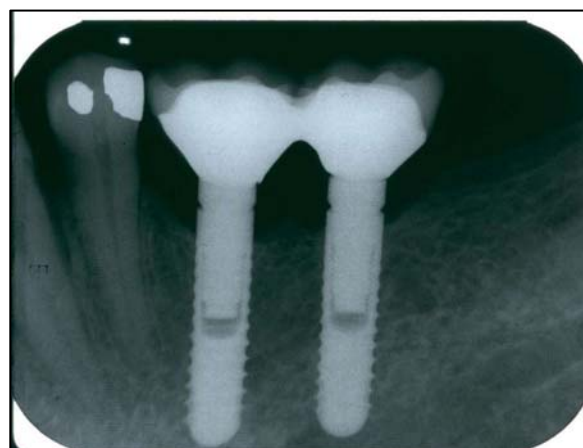
با توجه به مطالعات محدودی که تاکنون انجام شده است و نظر به تفاوتی که در انواع لیزر- قدرت تابش و اثرات احتمالی آن بر بافتها و یا سطوح ایمپلنت وجود دارد مطالعات بیشتری باید انجام شود تا مؤثرترین نوع و تکنیک برای درمان Peri implantitis مشخص گردد. پیشنهاد می‌شود کاربرد توام لیزر Er:YAG و GBR به صورت پایه، کلینیکی و مقایسه‌ای با سایر روشها نیز انجام شود.

REFERENCES

1. Carranza N. Glickman's clinical periodontology. 9th ed. Philadelphia: W.B Saunders; 2002,933-6.
2. Kreisler M, AL Haj H, d'Hoedt B. Temperature changes at the implant-bone interface during simulated surface decontamination with an Er: YAG Laser. Int J Prosthodont. 2002 Nov-Dec;15(6):582-7.
3. Persson LG, Mouhvi J, Berglundh T, Sennerby L, Lindhe J. Carbon dioxide laser and hydrogen peroxide conditioning in the treatment of peri implantitis. Clin Implant Dent Relat Res. 2004;6(4):230-8.



شکل ۲: چهار ماه پس از درمان



شکل ۳: ۱۸ ماه پس از درمان

بحث

مهمترین و شاید اصلیتزین مرحله در درمان ضایعات التهابی و عفونی بافتهای نرم و سخت اطراف ایمپلنت آلودگی‌زدائی از بافتهای مزبور و سطح ایمپلنت و ایجاد چسبندگی استخوانی (Osseointegration) مجدد می‌باشد. استفاده از روشهای درمانی جراحی به همراه تکنیک‌های آلودگی‌زدائی همچون ابریژن با ذرات کرین، استفاده از

4. Bach G, Neckel C, Mall C, Krekeler G. Conventional versus laser assisted therapy of peri implantitis: A five years comparative study. *Implant Dent.* 2000 Aug;9(3):247-51.
5. Schwarz F, Rothamel D, Hertel M, Bieling K, Scherbaum W, Becker's J. Effects of an Er:YAG laser on mitochondrial Activity of human osteosarcoma-derived osteoblasts in - vitro. *Laser Med Sci.* 2004 Jan;19(1): 37-40.
6. Sanchez-Garces MA, Gay Escoda C. Peri implantitis. *Med Oral Patol Oral Cir Bucal.* 2004;9(Suppl):69-74.
7. Schwarz F, Bieling K, Sculean A, Hertel M, Becker J. Treatment of peri implantitis with laser or ultrasound. A review of the literature. *Schw Monat Zahn.* 2004;114(12):1228-35.