

مقایسه هیستومورفومتریک عاج دمینرالیزه اتوژن با بیواوس بر میزان افزایش ارتفاع عمودی استخوان آهیانه خرگوش

دکتر حمیدرضا عظیمی^۱ - دکتر معصومه دهقان^۲ - دکتر ژاله افشارپور^۲

۱- استادیار گروه آموزشی جراحی دهان و فک و صورت دانشکده دندانپزشکی دانشگاه شاهد
۲- دندانپزشک

چکیده

زمینه و هدف: کمبود استخوان یکی از مشکلات درمان ایمپلنت می باشد که جهت رفع آن از مواد پیوندی استفاده می شود. یکی از موادی که به طور شایع مورد استفاده قرار می گیرد بیواوس می باشد. ماده ای که اخیراً مورد توجه قرار گرفته عاج دمینرالیزه اتوژن می باشد. هدف این مطالعه مقایسه تأثیر عاج دمینرالیزه اتوژن با بیواوس بر میزان افزایش ارتفاع عمودی استخوان آهیانه خرگوش می باشد. روش بررسی: در این مطالعه که روی شش خرگوش سفید نژاد نیوزلندی انجام شد. در استخوان آهیانه هر خرگوش دو پیچ تیتانیوم با موقعیت قدامی و خلفی قرار گرفت. در اطراف پیچ قدامی پودر بیواوس و در اطراف پیچ خلفی ذرات عاج دمینرالیزه اتوژن قرار داده شد و سپس پیچها توسط غشای گوتا پرکا در محل پوشانده شدند. خرگوشها ۱۲ هفته بعد از جراحی کشته شدند و نمونه برداری انجام شد. میزان استخوان سازی در نمونه ها با میکروسکوپ نوری بررسی شد. اطلاعات با استفاده از آزمون آماری غیر پارامتریک *paired t* و *Mann Whitney* مورد تجزیه و تحلیل قرار گرفتند.

یافته ها: دامنه تغییرات ارتفاع استخوان در گروه بیواوس ۱/۱-۲/۱ میلی متر و در گروه عاج دمینرالیزه ۴/۲-۳/۲ میلی متر بود. متوسط ارتفاع استخوان در گروه بیواوس ۰/۸۴ ± ۱/۴۳ و در گروه عاج دمینرالیزه ۱/۰۳ ± ۱/۴ بود. آزمون *Mann Withney* نشان داد اختلاف دو گروه از نظر میزان استخوان سازی معنی دار نیست. میزان افزایش ارتفاع عمودی در گروه بیواوس و عاج دمینرالیزه اتوژن تقریباً یکسان بود. نتیجه گیری: میزان افزایش ارتفاع توسط بیواوس و عاج دمینرالیزه اتوژن در این مطالعه مشابه هم می باشد. بنابراین می توان عاج دمینرالیزه را به عنوان ماده ای مؤثر جهت افزایش ارتفاع استخوان در این بررسی دانست.

کلید واژه ها: خرگوش - ارتفاع عمودی استخوان - عاج دمینرالیزه اتوژن - بیواوس.

بذیرش مقاله: ۱۳۸۹/۴/۲۸

اصلاح نهایی: ۱۳۸۹/۳/۱۲

وصول مقاله: ۱۳۸۸/۹/۱۹

نویسنده مسئول: دکتر حمیدرضا عظیمی، گروه آموزشی جراحی دهان و فک و صورت دانشکده دندانپزشکی دانشگاه شاهد

e.mail:rezaman2223@yahoo.com

مقدمه

یکی از نگرانیها و دغدغه ها در بیماران بی دندانی کامل و پارسیل که نیاز به روش درمانی جایگذاری ایمپلنت دارند نقایص و کمبود بافت های سخت است که در اثر عوامل مختلفی نظیر عفونت، تروما و از دست دادن پیش از موعد دندان بروز می کند که این امر مانعی برای قرار دادن ایمپلنت در این بیماران می گردد. در این بیماران از مواد و روشهای گوناگونی جهت بازسازی استخوان و افزایش ارتفاع عمودی آن استفاده می شود.

مطالعات گذشته نشان داده است که پروتئین های همراه با ماتریکس استخوان، خصوصیات میتوژنیک، کموتاکتیک و استئوژنیک دارد. (۱)، این خصوصیات در مورد ماتریکس عاج نیز گزارش شده است. خاصیت کموتاکتیک و استئوژنیک ماتریکس استخوان و عاج ناشی از پروتئین های شکل دهنده استخوان (Bone Morphogenic Proteins) می باشد. (۲) ماتریکس استخوان، بزرگترین منبع عوامل رشد در بین بافت های معدنی شده می باشد. بعضی از این عوامل، مثل

پس از آن با استفاده از هندپیس و میکروموتور ایمپلنت (W&H، کشور اتریش) با سرعت هزار دور در دقیقه به همراه فرزشور شماره دو شرکت D&Z سوراخی به عمق دو میلی‌متر و قطر ۱/۵ میلی‌متر بر روی استخوان آهیانه در دو منطقه مجزا با موقعیت خلفی و قدامی زده شد و در اطراف هر پیچ قسمتهایی از استخوان کورتیکال جهت ایجاد خونریزی برداشته شد. بدیهی است که در زمان فرزاژ سرفرز و استخوان با استفاده از سرم فیزیولوژی خنک می‌شدند تا از نکروز استخوان جلوگیری گردد. سپس پیچهایی (ساخت شرکت Normad) به طول چهار میلی‌متر به گونه‌ای در سوراخها قرار گرفتند که دو میلی‌متر آن وارد استخوان شده و دو میلی‌متر آن خارج استخوان قرار گرفت. ۰/۲ سی سی عاچ دمیزالیزه اتوژن منطبق با شماره هر خرگوش که به مدت پنج دقیقه در سرم فیزیولوژی شسته شده بود در اطراف پیچ خلفی قرار داده شد و پس از آن ۰/۲ سی سی بیواوس (Gelestich) دانه درشت در اطراف پیچ قدامی قرار داده شد. (اندازه گیری حجم با استفاده از سرنگ انسولین ساخت شرکت سوپا انجام گردید) هر دو پیچ توسط ممبران از جنس گوتاپرکا در محل پوشانده شدند. غشای گوتا پرکا بر اساس روش عظیمی و میرپور تهیه شده است. (۷)

با استفاده از نخ ویکریل ۰-۴ متعلق به شرکت سوپا پریوسیت و سپس پوست دوخته شد. به منظور ممانعت از عفونت احتمالی خرگوشها آنتی‌بیوتیک حیوانی (اندروفلوکساسین) به میزان نصف دوز پروفیلاکسی ۰/۲ میلی‌گرم به ازای هر کیلوگرم وزن خرگوش به مدت یک هفته پس از جراحی هر روز به خرگوشها به صورت داخل عضلانی تزریق گردید.

نمونه برداری ۱۲ هفته پس از عمل جراحی انجام شد. برای کشتن خرگوشها از اور دوز نسدنال استفاده شد. نمونه‌ها به طور کامل خارج شدند و سپس پیچها از محل مورد نظر خارج گردیدند تا بتوان آنها را به طریق معمول مقطع برداری کرد.

هر نمونه شامل بافت استوانه‌ای شکل بود که محل قرار گرفتن پیچ در مرکز آن قرار داشت. نمونه‌ها در محلول اسید نیتریک ۱۰٪ به مدت یک هفته قرار داده شدند و پس از اطمینان یافتن از دکلسیفیکاسیون کامل، نمونه‌ها به وسیله آب

عامل رشد انسولین (Insulin growth factor)، عامل رشد تغییر شکل‌دهنده (Transforming growth factor)، عامل رشد فیبروبلاست‌ها (Fibroblastic growth factor) و عامل رشد مشتق از پلاکت‌ها (Platelet-derived growth factor) به وسیله استئوبلاست‌ها تولید می‌شوند و در عین حال سایر عوامل توسط سلول‌های دیگر که در رابطه با استخوان هستند، مثل پلاکت‌ها، تولید می‌شوند. (۳)، ماتریکس عاچ حاوی مقادیر زیادی از این عوامل رشد می‌باشد. (۴)


با توجه به شیوع افراد بی‌دندان و اهمیت افزایش ارتفاع عمودی استخوان در این افراد مطالعات متعددی در گذشته جهت افزایش ارتفاع عمودی استخوان با استفاده از ماتریکس عاچ دمیزالیزه صورت گرفته است که نتایج حاکی از تأثیر مثبت این ماده بوده است. هدف از این مطالعه بررسی تأثیر ماتریکس عاچی دمیزالیزه اتوژن (ADDM) و مقایسه آن با بیواوس بر میزان افزایش ارتفاع عمودی استخوان بر روی استخوان آهیانه خرگوش می‌باشد.

روش بررسی

این بررسی یک مطالعه تجربی است. ابتدا شش عدد خرگوش سفید ماده نژاد نیوزلندی با وزن متوسط ۲-۲/۵ کیلوگرم از انستیتو پاستور ایران تهیه گردید.

برای بیهوشی خرگوشها از مخلوط کتامین ۱۰٪، alfasan و زایلیزین ۲٪، alfasan (نسبت چهار به یک) به میزان ۰/۴ میلی‌لیتر به ازای هر یک کیلوگرم از وزن خرگوش استفاده گردید. (۵)، پس از بیهوشی دندان سانترا بالای خرگوشها خارج شد و پس از تخلیه کردن پالپ در محلول اسید دمیزالیزه شده سپس به ذرات کوچکتر تبدیل شده و در محلول حاوی اسید و جنتامایسین نگهداری شد. (۶)

ابتدا هر خرگوش یک ساعت قبل از جراحی توسط آنتی‌بیوتیک حیوانی (اندروفلوکساسین) به میزان ۰/۴ میلی‌گرم به ازای هر کیلوگرم تحت پروفیلاکسی قرار گرفتند. برای جراحی خرگوشها که قبلاً شماره‌گذاری شده بودند با استفاده از پروتکل بیهوشی ذکر شده آماده جراحی شدند. با استفاده از تیغ بیستوری شماره ۱۵ یک برش طولی (قدامی - خلفی) با ضخامت کامل در پوست ناحیه سر داده شد. با استفاده از الواتور پریوست فلپ مورد نظر به صورت موکوپریوستال از روی استخوان آهیانه کنار زده شد.



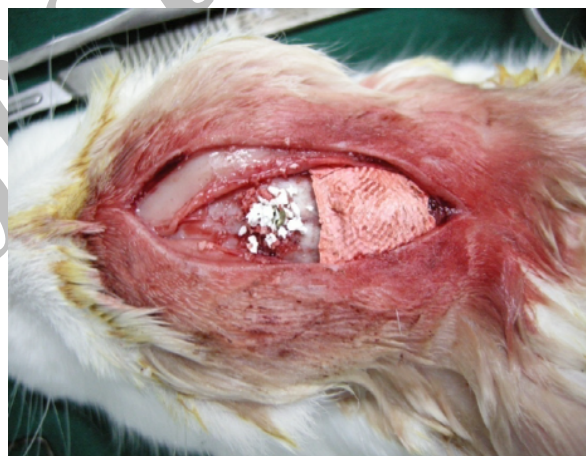شکل ۳: بزرگنمایی 40X رنگ آمیزی HA اتصال ADDM با استخوان تازه تشکیل شده، مثلث سفید: استخوان آهیانه مثلث سیاه: استخوان تازه تشکیل شده، فلش سفید: عاج دمینرالیزه

در بررسی هیستولوژی مقاطع بافتی به دست آمده حفره ایجاد شده توسط پیچ به خوبی قابل تشخیص بود. ابتدا عمق این حفره در نقطه خاص از میدان دید میکروسکوپیک (ساعت شش) تنظیم شد، عدد روی خط کش مدرج کنار صفحه میکروسکوپ - به دهم میلی-متر - خوانده شد، با حرکت صفحه مدرج بالاترین نقطه تشکیل استخوان مجدداً بر روی همان نقطه تنظیم شده عدد مربوط به آن ثبت گردید. اختلاف دو عدد به دست آمده کل ضخامت استخوان این ناحیه را نشان می‌داد. با در نظر گرفتن این نکته که دو میلی-متر از این ضخامت مربوط به استخوان پارتیال خرگوش می‌باشد، این مقدار از اعداد به دست آمده بالا کسر شده، عدد حاصله نشانگر ضخامت استخوان‌سازی تحریک شده جدید برحسب میلی-متر می‌باشد. این کار برای مقاطع میکروسکوپی تمامی نمونه‌ها - مقاطع حاوی بایواوس و ADDM - به صورت کور و بدون در نظر گرفتن نوع ماده قرار داده شده بر روی آن انجام گردید. میزان افزایش ارتفاع عمودی استخوان بر حسب شماره نمونه‌ها و به تفکیک مواد مصرفی در جدول ۱ ارائه شده است.

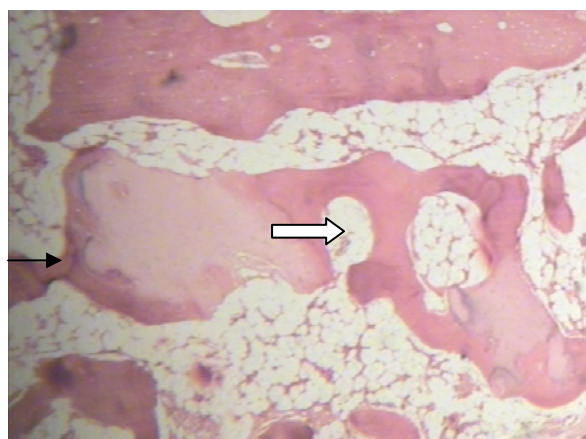
برای اطمینان از پایایی، اندازه‌گیریها با فاصله چند روز مجدداً انجام شد. از طریق t test عدد $0/89$ به دست آمد.

در مقاطع بافت شناسی نرات عاج با دیدن توبول‌های عاجی و بافت استخوانی با دیدن لاکون‌ها و سیستم هاورس قابل

فراوان شسته شدند و از قسمت وسط و عمود بر سطح به دو نیم تقسیم گردیدند. لازم به ذکر است که این خط برش الزاماً می‌بایست از محل قرار دادن پیچ می‌گذشت. قطعات حاصل از این برش در مقطع خود نشان‌دهنده کل ضخامت استخوان‌سازی (ضخامت استخوان آهیانه خرگوش به همراه ضخامت استخوان تازه تشکیل شده اطراف پیچ) بود. از هر کدام از قطعات مذکور دو مقطع بافتی با ضخامت پنج میکرون تهیه شده، به روش H&E رنگ آمیزی گردید. مقاطع رنگ آمیزی شده در زیر میکروسکوپ نوری ZEISS و با درشت نمایی $40\times$ مورد بررسی قرار گرفتند تا ضخامت استخوان تازه ایجاد شده در آن برحسب میلی-متر به دست آید.



شکل ۱: قرار دادن بایواوس اطراف پیچ قدامی و پوشاندن نرات ADDM توسط غشای گوتا



شکل ۲: بزرگنمایی 10X رنگ آمیزی HA استخوان تازه تشکیل شده در اطراف نرات ADDM (فلش سفید) نرات عاج (فلش سیاه)

از این مواد در مجاروت ایمپلنت در نواحی که کمیت استخوان مانع از جایگذاری ایمپلنت می‌شود کاربرد دارد. Lee و همکارانش در سال ۲۰۰۸ طی تحقیقی از استخوان اتورژن به همراه چسب فیبرینی غنی از پلاکت به عنوان گرفت برای افزایش ارتفاع عمودی استخوان همزمان با قرار دادن ایمپلنت در ریج آلوتولار استفاده و مشاهده کردند که اتوگرافت‌ها مواد مناسبی جهت افزایش ارتفاع عمودی ریج آلوتولار می‌باشند. (۸)، از جمله مواد استاندارد جهت ترمیم دیفت‌ها و افزایش ارتفاع عمودی استخوان بیواوس می‌باشد که به عنوان ماده معدنی طبیعی استخوان دارای نتایج قابل پیش بینی است که طی سالیان متمادی به واسطه بررسیهای کلینیکال اثبات شده است.

Zitzmann و همکارانش در سال ۲۰۰۱ در تحقیقی افزایش ارتفاع ریج با استفاده از بیواوس را مورد بررسی قرار دادند و به این نتیجه رسیدند که بیواوس ماده بسیار مناسبی برای افزایش ارتفاع عمودی استخوان در انسان می‌باشد. (۹)

Steigman در سال ۲۰۰۸ از بلاک‌های معدنی استخوان گاوی جهت تصحیح ارتفاع عمودی و افقی ریج استفاده کرد. وی نتیجه گرفت که بلاک معدنی استخوان گاوی ماده مناسبی برای افزایش ارتفاع ریج می‌باشد. (۱۰)

در مطالعه‌ای دیگر Torres و همکارانش در سال ۲۰۰۸ به بررسی کاربرد بیواوس جهت افزایش ارتفاع عمودی استخوان پرداختند و مشاهده کردند که بیواوس دارای خاصیت هدایت استخوانی می‌باشد و سبب افزایش ارتفاع استخوان شده بود. (۱۱)

نتایج مطالعه حاضر نیز نشان داد که بیواوس به عنوان یک ماده جایگزین استخوان دارای خاصیت هدایت استخوانی می‌باشد و سبب افزایش ارتفاع عمودی استخوان شده بود.

ماده دیگری که اخیراً جهت افزایش ارتفاع عمودی استخوان مورد توجه قرار گرفته عاج دمنیرالیزه اتورژن (ADDM) می‌باشد. مطالعات در مورد عاج دمنیرالیزه از سال ۱۹۶۷ آغاز گردید. ماتریکس عاج دمنیرالیزه (Demineralized Dentin Matrix) اولین بار توسط Urits & Yemon مطرح شد و در تحقیقهای گزارش شد که DDM اثر مطلوبی بر ترمیم نقایص استخوانی دارد.

Urits و Yemon علت این پدیده را وجود Bone Morphogenic Protein در عاج دمنیرالیزه معرفی کردند. (۱۲-۱۳)

مطالعات بسیاری نشان داده است که ترمیم استخوان در

تشخیص بود. بررسیهای آماری با استفاده از آزمونهای paired t و Mann-U-Whitney انجام شد.

آزمون Kolmogrov-Smirnov نشان داد مقادیر دارای توزیع نرمال نمی‌باشند، لذا از توزیع ناپارامتری استفاده شد.

یافته‌ها

در نمونه‌های هیستولوژیک عاج دمنیرالیزه نمای توبولار خود را حفظ می‌کند و استخوان نیز با دیدن تراپکول‌های استخوانی قابل تشخیص می‌باشد.

مطالعه روی تعداد ۱۲ نمونه و در دو گروه مساوی شش‌تایی انجام گرفت. میزان ارتفاع عمودی استخوان بر حسب نوع بیومتریال در جدول ۱ ارائه شده است و نشان می‌دهد که در گروه بیواوس میزان استخوان‌سازی برابر $1/43 \pm 0/8$ میلی‌متر و در گروه ADDM برابر $1/43 \pm 0/8$ میلی‌متر بود. آزمون t نشان داد که میزان تفاوت ارتفاع عمودی استخوان در دو گروه مشابه بوده و به لحاظ آماری معنی‌دار نمی‌باشد. ($p < 0/05$)، ضمناً هر کدام از دو ماده بیومتریال موجب افزایش ارتفاع شده‌اند و آزمون Paired t نشان داد که هر دوی این ماده موجب افزایش ارتفاع عمودی استخوان شده‌اند. ($p < 0/05$)

جدول ۱: میزان افزایش ارتفاع عمودی استخوان آهیانه (میلی‌متر) بر حسب نوع ماده مورد استفاده

ماده	ارتفاع استخوان	
	میزان	دامنه تغییرات
بیواوس	$1/43 \pm 0/8$	$0/1 - 2/1$
عاج دمنیرالیزه	$1/43 \pm 0/8$	$0/4 - 3/2$

بحث

با ابداع روش درمانی جایگذاری ایمپلنت پیشرفت چشمگیری در درمان بیماران بی‌دندانی کامل و پارسیل ایجاد گردید. اغلب در این بیماران نقایص و کمبود بافتهای سخت در اثر علل مختلفی نظیر عفونت، تروما و از دست دادن پیش از موعد دندان بروز می‌کند که این امر مانعی برای قرار دادن ایمپلنت در این بیماران می‌گردد. برای رفع این مشکل از روشهای مختلفی استفاده می‌شود که از این میان می‌توان به اتوگرافت‌ها، آلوگرافت‌ها و زنوگرافت‌ها اشاره کرد. استفاده

Pinholt&Bang طی مطالعات دیگری که در سالهای ۱۹۹۲ و ۱۹۹۴ انجام دادند از عاج دمینرالیزه آلورژن جهت افزایش ارتفاع استخوان استفاده کردند که نتایج مطلوبی نگرفتند. (۱۸-۱۹)

با توجه به مطالعات فوق به نظر می‌رسد ADDM برای افزایش ارتفاع عمودی در اکثر موارد نتیجه مثبتی داشته اما در مورد عاج دمینرالیزه آلورژن در برخی موارد گزارشهایی مبنی بر عدم تأثیر آن وجود داشته است.

بالا بودن میزان موفقیت ADDM در مقایسه با HDDM در تحقیقاتی مختلف نشان‌دهنده تأثیر مطلوب بافتهای خودی در مقایسه با بافتهای غیرخودی می‌باشد. این موضوع به وضوح در مورد تفاوت تأثیر استخوان اتوژن و آلورژن در ترمیم نقایص استخوانی مشهود می‌باشد. با توجه به اینکه عامل اصلی ساخت استخوان به وجود BMP و سایر عوامل رشد نسبت داده می‌شود لذا علت تفاوت در ساخت استخوان در مجاورت ADDM و HDDM می‌تواند ناشی از تأثیر بیشتر B.M.P اتوژن در مقایسه با نوع آلورژن آن و یا به علت کافی نبودن تحقیقات باشد.

در مطالعه حاضر نیز همان‌طور که در قسمت یافته‌ها ذکر شد میزان ارتفاع استخوان در اطراف پیچها دارای تفاوت زیادی می‌باشد که این موضوع می‌تواند به علت جابه‌جایی ذرات گرفت در اطراف پیچ و یا جابه‌جایی غشای گذاشته شده بر روی ذرات گرفت بوده باشد لذا انجام تحقیقات با تعداد بیشتر نمونه‌ها می‌تواند نتایج مطمئنتری را به دنبال داشته باشد.

موضوع دیگر یکسان بودن تقریبی افزایش ارتفاع ناشی از کاربرد ADDM و بیواوس می‌باشد. با توجه به اینکه تأثیر بیواوس در افزایش ارتفاع و افزایش استخوان‌سازی تقریباً ثابت شده است لذا این موضوع می‌تواند مؤثر بودن ADDM را در افزایش ارتفاع استخوان در این مطالعه تأیید کند.

در مجموع می‌توان ADDM را به عنوان ماده‌ای مؤثر جهت افزایش ارتفاع عمودی استخوان دانست که البته جهت کاربرد این ماده در انسان نیاز به مطالعات آینده با حجم نمونه بیشتر، روشهای بررسی دقیقتر و حذف خطاهای احتمالی است تا نتایج حاصل از این مطالعه با دقت بیشتری بررسی و تکمیل گردد.

حضور BMP خالص، مثل استخوان و ماتریکس عاج دمینرالیزه، بسیار بهتر انجام می‌گیرد. (۱-۳، ۱۲-۱۳)
Pinholt & Bang در سال ۱۹۹۰ از ADDM برای افزایش ارتفاع ریج آلورژن در موش استفاده کردند. آنها هیچ واکنش التهابی یا جسم خارجی در اطراف عاج مشاهده نکردند و نتیجه گرفتند که ADDM سبب القای تشکیل استخوان جدید شده بود و به عنوان ماده مناسبی جهت افزایش ارتفاع ریج می‌باشد. (۱۴)

Murata در سال ۲۰۰۵ از دندان تازه خارج شده انسان DDM تهیه کرده و آن را در زیر پوست موش کار گذاشت. نتیجه‌ای که از این بررسی گرفته شد وجود خاصیت القای استخوانی در عاج دمینرالیزه انسان بود که منجر به ساخت استخوان شده بود. (۱۵)

در مطالعه حاضر میزان متوسط افزایش ارتفاع عمودی استخوان در نمونه‌ها در گروه بیواوس 0.84 ± 0.43 و در گروه ADDM 0.3 ± 0.14 بود. بنابراین میزان افزایش ارتفاع توسط این دو ماده تقریباً مشابه هم بود.

نتایج مطالعات Murata و Pinholt&Bang نتایج مطالعه حاضر را تأیید می‌کند. در تمامی این مطالعات از ADDM جهت افزایش ارتفاع ریج استفاده شده بود و نتایج نشان‌دهنده ساخت استخوان جدید و افزایش ارتفاع توسط ADDM بود. در مطالعه حاضر نیز کاربرد ADDM منجر به افزایش ارتفاع استخوان شده بود.

در مطالعه‌ای دیگر Pinholt&Bang در سال ۱۹۹۱ مخلوطی از گرانول‌های متراکم هیدروکسی آپاتیت به همراه عاج دمینرالیزه آلورژن را جهت افزایش ارتفاع ریج آلورژن در موش به کار بردند. مشاهدات میکروسکوپی آنها نشانگر تشکیل بافت فیبروز اطراف HA بود ولی آنها در اطراف عاج دمینرالیزه آلورژن تشکیل استخوان جدید را مشاهده کرده بودند. این مطالعه نیز نشان‌دهنده خاصیت القای استخوان‌سازی عاج دمینرالیزه جهت افزایش ارتفاع استخوان بود. (۱۶)، همچنین عظیمی و بخشعلیان در سال ۲۰۰۹ از ماتریکس عاج دمینرالیزه هموژن (Hemogenous Demineralized Dentin matrix) خرگوش جهت ترمیم دیفکت ایجاد شده در استخوان پاریتال خرگوش استفاده کردند و نتیجه گرفتند که HDDM می‌تواند به عنوان یک ماده مطلوب برای جایگزینی استخوان استفاده شود. (۱۷)

نتیجه‌گیری

در استخوان آهیانه خرگوش داشت. میزان افزایش ارتفاع عمودی استخوان توسط بیواوس و ADDM تقریباً مشابه هم بود.

بیواوس به عنوان یک ماده معدنی طبیعی استخوان منجر به افزایش ارتفاع عمودی در استخوان آهیانه خرگوش شد. ADDM مانند بیواوس اثرات مثبتی در افزایش ارتفاع عمودی

REFERENCES

- Gomes M. Histologic evaluation of the osteoinductive property of autogenous demineralized dentin matrix on surgical bone defects in rabbit skulls using human amniotic membrane for guided bone regeneration. *Int J Oral Maxillofac Implants*. 2001 July-Aug;16(4):563-571.
- Bessho K, Tagawa T, Murata M. Purification of rabbit bone morphogenic protein derived from bone, dentin, dentin and wound tissue after tooth extraction. *J Oral Maxillofac Surg*. 1990 Feb;48(2):162-169.
- Vidal MA, Robinson SO, Lopez MJ, Paulsen DB, Borkhsenius O, Johnson JR, Moore RM, Gimble JM. Comparison of chondrogenic potential in equine mesenchymal stromal cells derived from adipose tissue and bone marrow. *Vet surj*. 2008 Dec;37(8):713-24.
- Tziafas D, Lambrianidis T, Beltes P. Inductive effect of native dentin on the dentinogenic potential of adult dog teeth. *J Endod*. 1993 Mar;19(3):116-22.
- Harkness J E, Wagner J H. *The Biology and medicine of rabbits and rodents*. 2nd ed. Washington, Philadelphia: [S.N]; 1983, 53-68.
- Azimi HA. Histomorphometric evaluation of autogenous demineralized dentin on bone regeneration adjacent to implant in rabbit tibia. *Shahid Beheshti Univ Dent J*. 2008 Spring; 26(1):64-73.
- Azimi HA, Mirpoor H. Comparison of Gutta percha as a membrane and cytoplasmic membrane (extra membrane) for treatment of bone defect in parietal bone of rabbit. *Shahid Beheshti Univ Dent J*. 2009 Spring; 27(1):36-42.
- Lee HJ, Choi BH, Jung JH, Zhu SJ, Lee SH, Huh JY, You TM, Li J. Vertical alveolar ridge augmentation using autogenous bone grafts and platelet-enriched fibrin glue with simultaneous implant placement. *Oral Surg Oral Med Oral Pathol Oral Radiol Endod*. 2008 Jan; 105(1):27-31.
- Zitzman NU, Scharer Marinello CP, Schupbach P, Berglundh T. Alveolar ridge augmentation with biooss: A histologic study in humans. *Int J Oral Maxillofac Implants*. 2001 Jun; 21(3):288-95.
- Steigmann A. Bovin –bone mineral block for the treatment of severe ridge deficiencies in the anterior region: A clinical case report. *Int J Oral Maxillofac Implants*. 2008 Jan-Feb; 23(1):123-8.
- Torres J, Tamimi FM, Tresguerres IF, Alkhraisat MH, Khraisat A, Lopez-Cabarcos E, Blanco L. Effect of solely applied platelet-rich plasma on osseous regeneration compared to Bio-Oss: A morphometric and densitometric study on rabbit calvaria. *Clin Implant Dent Relat Res*. 2008 May; 10(2):106-12.
- Yeomans JD, Urist MR. Bone induction by decalcified dentin implanted into oral osseous and muscle tissue. *Arch Oral Biol*. 1967 Aug;12(8):999-1008.
- Urist MR, Sato K, Brownell AG, Malinin TI, Lietze A, Huo YK, Prolo DJ, Oklund S, Finerman GA, DeLange RJ. Human bone morphogenetic protein (hBMP). *Proc Soc Exp Biol Med*. 1983 Jun;173(2):194-9.

14. Pinholt EM, Bang G, Haanaes HR. Alveolar ridge augmentation by osteoinduction in rats. Scand J Dent Res. 1990 Oct; 98(5):434-4.
15. Murata M. Bone Engineering using human demineralized dentin matrix and recombinant human BMP-2. J Hard Tissue Biol. 2005 jul;14(2):80-81.
16. Pinholt EM, Bang G, Haanaes HR. Alveolar ridge augmentation in rats by combined hydroxylapatite and osteoinductive material. Scand J Dent Res. 1991 Feb;99(1):64.
17. Azimi H, Bakhshalian N, Shahoon H. Histologic analysis of osteopromotion property of homogenous demineralized dentin matrix in parital bone defects in rabbit. J Dent Med. 2009Sum;22(2):125-130.
18. Pinholt EM, Haanaes HR, Donath K, Bang G. Titanium implant insertion into dog alveolar ridges augmented by allogenic material. Clin Oral Implants Res. 1994 Dec;5(4):213-9.
19. Pinholt EM, Haanaes HR, Roervik M, Donath K, Bang G. Alveolar ridge augmentation by osteoinductive materials in goats. Scand J Dent Res. 1992 Dec;100(6):361-5.

Archive of SID