

تعیین دقت آپکس یاب الکترونیکی در اندازه‌گیری طول کانال دندانهای مولر شیری

دکتر مریم کریمی نوگورانی^۱ - دکتر مریم زارع چهارمی^۲ - دکتر زهرا دهقان^۳ - دکتر ریحانه طلایی^۴

۱- دانشیار گروه آموزشی دندانپزشکی کودکان دانشکده دندانپزشکی دانشگاه آزاد اسلامی واحد خوراسگان، اصفهان، ایران

۲- استادیار گروه آموزشی اندودنتیکس دانشکده دندانپزشکی دانشگاه آزاد اسلامی واحد خوراسگان، اصفهان، ایران

۳- دستیار گروه آموزشی دندانپزشکی کودکان دانشکده دندانپزشکی دانشگاه آزاد اسلامی واحد خوراسگان، اصفهان، ایران

۴- دندانپزشک

چکیده

زمینه و هدف: رادیوگرافی معمولترین روش تعیین طول در درمانهای اندودنتیک کودکان می‌باشد که استفاده از آن مشکلاتی در بر دارد. آپکس یاب الکترونیکی، وسیله‌ای برای اندازه‌گیری طول کانال می‌باشد. هدف از این مطالعه، ارزیابی دقت وسیله الکترونیکی تعیین طول کانال دندان (Ipx) در اندازه‌گیری طول کانال دندانهای شیری در شرایط بالینی می‌باشد.

روش بررسی: در این مطالعه بالینی، از پنجاه کانال ریشه دندانهای مولر شیری که محکوم به خارج کردن بودند، استفاده گردید. پس از انجام بی‌حسی و حذف پوسیدگی، حفره دسترسی ایجاد شده و طول کانال توسط دستگاه آپکس یاب Ipx اندازه‌گیری شد، بعد از ثبت طول کانال، دندانها خارج شده و طول حقیقی کانال به وسیله فایل شماره ۱۵ تعیین گردید. اطلاعات با استفاده از آزمون T زوج و ضریب همبستگی درون گروهی و آنالیز رگرسیون خطی مورد تجزیه و تحلیل قرار گرفتند.

یافته‌ها: دقت دستگاه Ipx برای تعیین دقیق طول حقیقی کانال ۲۰٪ و در فاصله $\pm 0/5$ میلی‌متری از انتهای ریشه ۶۶٪ و در فاصله ± 1 میلی‌متر از انتهای ریشه ۸۰٪ به دست آمد، آزمون T زوجی اختلاف مقدار واقعی طول کانال و طول اندازه‌گیری شده با Ipx را معنی‌دار نشان داد ($P < 0/001$)، آزمون همبستگی Pearson نشان داد که یک رابطه خطی مستقیم قوی بین طول اندازه‌گیری شده Ipx و طول حقیقی کانال وجود دارد. ($r = 0/957$)

نتیجه‌گیری: دستگاه Ipx به طور غالب تمایل به کوتاهتر نشان دادن طول کانال نسبت به طول واقعی آن دارد. از آنجا که طول کارکرد کوتاهتر از طول واقعی است، این دستگاه برای درمان اندودنتیک دندانهای شیری می‌تواند مد نظر قرار بگیرد.

کلید واژه‌ها: آپکس یاب، مولر شیری، طول کانال

پذیرش مقاله: ۱۳۹۲/۴/۱۳

اصلاح نهایی: ۱۳۹۲/۴/۱

وصول مقاله: ۱۳۹۱/۱۲/۵

نویسنده مسئول: دکتر مریم زارع چهارمی، گروه آموزشی اندودنتیکس دانشکده دندانپزشکی دانشگاه آزاد اسلامی واحد خوراسگان، اصفهان، ایران
e.mail:hiva1378maryam@yahoo.com

مقدمه

بنابراین تأیید رادیوگرافیک طول کانال ممکن است اشتباه باشد. (۲-۴)، تحلیل ممکن است از طریق ریشه به داخل کانال‌ها گسترده شود و ارتباطات بیشتری غیر از سوراخ اپیکال یا کانال‌های جانبی و فرعی با بافت پری اپیکال برقرار کند. این واقعه در تمام سطوح ریشه‌ها رخ می‌دهد. (۲)

آثار درمان اندودنتیک اولیه در تکامل جوانه دندان دائمی یکی از نگرانیهای دندانپزشکان می‌باشد. دستکاری نا به جای آپکس دندان شیری می‌تواند سبب بروز اختلالاتی در جوانه دندانهای دائمی گردد. (۵)

حفظ و نگهداری دندانهای شیری به دلیل بروز عوارضی نظیر اختلال در اکلوژن و کاهش توانایی جویدن و مشکلات ارتودنسی که در آینده ایجاد می‌کند، حائز اهمیت است. (۱)

درمان اندودنتیک در دندانهای دائمی اصول مشخصی دارد، ولی در دندانهای شیری به دلیل تحلیل و رسوب بافت سخت، وضعیت آپکس ریشه تغییر می‌کند، به طوری که آناتومی کانال دندانهای شیری را به دقت نمی‌توان مشخص کرد. با پیشرفت تحلیل، سوراخ اپیکال ارتباطی به آپکس آناتومیک ریشه ندارد و کروئالی‌تر از آن می‌باشد.

دندانهای شیری به خصوص در کودکان غیر همکار توصیه می‌شود. (۹)

در سال ۲۰۰۸، Ghaemmaghami و همکاران، دقت دستگاه آپکس یاب Root ZX را در تعیین طول کانال انسیزورهای شیری به صورت کلینیکی بررسی کردند و نتیجه آن بود که Root ZX قویاً می‌تواند در تعیین طول کانال انسیزورهای شیری استفاده شود. (۱۰)، در سال ۲۰۰۹ Leonardo و همکاران طول کانال دندانهای شیری در مراحل مختلف تحلیل ریشه را به صورت آزمایشگاهی (Ex vivo) با آپکس یاب الکترونیکی (Digital signal processing) اندازه‌گیری کردند و به این نتیجه رسیدند که آپکس یاب الکترونیکی Digital signal processing برای اندازه‌گیری طول کانال دندانهای شیری مفید و صحیح است. (۱۱)، مطالعه انجام شده در ۲۰۱۱ توسط Beltram و همکاران که دقت آپکس یاب الکترونیکی Root ZX را به صورت Ex vivo و In vivo روی دندانهای شیری بررسی کردند، به این نتیجه رسیدند که آپکس یاب Root ZX می‌تواند طول کارکرد در ریشه دندانهای شیری را صرف‌نظر از وجود با عدم وجود تحلیل ریشه با دقت ± 1 تا بالای ۹۰٪ اندازه‌گیری کند. (۱۲)، Odabaş و همکارانش در سال ۲۰۱۱ با انجام مطالعه‌ای به این نتیجه رسیدند که استفاده از آپکس یاب الکترونیکی جهت تعیین طول دندانهای شیری با تحلیل ریشه و بدون تحلیل ریشه سودمند می‌باشد. (۱۳)، با توجه به گسترش روز افزون دستگاههای آپکس یاب و وجود مشکلاتی در تعیین طول کانال دندانهای شیری، این مطالعه با هدف تعیین دقت آپکس یاب الکترونیکی در اندازه‌گیری طول کانال دندانهای شیری طراحی و انجام گردید.

روش بررسی

مطالعه حاضر یک بررسی تجربی- بالینی بود. پس از تأیید کمیته اخلاقی دانشکده دندانپزشکی دانشگاه آزاد خوراسگان نمونه‌ها از کودکانی که برای درمان به این دانشکده مراجعه می‌کردند انتخاب شدند. بعد از تأیید نیاز به خارج کردن دندانهای شیری به علت ارتودنسی و غیر قابل نگهداری بودن دندانهای مولر شیری از نظر کلینیکی و رادیوگرافی (که جهت تأیید، از دندانهای مربوطه تصویر رادیوگرافی گرفته شد) سعی شد از دندانهایی به عنوان نمونه استفاده شود که تحلیل

به منظور جلوگیری از رد شدن مواد یا وسایل دندانپزشکی پیشنهاد می‌شود که طول کارکرد وسایل اندودنتیک ۲-۳ میلی‌متر کوتاهتر از آپکس رادیوگرافیک در نظر گرفته شود. (۲)، برای اندازه‌گیری طول کانال می‌توان از رادیوگرافی با روش موازی باکن بلند و آپکس یاب الکترونیکی استفاده کرد تا حداکثر دقت تأمین شود.

معمولاً برای تعیین طول کانال از رادیوگرافی استفاده می‌شود که در کودکان به علت همکاری ضعیف آنها و همچنین کوچک بودن دهانشان، مشکلاتی به همراه دارد، استفاده از روش الکترونیکی تعیین طول کانال، درمان ریشه دندان دائمی را راحت‌تر کرده است (۶)، لذا با توجه به وجود مشکلاتی در تعیین طول کانال دندانهای شیری و به بازار آمدن انواع جدیدتر آپکس یاب الکترونیکی (Electronic Apex Locator) قرار شد تا طی انجام مطالعاتی، دقت آپکس یاب الکترونیکی را در تعیین طول کانال دندانهای شیری سنجیده شود.

روش الکترونیکی برای تعیین طول کانال، اولین بار، توسط Coster ابداع شد. این عقیده دوباره توسط Suzuki در سال ۱۹۴۲ مورد مطالعه قرار گرفت. (۷)

Katz و همکاران، در ۱۹۹۶ توانایی آپکس یاب الکترونیکی Root ZX برای اندازه‌گیری طول کانال دندانهای شیری دارای تحلیل نسبی را در محیط آلژیناتی (Invivo) ارزیابی کردند. اندازه‌گیری توسط دو روش Root ZX و رادیوگرافی در دو محیط کانال خشک و مرطوب با هم مقایسه شدند و به این نتیجه رسیدند که Root ZX وسیله کمکی ترجیحی برای اندازه‌گیری طول کانال در دندانهای شیری است. (۸)، در سال ۲۰۰۳ kielbassa AM و همکاران، در تحقیقی دقت دستگاه آپکس یاب الکترونیکی Root ZX را در اندازه‌گیری طول کانال دندانهای شیری بررسی کردند. آزمون همبستگی، نشان‌دهنده دقت کافی دستگاه با تمایل به کوتاه نشان دادن طول توسط Root ZX بود. آنها پیشنهاد کردند که Root ZX می‌تواند به خوبی در درمان ریشه دندانهای شیری خصوصاً در کودکان بی‌قرار به کار رود. (۴)، Heidari و Yekta در سال ۱۳۸۶، در مطالعه‌ای تجربی، دقت آپکس یاب الکترونیکی Dentaport ZX را در تعیین طول کانال دندانهای شیری تحلیل رفته بررسی کردند. بر اساس نتایج، استفاده از Dentaportzx در درمان

برای فایل بود، ایندکس تاجی قرار گرفت و این شاخص ثابت سطح آکلوزال توسط لاک ناخن برای هر کانال علامت گذاری شد.

دندان مورد نظر بعد از اندازه‌گیری طول تمام کانال‌ها (بسته به تعداد کانال‌های واجد شرایط دندان مورد نظر) توسط فورسپس با دقت و جلوگیری از شکستن تاج و ریشه‌ها خارج شد.

بعد از خارج کردن دندانها، طول حقیقی کانال به وسیله فایل شماره 15 K-Type و با توجه به شاخص تاجی مشخص شد. عمل اندازه‌گیری طول واقعی به این صورت انجام شد که فایل به آرامی تا جایی وارد کانال شد که نوک فایل با چشم در انتهای ریشه دندان مشاهده شد. بعد از خارج کردن فایل، فاصله نوک فایل تا رابر استاپ با گیج اندازه‌گیری و به عنوان طول حقیقی کانال یادداشت گردید و طول کارکرد با کسر یک میلی‌متر از طول حقیقی کانال از بالاترین نقطه تحلیل رفته (نقطه بول) نیز یادداشت شد. پس برای هر کانال ریشه شیری، سه عدد ثبت شده به عنوان (طول کارکرد، طول حقیقی کانال و طول اندازه‌گیری شده با دستگاه IpeX). اعداد ثبت شده به عنوان داده در اختیار یک متخصص آمار قرار گرفت و نتیجه تجزیه و تحلیل آماری بر روی صد و پنجاه داده انجام شد. داده‌ها توسط آزمون‌های T زوجی و آزمون همبستگی و آنالیز رگرسیون خطی مورد تجزیه و تحلیل قرار گرفتند.

یافته‌ها

بعد از اندازه‌گیری کلینیکی پنجاه کانال دندانهای شیری توسط دستگاه آپکس یاب IpeX و اندازه‌گیری طول واقعی آنها بعد از خارج کردن دندانها و همچنین طول کارکرد همان پنجاه کانال، نتایج طبق جدول (۱) به دست آمد.

نتایج حاصل از مطالعه نشان داد که، دقت دستگاه IpeX برای تعیین دقیق فورامن اپیکال (طول حقیقی کانال) ۲۰٪، در فاصله $\pm 0/5$ میلی‌متر از انتهای ریشه (فورامن اپیکال)، ۶۶٪، در فاصله ± 1 میلی‌متر از فورامن اپیکال ۸۰٪ به دست آورده شد. آزمون همبستگی Pearson نشان داد که رابطه خطی مستقیم قوی بین طول اندازه‌گیری شده با IpeX و مقدار واقعی طول کانال وجود دارد. (نمودار ۱)، خط رگرسیون نیز نشان دهنده مقدار واقعی طول کانال بر اساس مقدار به دست آمده با دستگاه IpeX می‌باشد. (نمودار ۱)

میانگین مقدار واقعی طول کانال $11/65 \pm 2/48$ میلی‌متر و میانگین مقدار اندازه‌گیری شده با IpeX، $11/07 \pm 2/35$ بود.

ریشه آنها بیش از یک سوم طول ریشه نباشد، به علت اینکه درمانهای ریشه دندانهای شیری فقط در مواردی که حدود دو سوم طول ریشه باقیمانده باشد، توصیه می‌شود. (۹)، رضایت آگاهانه از والدین مبنی بر شرکت کودکان در این مطالعه گرفته شد. تعداد نمونه مورد نظر پنجاه کانال بود. پس از انجام بی حسی موضعی و ایزوله کردن دندانها، پوسیدگی موجود در دندانها توسط فرز روند توربین کارباید شماره ۳۳۰ (Brasseler USA, Savanna, Ga) و فرز روند آنگل کارباید شماره ۶ (Brasseler USA, Savanna, Ga) برداشته شد. سپس سقف اتاقت پالپ کاملاً برداشته و پس از یافتن مدخل کانالها، مسیر مستقیم دسترسی به کانال ایجاد گردید. در صورت وایتال بودن پالپ، پالپوتومی دندان مورد نظر با برداشتن کامل بافت پالپی از اتاقت پالپ به وسیله اسکویتور و یا فرز روند آنگل کارباید شماره ۶ انجام شد و اتاقت پالپ با سرم، شست و شو داده شد و با گلوله پنبه‌ای استریل خشک گردید، محیط با رول پنبه ایزوله شد، در بعضی موارد، تا جایی که همکاری بیمار اجازه می‌داد، در صورت وایتال بودن پالپ محتویات پالپ داخل کانالها به منظور یکسان بودن کلیه نمونه‌ها از حیث عدم وجود پالپ وایتال و به حداقل رساندن عوامل مخدوشگر، با فایل شماره ۱۵ و ۲۰ (MANI, Japan) خارج شد. آنگاه دستگاه آپکس یاب الکترونیکی IpeX (NSK, Japan) با فشردن کلید Power حدود یک ثانیه و بیشتر روشن شد. پس از روشن شدن صفحه نمایشگر دستگاه گیره لبی برای کامل کردن مدار، در گوشه لب بیمار در سمت مخالف دندان مورد نظر قرار داده شد. علت استفاده از دستگاه آپکس یاب الکترونیکی IpeX در این مطالعه آن بود که از این دستگاه در درمان ریشه دندانهای دائمی و شیری در ایران به وفور استفاده شده و مطالعات کمی در خصوص دقت این دستگاه در دسترس است.

فایل K-Type (MANI Inc., Tochigi, Japan) شماره ۱۵ وارد کانال شد و گیره فایل به آن متصل گردید. با توجه به صفحه نمایشگر که حرکت فایل را در طول کانال نشان می‌دهد و با رسیدن فایل به دو میلی‌متری فورامن (یا محل تلاقی ریشه با بافت پری اپیکال) انتهای ریشه تقسیم بندی و روی صفحه نمایشگر مشخص است که هر قسمت نشانگر ۰/۱ میلی‌متر است، در مطالعه حاضر ۰/۵ میلی‌متر یا در محدوده پنج قسمت مانده به طول واقعی ریشه (محدوده دندان خندان) به عنوان طول کارکرد در نظر گرفته شد. محلی از تاج که دارای ثابت

جدول ۱: نتایج اندازه گیری طول کانال با روشهای مختلف و مقایسه آنها با یکدیگر

انحراف استاندارد	میانگین	حداکثر	حداقل	تعداد کل	--
۲/۳۵۱۱	۱۱/۰۶۶	۱۶	۶/۵۰	۵۰	طول کانال اندازه گیری شده توسط ipex بر حسب میلی متر
۲/۴۷۶۲	۱۱/۶۴۶	۱۶	۶/۵۰	۵۰	طول واقعی کانال بعد از کشیدن دندان بر حسب میلی متر
۲/۴۷۶۲	۱۰/۶۴۶	۱۵	۵/۵۰	۵۰	طول کارکرد (بر حسب میلی متر)*
۰/۷۲۰۲	۰/۵۸	۲	-۰/۵	۵۰	RL ₁ -AL ₂
				۵۰	Valid N (list wise)

* یک میلی متر - طول واقعی = طول کارکرد
 1. RL = طول واقعی کانال ریشه
 2. AL = طول اندازه گیری شده با Ipx

۲۰٪ برابر طول واقعی کانال، ۱۲٪ طول Ipx بیشتر از طول واقعی کانال بوده است. (جدول ۲)

جدول ۲: توزیع فراوانی مقادیر به دست آمده با دستگاه ipex نسبت به مقدار واقعی

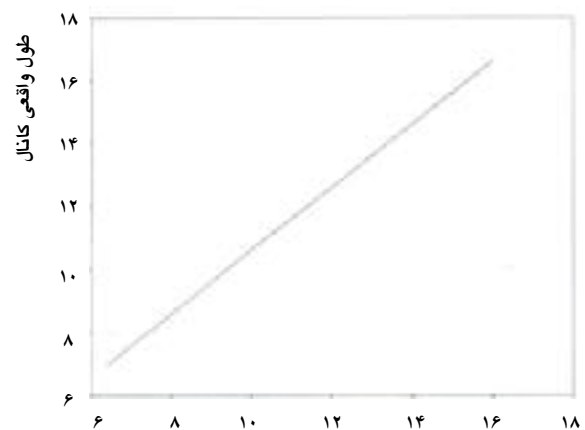
مقدار به دست آمده	تعداد	درصد
بیشتر از مقدار واقعی	۶	۱۲
برابر با هم	۱۰	۲۰
کمتر از مقدار واقعی	۳۴	۶۸
جمع	۵۰	۱۰۰

بحث

تعیین طول کانال دندان یک مرحله قطعی در درمان اندودنتیک در دندانهای شیری و دائمی است. محل ختم درمان ریشه باید به خوبی مشخص باشد تا از آسیب رسیدن به نسوج پری اپیکال به طور کلی و جوانه دندان دائمی به طور اخص در دندانهای شیری پرهیز گردد. (۵)

قبل از ساخت آپکس یابها تعیین طول کانال دندان عمده بر اساس تفسیر رادیوگرافی بود. پیش بینی آناتومی مولرهای شیری به علت تحلیل و رسوب بافت سخت مشکل می باشد. برای به دست آوردن شرایط Aseptic پاکسازی و آماده سازی کانال ریشه باید حداقل تا دو سوم طول کانال ریشه امتداد یابد. (۲)، رادیوگرافی رایجترین روش اندازه گیری طول کانال می باشد. ولی به جهت مشکلات و محدودیتهای آن روش ایده آلی محسوب نمی گردد. از زمانی که دستگاههای آپکس

آزمون T زوجی این اختلاف را معنی دار نشان داد. (p.v ۰/۰۰۱). $t=0/957 <$ ، طول کارکرد در این مطالعه یک میلی متر کوتاهتر از طول واقعی کانال در نظر گرفته شده، میانگین طول کارکرد از میانگین طول اندازه گیری شده با Ipx حدوداً ۰/۴۲ کمتر بوده است. طول واقعی کانال $0/58 \pm 0/7202$ بیشتر از طول اندازه گیری شده با Ipx بود. (جدول ۱) دقت Ipx به صورت دقیق ۲۰٪ و تمایل غالب دستگاه به کوتاهتر نشان دادن طول کانال بوده است (در محدوده فورامن اپیکال و دو میلی متر کوتاهتر از آن دقت دستگاه ۸۸٪ بوده است. در ۶۸٪ موارد طول به دست آمده با Ipx کمتر از مقدار واقعی طول کانال،



طول کانال اندازه گیری شده با آپکس یاب ipex

نمودار ۱: خط رگرسیون مقدار واقعی طول کانال بر حسب طول به دست آمده به وسیله دستگاه آپکس یاب Ipx

بدون آن با دستگاه Root ZX مشاهده نشد و طول کارکرد به دست آمده توسط دستگاه آپکس یاب در حد ± 1 میلی‌متر از اندازه واقعی به میزان ۹۰٪ صحیح بود. (۱۲)، Angwaravong و همکاران نیز در سال ۲۰۰۹ دریافتند که علی‌رغم وجود تحلیل ریشه در دندانهای شیری، دستگاه آپکس یاب قادر به تعیین طول کانال در حد مطلوب می‌باشد. (۱۶)

در مطالعه حاضر، تفاضل اندازه‌گیریهای بین چشم و دستگاه (انحراف از طول واقعی کانال) 0.72 ± 0.58 - است. (جدول ۱) که نشانگر این مطلب است که IpeX به طور غالب تمایل به کوتاهتر نشان دادن طول کانال از طول واقعی آن دارد. که این نتیجه با مطالعه kielbassa AM و همکاران و Katz و همکاران مطابقت دارد. (۴ و ۸)

کوتاهتر نشان دادن طول کانال توسط دستگاه آپکس یاب را می‌توان این‌گونه توجیه کرد که دستگاه هنگام تماس نوک فایل با نسوج اطراف آپکس زنگ اختار می‌زند. در اغلب موارد نسوج اطراف آپکس مقداری (هر چند اندک) به داخل فضای کانال نفوذ می‌کنند که این نفوذ در مورد تحلیلهای و آپکس‌های باز و گشاد بیشتر است. در نتیجه نوک فایل در فاصله‌ای کوتاهتر از فورامن اپیکال با نسوج پری‌اپیکال تماس می‌یابد و به طور غالب طول را کوتاهتر نشان می‌دهد (۱۴) که البته از آنجایی که در پالپکتومی دندانهای شیری، طول کارکرد کمتر از طول واقعی کانال است به نظر می‌رسد که طول گزارش شده کمتر دستگاه در این زمینه مطلوب باشد.

نتیجه‌گیری

با توجه به این مطالعه، به منظور پرهیز از معایب رادیوگرافی از جمله تابش اشعه اضافی به کودک، همچنین سهولت کار و کاهش زمان کارکرد و فراهم کردن امکان درمانهای پالپکتومی در کودکان غیر همکار، ناتوان (که تهیه رادیوگرافی در آنها غیر ممکن و یا بسیار مشکل است) برای تعیین طول کانالهای دندان شیری استفاده از IpeX می‌تواند مفید باشد.

یاب الکترونیکی معرفی شده‌اند تاکنون مطالعات زیادی در زمینه بررسی دقت این نوع دستگاهها صورت گرفته که اکثراً روی دندانهای دائمی بوده است. (۱۳)، مطالعات مختلفی نیز روی دقت این دستگاهها در تعیین طول کانال دندانهای شیری به صورت آزمایشگاهی انجام شده است. در بسیاری از دندانهای مورد بررسی قرار گرفته در این مطالعه، تنگه آپیکالی وجود نداشته است، لذا طول کارکرد با قرار دادن فایل در کانال تا دیده شدن نوک فایل از ته آپکس با کسر یک میلی‌متر در نظر گرفته شد. Heidari و Yekta در بررسی آزمایشگاهی ریشه‌های تحلیل رفته شیری، دقت بیشتری را نسبت به این مطالعه به دست آوردند که علت می‌تواند در تفاوت شرایط آزمایشگاهی آنها باشد. (۹)، نتایج مطالعه حاضر به مطالعه Katz و همکاران نزدیک است، ولی دقت بیشتر گزارش شده Root ZX در مطالعه آنها را می‌توان به آزمایشگاهی بودن مطالعه، نوع دستگاه آپکس یاب و کم بودن نمونه‌ها نسبت داد. (۸)، در محیط آزمایشگاهی، ژلی که نقش نسوج اطراف ریشه را بر عهده دارد نمی‌تواند مانند نسوج پری اپیکال به فضای داخل کانال پیشروی کند، در نتیجه ژل در ریشه تحلیل رفته و بدون تحلیل توانایی نفوذ به داخل کانال را نخواهد داشت لذا دستگاه آپکس یاب نمی‌تواند تفاوتی بین این دو وضعیت (ریشه تحلیل رفته و بدون تحلیل) در شرایط آزمایشگاهی قائل شود. (۱۴-۱۵)، نتایج مطالعه حاضر در مقایسه با مطالعه Ghaemmaghami و همکاران در تعیین دقیق فورامن اپیکال کمتر بوده و تمایل بیشتر دستگاه IpeX برای کوتاهتر نشان دادن طول کانال نسبت به دستگاه Root ZX در مطالعه Ghaemmaghami بوده است. (۱۰)

در مطالعه Leonard در ۲۰۰۹، همبستگی بین اندازه گیری واقعی و اندازه گیری با دستگاه آپکس یاب بالاست که علت را می‌توان چنین توجیه کرد که اندازه واقعی یک میلی‌متر کوتاهتر از فورامن اپیکال یا بول تحلیل آپیکالی در نظر گرفته شده است. در اکثر دندانهای مورد بررسی در مطالعه حاضر مقداری تحلیل ریشه وجود داشت که از این نظر مقایسه‌های بین طول به دست آمده در دندانهای با تحلیل ریشه و بدون آن صورت نگرفت (۱۱) ولی در مطالعه Beltrame و همکاران تفاوتی در اندازه‌گیری طول در دندانهای با تحلیل ریشه و

REFERENCES

1. Mc Donald RE, Avery DR. Dentistry for the child and adolescent. 9thed. St. louis: Mosby; 2011,522.
2. Hargreaves KM, Cohen S, Cohen's Pathways of the Pulp. 10th ed. St. louis: Mosby; 2010,654-680.
3. Shahrabi M, Seraj B, Heidari. Accuracy evaluation of a special electronic apex locator in measuring primary teeth root length in clinical conditions. J Dent, Tehran University of Medical Sciences. 2006 Jan;(1):79-83. [Persian]
4. Kielbassa AM, Muller U, Munz I, Monting JS. Clinical evaluation of measuring accuracy of root ZX in primary teeth. Oral Surg Oral Med Oral Pathol Oral Radio & Endod. 2003 Jan;95(1):94-100.
5. Guideline for pulp therapy for primary and young permanent teeth. American academy of pediatric dentistry. 2006: (cited 2006 march 12). available at. www. hon.Ch/ conduct. html.
6. Shahrabi M, Seraj B, Nekoufar MH, Mosharafian SH, Kharazifard MJ. Accuracy evaluation of a special electronic apex locator in measuring primary teeth root length in laboratory conditions. J of Dent, Tehran University of Medical Sciences. 2004 Jan;17(1):32-40. [Persian]
7. Suzuki K. Experimental study on iontophoresis. Japanese J of Stomatology. 1942;16:411-429.
8. Katz A, Mass E, Kaufman Arieh Y. Electronic apex locator: A useful tool for root canal treatment in the primary dentition. J Dent Child. 1996 Jun;63(6):414-417.
9. Heidary A, Jalaliyekta H. Accuracy evaluation of an electronic apex locator in measuring resorped primary teeth root canal length in laboratory conditions J of Dent, Mashhad University of Medical Sciences. 2008 Feb;32(2):117-122. [Persian]
10. Ghaemmaghami S, Eberle J, Duperon D. Evaluation of the Root ZX apex locator in primary teeth. Pediat Dent. 2008 Jun;30(6):496-498.
11. Leonardo MR, Da Silva LA, Nelson-Filo P, Da Silva RA, Lucisano MP. Ex vivo accuracy of an apex locator using digital signal processing in primary teeth. Pediat; 2009 Apr; 31(4):320-2.
12. Beltrame AP, Triches TC, Sartori N, Bolan M. Electronic determination of root canal working length in primary molar teeth: An invivo and ex vivo study. Int Endod J. 2011 May; 44(5):402-613.
13. Odabaş ME, Bodur H, Tulunoğlu O, Alaçam A. Accuracy of an electronic apex locator: a clinical evaluation in primary molars with and without resorption. J Clin Pediat Dent. 2011 March;35(3):255-8.
14. Heidari A, Shahrabi M, Seraj B. Accuracy comparison of Dentaport ZX in root canal length measurement in resorped versus unresorped primary teeth. Tabibe Shargh J. 2008 Jan; 10(1):45-51. [Persian]
15. Gordon MP, J Chandler NP. Electronic apex locators. Int Endod J. 2004 Jul;37(4):425-437.
16. Angwaravong O, Panitvisai P. Accuracy of an electronic apex locator in primary teeth with root resorption. Int Endod J. 2009 Feb;42(2):115-21.