

## ارزیابی تکرارپذیری یافته‌های بالینی - هیستوپاتولوژیک و تکنیک ایمونوفلورسانس مستقیم

### نمونه‌های پارافینه فیکس شده در تشخیص لیکن پلان

دکتر علی‌رضا قنادان<sup>۱</sup> - دکتر مریم سیدمجیدی<sup>۲</sup> - دکتر سارا محرابی<sup>۳</sup> - عذرا عبدل آبادی<sup>۴</sup> - دکتر پویان امینی شکیب<sup>۵</sup> - دکتر علی بیژنی<sup>۶</sup>

۱- دانشیار گروه آموزشی آسیب شناسی دانشکده پزشکی دانشگاه علوم پزشکی تهران، تهران، ایران

۲- دانشیار مرکز تحقیقات مواد دندانپزشکی دانشگاه علوم پزشکی بابل، بابل، ایران

۳- استادیار گروه آموزشی آسیب شناسی دهان و فک و صورت دانشکده دندانپزشکی دانشگاه علوم پزشکی زنجان، زنجان، ایران

۴- دانشجوی دانشکده دندانپزشکی دانشگاه علوم پزشکی بابل، بابل، ایران

۵- استادیار گروه آموزشی آسیب شناسی دهان و فک و صورت دانشکده دندانپزشکی دانشگاه علوم پزشکی تهران، تهران، ایران و استادیار مرکز

تحقیقات مواد دندانپزشکی دانشگاه علوم پزشکی بابل، بابل، ایران

۶- محقق مرکز تحقیقات بیماریهای غیرواگیر کودکان امیرکلا دانشگاه علوم پزشکی بابل، بابل، ایران

### چکیده

زمینه و هدف: لیکن پلان یک اختلال مزمن پوستی، مخاطی با واسطه عوامل ایمنی است که همراهی خصوصیات هیستوپاتولوژیک با ویژگیهای بالینی جهت رسیدن به تشخیص قطعی ضروری است. در مواقعی که همراهی تشخیص بالینی و هیستوپاتولوژیک وجود ندارد کمک گرفتن از روشهای تشخیصی مکمل، مانند Direct Immuno Fluorescence (DIF) توصیه می‌شود. بنابراین هدف از این مطالعه تعیین تکرارپذیری یافته‌های بالینی-هیستوپاتولوژیک و تکنیک ایمونوفلورسانس مستقیم نمونه‌های پارافینه فیکس شده در تشخیص لیکن پلان است.

روش بررسی: در این مطالعه توصیفی-تحلیلی گذشته‌نگر ۴۹ مورد لیکن پلان دهانی و پوستی به کمک روش DIF برای فیبرینوژن، C3 و IgM رنگ آمیزی شدند. شدت رنگ فلورسانس به صورت صفر، یک و دو طبقه‌بندی گردید. یافته‌ها به کمک آزمونهای آماری در هر گروه و نیز بین گروه لیکن پلان پوستی و دهانی مقایسه شد.

یافته‌ها: بررسیهای آماری نشان داد که بین بروز IgM و C3 رابطه مستقیمی وجود دارد. (ضریب همبستگی Spearman برابر ۰/۶۹۷ و  $pv=۰/۰۰۰$ ) که این رابطه در لیکن پلان پوستی مشهودتر بود. (ضریب همبستگی Spearman برابر ۰/۷۴۶)، در ضمن در لیکن پلان دهانی نیز ارتباط مستقیمی بین بیان فیبرینوژن و IgM دیده شد. ( $pv=۰/۰۲$ ، ضریب همبستگی Spearman برابر ۰/۷۶۹).

در آنالیز آماری توسط تست Man-Whitney U ارتباط معنی‌دار بین لیکن پلان دهانی و پوستی برای بیان C3 ( $pv=۰/۳$ ) و فیبرینوژن ( $pv=۰/۵$ ) یافت نشد، لکن ارتباط معنی‌دار آماری بین لیکن پلان دهانی و پوستی برای بیان IgM دیده شد. ( $pv=۰/۰۴$ )

نتیجه‌گیری: به نظر می‌رسد رنگ آمیزی ایمونوفلورسانس مستقیم در نمونه‌های پارافینه فیکس شده در فرمالین برای هیچ یک از مارکرهای C3، فیبرینوژن و IgM به تنهایی تکرارکننده مناسبی برای یافته‌های بالینی-هیستوپاتولوژیک نمی‌باشد. اگرچه ترکیب IgM و C3 در لیکن پلان پوستی و ترکیب IgM و فیبرینوژن در لیکن پلان دهانی تکرارپذیری بهتری از خود نشان دادند.

کلید واژه‌ها: لیکن پلان، تکنیک ایمونوفلورسانس مستقیم، تشخیص

پذیرش مقاله: ۱۳۹۴/۶/۲۱

اصلاح نهایی: ۱۳۹۴/۶/۳

وصول مقاله: ۱۳۹۴/۲/۷

نویسنده مسئول: دکتر پویان امینی شکیب، گروه آموزشی آسیب شناسی دهان و فک و صورت دانشکده دندانپزشکی دانشگاه علوم پزشکی تهران، تهران، ایران  
e.mail: aminishakib@tums.ac.ir

### مقدمه

در غیاب ضایعات پوستی رخ می‌دهد (۳) و در مواردی درد و ناراحتی قابل توجهی برای بیمار ایجاد می‌کند. (۱-۲)، از سایر نواحی ابتلا می‌توان به مخاط Vulvar، Glans penis

لیکن پلان یک اختلال مزمن پوستی، مخاطی نسبتاً شایع با واسطه عوامل ایمنی است. (۱-۲)، درگیری مخاطی در این بیماری عمدتاً شامل مخاط دهان می‌باشد که در اغلب موارد

مراکز درمانی دسترسی به نگهدارنده‌های خاص وجود ندارد؛ همچنین نگهداری طولانی مدت بافت منجمد شده ممکن است موجب از دست رفتن خاصیت آنتی ژنیک شود و از طرفی برای مطالعات گذشته نگر بافت تازه در دسترس نیست. (۹) لذا با توجه به اینکه برخی مطالعات پیشین، نمونه‌های پارافینه ثابت شده را قابل استفاده برای DIF عنوان کرده‌اند، هدف از این مطالعه در اولین گام تعیین تکرارپذیری یافته‌های بالینی، هیستوپاتولوژیک و روش ایمونوفلورسانس مستقیم نمونه‌های پارافینه فیکس شده در تشخیص لیکن پلان می‌باشد.

### روش بررسی

در این مطالعه گذشته‌نگر توصیفی، تحلیلی ابتدا پرونده‌های موجود در آرشیو بخش آسیب شناسی دانشکده دندانپزشکی دانشگاه علوم پزشکی بابل از ابتدای سال ۸۹ تا ۹۲ مورد بررسی قرار گرفتند و ۱۷ بلوک که جواب هیستوپاتولوژی آن تشخیص قطعی لیکن پلان دهانی بود جدا شده و از بخش آسیب شناسی تحویل گرفته شد.

در ادامه شش بلوک لیکن پلان دهانی و ۲۶ بلوک لیکن پلان پوستی با شرایط بیان شده از آرشیو بخش آسیب شناسی بیمارستان رازی تهران مربوط به سالهای ۹۱ و ۹۲ استخراج گردید.

در گام بعدی لام‌های رنگ آمیزی شده با هماتوکسیلین - ائوزین مربوط به بلوک‌های مربوطه (۲۳ مورد لیکن پلان دهانی و ۲۶ مورد لیکن پلان پوستی)، برای تأیید تشخیص مورد بررسی قرار گرفتند.

تأیید تشخیص ضایعات دهانی بر طبق معیارهای تشخیص هیستوپاتولوژیک لیکن پلان دهانی و بر اساس Modified WHO Criteria توسط میکروسکوپ نوری صورت گرفت.

(۱۰)

برای تأیید تشخیص ضایعات پوستی نیز معیارهای زیر در نظر گرفته شدند (۱۱):

(۱) ارتوکراتینیزاسیون

(۲) هایپرگرانولوزیس به صورت Wedge shaped

(۳) آکانتوز نامنظم

(۴) تغییرات واکوئولار در لایه بازال

(۵) ارتشاح لنفوسیتی نواری شکل در ناحیه سطحی درم در

مجاورت اپیدرم

و ناخن‌ها اشاره کرد. (۱-۳)، شیوع لیکن پلان پوستی ۱٪ و لیکن پلان دهانی در گزارش‌های مختلف به میزان ۰/۵-۲/۲٪ بیان شده است. (۱)، سن شایع بروز بیماری ۳۰-۶۰ سال می‌باشد (۳) و در زنان کمی بیشتر از مردان دیده می‌شود. (۲)، اتیولوژی بیماری به طور کامل مشخص نیست. (۱، ۴-۵) لیکن پلان دهانی از نظر کلینیکی ممکن است خصوصیات متفاوتی از خود نشان دهد، از ضایعات رتیکولار تا پلاک مانند سفید و بدون علامت که عمدتاً به صورت دو طرفه مخاط باکال را درگیر می‌کنند گرفته تا ضایعاتی اریتماتوز و دردناک که اغلب روی لثه دیده می‌شوند (۳) و احتمال بدخیمی برای آن مورد بحث است. (۱، ۶)، ویژگی‌های بالینی، به خصوص حضور دو سویه ضایعه یا وجود خطوط کلاسیک و یکپارچه در کنارهای ضایعه، جهت تشخیص بالینی لازم است، اما در موارد عدم حضور واضح این علایم، بیوپسی توصیه می‌گردد. همچنین از آنجایی که در این بیماری نیاز به مراقبت و بررسی طولانی مدت بیمار وجود دارد و به ویژه در مواردی که نمای بالینی تیبیک دیده نمی‌شود یا زمانی که احتمال بدخیمی یا دیسپلازی وجود دارد بیوپسی می‌تواند به تشخیص بالینی بیماری کمک نماید. (۳)

از لحاظ هیستوپاتولوژیک ضایعات لیکن پلان دهانی با دو خصوصیت کلیدی شامل حضور دژنراسانس هیدروپیک سلول‌های کراتینوسیت لایه بازال و ارتشاح Band-like لنفوسیت‌ها تشخیص داده می‌شوند. (۱، ۷و۵)

در موارد انطباق یا نزدیکی ویژگی‌های بالینی و هیستوپاتولوژیک ضایعه، درمانگر به تشخیص نهایی می‌رسد، اما در برخی از موارد همسویی بین یافته‌های بالینی و هیستوپاتولوژیک وجود ندارد و تشخیص افتراقیهای متعددی مطرح می‌شوند، در نتیجه نیاز به استفاده از روش‌های مکمل تشخیصی مفید به نظر می‌رسد. (۳، ۸)

از بین روش‌های تشخیصی مکمل، مهمترین آنها Direct Immunofluorescence (DIF) است که اساساً روشی هیستوشیمی می‌باشد که برای شناسایی و تعیین محل آنتی ژن‌ها روی بافت Fresh-frozen عمدتاً برای تشخیص سه گروه از بیماری‌ها شامل بیماری‌های زیکولوبلوز اتوایمیون، انواع لوپوس اریتماتوز و واسکولیت‌های لوکوسیتوکللاستیک به صورت معمول قابل استفاده است. (۲)

روش DIF به طور معمول روی بافت‌های تازه انجام می‌گیرد و نیاز به محلول‌های ویژه برای انتقال نمونه دارد که در تمام

پلان پوستی و دهانی به کار گرفته شد. بسته آنالیز آماری مورد استفاده در این مطالعه SPSS ویرایش ۱۹ بود و میزان P.value کمتر از ۰/۰۵ از لحاظ آماری معنی دار تلقی گردید.

### یافته‌ها

این مطالعه بر روی بلوک‌های لیکن پلان موجود در آرشیو بخش‌های آسیب‌شناسی دانشکده دندانپزشکی دانشگاه علوم پزشکی بابل و بیمارستان رازی تهران با تشخیص قطعی لیکن پلان انجام گرفت.

به این ترتیب به طور کلی ۴۹ نمونه مورد بررسی قرار گرفتند که از این بین، ۲۶ عدد مربوط به لیکن پلان پوستی و ۲۳ عدد مربوط به لیکن پلان دهانی بود.

از مجموع نمونه‌های مورد مطالعه ۳۴ مورد متعلق به افراد مؤنث و ۱۵ عدد مربوط به افراد مذکر بود. میانگین سنی مردان ۵۵ سال و زنان ۴۹ سال و در مجموع میانگین سنی بیماران ۵۲ سال بود.

از ۲۳ مورد مربوط به لیکن پلان دهانی ۱۳ مورد مربوط به مخاط گونه معادل ۵۶٪، شش مورد مخاط لب برابر ۱۷٪، چهار مورد زبان معادل ۱۷٪ و همچنین از میان ۲۶ نمونه لیکن پلان پوستی، ۱۸ مورد مربوط به پوست اسکال برابر ۶۹٪، چهار مورد پوست پا معادل ۱۵٪ و چهار مورد پوست دست برابر ۱۵٪ بود.

از میان نمونه‌های پوستی برای C3، بیست مورد شدت رنگ پذیری صفر، سه مورد شدت رنگ پذیری یک و سه مورد شدت رنگ پذیری دو را نشان دادند. در مورد IgM، شانزده مورد شدت رنگ پذیری صفر، چهار مورد شدت رنگ پذیری یک و شش مورد شدت رنگ پذیری دو را نشان دادند. نتایج برای فیبرینوژن به صورت هجده مورد شدت رنگ پذیری صفر، پنج مورد شدت رنگ پذیری یک و سه مورد شدت رنگ پذیری دو

بود. (جدول ۱، ۲ و ۳)

در مورد لیکن پلان دهانی یافته‌ها به صورت زیر بود. در مورد C3 هیچ پاسخی با شدت رنگ پذیری یک و دو یافت نشد، برای IgM تنها یک مورد با شدت رنگ پذیری یک یافت شد و برای فیبرینوژن یافته‌ها به این صورت بود که ۱۹ مورد شدت رنگ پذیری صفر، دو مورد شدت رنگ پذیری یک و دو

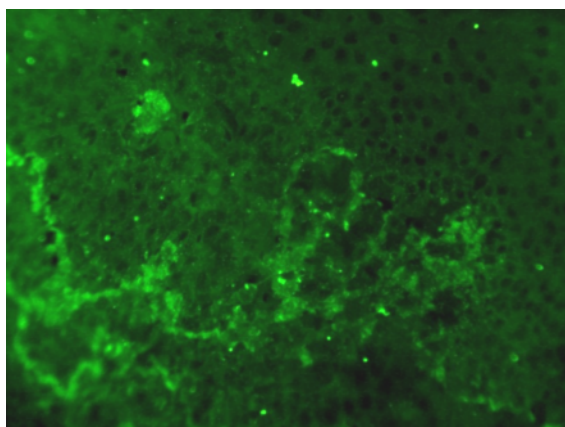
روش DIF در این مطالعه بر روی بلوک‌های پارافینی انجام شد (۹)، بدین صورت که از هر یک از بلوک‌ها سه برش به ضخامت پنج میکرومتر توسط میکروتوم تهیه و بر روی حمام آب شناور و بر روی لام‌ها قرار گرفته و چسبانده شدند. پس از آن به مدت پنج دقیقه در دمای صد و پنجاه درجه سانتی‌گراد در فور آنکوبه گردید.

بعد از موم زدایی در xylol در دو مرحله و هر کدام به مدت ۱۵ دقیقه، عملیات Rehydration به وسیله Graded ethanol، به ترتیب و هر کدام به مدت ۱۵ دقیقه انجام شد. در ادامه دو بار شستشو با آب مقطر صورت گرفت. پس از آن مقاطع در محلولی از کلرید سدیم ۰/۱٪ و تریپسین ۰/۱٪ در PH ۷/۸ (تنظیم شده به وسیله هیدروکسید سدیم) جهت Trypsinization قرار گرفتند و برای چهار ساعت در درجه حرارت اتاق (۲۰ - ۲۵ درجه سانتی‌گراد) آنکوبه شدند. در ادامه مقاطع در بافر Phosphate Buffer Saline (PBS) برای دو بار و هر بار به مدت ده دقیقه شسته شدند. در مرحله بعد مقاطع با کنژوگه‌های نشاندار با فلورسین (Daco) که شامل Anti-IgM، Anti-C3، Anti-Fibrinogen بودند به ترتیب با رفتهای ۱/۳۰، ۱/۸۰، ۱/۲۰ طبق دستور کارخانه سازنده و نیز مقدار کمی رنگ Evans blue جهت کاهش فلورسانس زمینه، رنگ آمیزی و بعد از سی دقیقه آنکوباسیون در محفظه مرطوب و دو بار شستشو با PBS و هر بار به مدت ده دقیقه، آماده شدند. پس از آن بافر Mounting بر روی لام ریخته شد و لام روی آن قرار گرفت و لامها توسط میکروسکوپ فلورسانس (Leitze Laborlux I 2/3-Blue)، با قدرت لامپ HBO=50W مورد مطالعه قرار گرفتند.

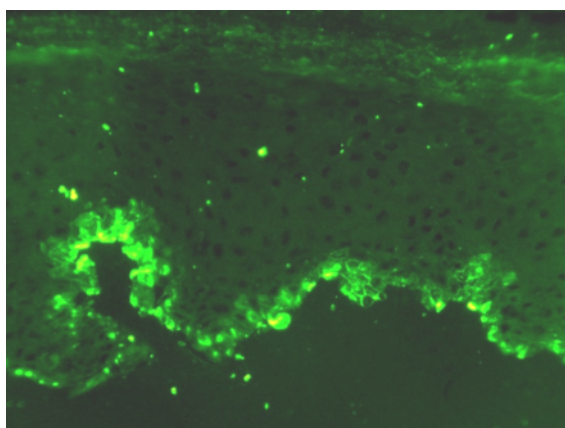
تشخیص مثبت بودن واکنش DIF، بر اساس رسوب خطی، فیبریلار یا گرانولار فیبرینوژن، C3 و یا IgM در امتداد Basal Membrane Zone (BMZ) و یا در Cytoid body ها در اپیتلیوم و یا بافت همبند سطحی بود.

شدت الگوی فلورسانس در هر نمونه به شکل کیفی و به صورت صفر (هنگامی که شدتی کمتر از فلورسانس زمینه دیده شد)، یک (هنگامی که شدتی کمی بیشتر از فلورسانس زمینه قابل مشاهده بود) و دو (هنگامی که شدتی کاملاً بیشتر از فلورسانس زمینه رؤیت شد) طبقه‌بندی گردید.

یافته‌های توصیفی به شکل فراوانی و درصد بیان گردید و آزمون‌های Chi-square و Pearson برای مقایسه بین آنتی بادی‌های فلورسانس مورد استفاده و نیز مقایسه گروه لیکن



شکل ۱: بروز فیبرینوزن با شدت +۱



شکل ۲: بروز فیبرینوزن با شدت +۲

معنی‌دار بین لیکن پلان دهانی و پوستی برای بیان C3 ،  
 $p.v=0/3$  و فیبروزن  $p.v=0/5$  دیده نشد، لکن ارتباط معنی‌دار  
 آماری بین لیکن پلان دهانی و پوستی برای بیان IgM دیده  
 شد. ( $p.v=0/04$ )

### بحث

تشخیص هیستوپاتولوژیک لیکن پلان گاهی اوقات با مشکلاتی  
 مواجه است، به ویژه هنگامی که ضایعات مخاطی در نمای  
 کلینیکی زخمی و یا همراه با التهاب شدید ثانویه هستند. (۱۲)،  
 روش ایمونوفلورسانس مستقیم (DIF) از ابتدا جهت تشخیص  
 بسیاری از بیماریهای پوستی کاربرد داشته است (۱۳)، اما  
 اکنون ثابت شده که روشی با ارزش برای تشخیص بیماریهای  
 بولوز و یا زخمی مخاط دهان نیز می‌باشد. (۱۲)، از طرفی  
 مطالعات ایمونوفلورسانس در مورد لیکن پلان دهانی

جدول ۱: فراوانی و درصد انواع شدت رنگ پذیری فیبرینوزن در  
 ضایعات لیکن پلان پوستی و دهانی

p.v	شدت بروز			ضایعه
	۲	۱	۰	
۰/۵۴۳	۳	۶	۱۷	لیکن پلان پوستی (تعداد/درصد)
	%۱۱/۵	%۲۳/۱	%۶۵/۴	
۰/۵۴۳	۲	۳	۱۸	لیکن پلان دهانی (تعداد/درصد)
	%۸/۷	%۱۳	%۷۸/۳	

جدول ۲: فراوانی و درصد انواع شدت رنگ پذیری IgM در  
 ضایعات لیکن پلان پوستی و دهانی

p.v	شدت بروز			ضایعه
	۲	۱	۰	
۰/۰۴۶	۶	۴	۱۶	لیکن پلان پوستی (تعداد/درصد)
	%۲۳/۱	%۱۵/۴	%۶۱/۵	
۰/۰۴۶	۰	۱	۲۲	لیکن پلان دهانی (تعداد/درصد)
	%۰/۰	%۴/۳	%۹۵/۷	

جدول ۳: فراوانی و درصد انواع شدت رنگ پذیری C3 در ضایعات  
 لیکن پلان پوستی و دهانی

p.v	شدت بروز			ضایعه
	۲	۱	۰	
۰/۳۱۰	۲	۳	۲۱	لیکن پلان پوستی (تعداد/درصد)
	%۷/۷	%۱۱/۵	%۸۰/۸	
۰/۳۱۰	۰	۰	۲۳	لیکن پلان دهانی (تعداد/درصد)
	%۰	%۰	%۱۰۰	

مورد شدت رنگ پذیری دو را نمایش دادند. (اشکال ۱ و ۲)  
 بررسیهای آماری نشان داد که بین بروز IgM و C3 در لیکن  
 پلان دهانی رابطه مستقیمی وجود دارد. ضریب همبستگی  
 Spearman برابر  $0/697$  و  $p.v=0/000$ ، که این رابطه در لیکن  
 پلان پوستی مشهودتر بود. ( $p.v=0/000$ )، ضریب همبستگی  
 Spearman برابر  $0/746$ .

در ضمن در لیکن پلان دهانی نیز ارتباط مستقیمی بین بیان  
 فیبرینوزن و IgM دیده شد. ( $p.v=0/02$ ) ضریب همبستگی  
 Spearman برابر  $0/769$ .

در آنالیز آماری توسط تست Mann-Whitney U ارتباط

بنابراین این یافته در توافق با نتایج مطالعات قبلی است که رسوب مذکور را در ارتباط با فرآیند التهابی تخریب کننده موجود در ناحیه اتصال بافت همبند - اپی تلیال عنوان می کنند. (۱۲ و ۱۵)

البته در مطالعه Laskaris و همکاران الگوی رسوب فیبرینوژن به شکل غیر اختصاصی گزارش شد اما اغلب نمونه ها یک نوار از رسوب فیبرینوژن در غشای پایه نشان دادند. (۱۲)

Raghu و همکاران نیز این روش را در لیکن پلان دهانی و واکنشهای لیکنوئیدی دهان مورد مقایسه قرار دادند و رسوب فیبرینوژن را به صورت یکنواخت در غشای پایه هر دو مورد گزارش کردند با این تفاوت که شدت آن در واکنشهای لیکنوئیدی دهان کمتر گزارش شد. (۱۲)

همچنین Kulthanan در مطالعه ای این روش را روی نمونه های Fresh-Frozen بیماران مبتلا به لیکن پلان مورد مطالعه قرار داد و گزارش کرد که رسوب فیبرینوژن به صورت Shaggy در محل اتصال اپیدرم به بافت همبند دیده می شود که به عنوان بهترین نشانگر برای لیکن پلان بیان شده است.

رسوب C3 و IgM در مطالعه حاضر به صورت نواحی گرانولر و یا مناطقی گسسته در ناحیه غشای پایه دیده شد که مطابق با برخی مطالعات می باشد. (۱۶)

رسوب فیبرینوژن، C3 و IgM همچنین در قسمتهایی در Cytoid bodies در اپی تلیوم و نواحی سطحی لامینا پروپریا دیده شد.

البته لازم به ذکر است در این مطالعه حاضر ۶۵/۴٪ نمونه ها در لیکن پلان دهانی و نیز ۷۸/۳٪ لیکن پلان پوستی بروز فیبرینوژن را نشان ندادند. همچنین نمونه های منفی جهت C3 و IgM در لیکن پلان دهانی به ترتیب ۱۰۰٪ و ۹۵/۷٪ و در لیکن پلان پوستی به ترتیب ۸۰/۸٪ و ۶۱/۵٪ بود که این امر برخلاف مطالعه Shahrabi و همکاران (۹) نشان می دهد رنگ آمیزی ایمونوفلورسنت مستقیم در نمونه های فیکس شده در فرمالین و پارافینه شده برای هیچ یک از مارکرها C3، فیبرینوژن و IgM به تنهایی تکرار کننده مناسبی برای یافته های بالینی - هیستوپاتولوژیک نمی باشد.

یکی از عوامل مؤثر در ارزیابی دقت روش DIF، آماده سازی

دیدگاههایی در ارتباط با ایمونوپاتوژنز بیماری فراهم کرده است. (۱۲)

لکن برخلاف فواید این روش، معایبی نیز در بر دارد، از جمله نیاز به محیط انتقالی اختصاصی و نیز زمان اضافی مورد نیاز برای پردازش کردن بافت که خود ممکن است تشخیص را به تعویق بیندازد، بنابراین بررسی کاربرد این روش بر روی بلوک های پارافینه فیکس شده در فرمالین می تواند مفید باشد. (۱۴)

لذا با توجه به این که برخی مطالعات پیشین، نمونه های پارافینه فیکس شده را قابل استفاده برای DIF عنوان کرده اند (۹)، هدف از این مطالعه در اولین گام ارزیابی تکرار پذیری یافته های بالینی - هیستوپاتولوژیک و تکنیک ایمونوفلورسانس مستقیم نمونه های پارافینه فیکس شده در تشخیص لیکن پلان بود. تشخیص افتراقی در روش DIF اصولاً با استناد به چهار ویژگی انجام می گیرد:

۱) مکان رسوب ایمنی

۲) نوع ایمونوگلوبولین های رسوب کرده

۳) تعداد رسوب ایمنی

۴) رسوب در سایر نواحی مجاور به ناحیه اصلی. (۱۵)

در مطالعات انجام شده بر روی لیکن پلان توسط تکنیک ایمونوفلورسانس مستقیم، بیشترین رسوبها مربوط به فیبرینوژن و IgM گزارش شده و رسوب IgG، IgA و C3 به میزان کمتری قابل مشاهده است. (۱۵)

بنابراین در این مطالعه، فیبرینوژن و IgM از مارکرها با بروز قابل توجه و C3 از میان نشانگرهای با بیان محدود انتخاب و مورد بررسی قرار گرفتند.

در مطالعه حاضر در لیکن پلان دهانی و پوستی رسوب مثبت فیبرینوژن، در ناحیه غشای پایه به طور فیبریلا ر دیده شد. (اشکال ۲۱)

برخی از محققان پیشنهاد کرده اند که تغییرات ایمونوفلورسانت در لیکن پلان رخدادی ثانویه به تخریب ناحیه تحتانی اپیتلیوم / اپیدرم و غشای پایه می باشد و یافتن اجسام ایمونوفلورسانت و رسوب فیبرینوژن در تعدادی از بیماریهای دیگر نیز نشان می دهد که این تغییرات ممکن است پدیده ای غیر اختصاصی وابسته به دژنراسیون سلولی در لایه بازال اما با مراحل متفاوت باشد.

نظارت دقیق صورت گیرد، زیرا ثبوت مطابق معیارهای دقیق و زمان مناسب می‌تواند نه تنها خصوصیات بافت بلکه ویژگیهای آنتی‌ژنیک آن را نیز حفظ نماید (۹)، در حالی که رعایت این موارد خارج از کنترل مطالعات گذشته نگر می‌باشد.

نکته‌ای که در این مطالعه باید ذکر شود اینکه تریپسین به کار گرفته شده طی آماده‌سازی با از هم گسیختگی ساختمان بافت، توسط شکستن اتصالات عرضی داخل مولکولی ناشی از فرمالین موجب می‌شود نواحی آنتی‌ژنیک آشکار گردد و از طرفی نیز با تغییر شارژ شبکه‌ای بافت برخی از اتصالات غیر اختصاصی با ایمونوگلوبولین‌ها را حذف کند. (۹)

### نتیجه‌گیری

از نتایج این مطالعه می‌توان این گونه نتیجه‌گیری کرد که رنگ آمیزی ایمونوفلورسنت مستقیم در نمونه‌های فیکس شده در فرمالین و پارافینه شده برای هیچ یک از مارکرهای C3، فیبرینوژن و IgM به تنهایی تکرار کننده مناسبی برای یافته‌های بالینی - هیستوپاتولوژیک نمی‌باشد. اگرچه ترکیب IgM و C3 در لیکن پلان پوستی و ترکیب IgM و فیبرینوژن در لیکن پلان دهانی تکرارپذیری بهتری از خود نشان دادند.

درست و مناسب نمونه‌ها می‌باشد که یک مرحله مهم و حساس است. فرمالین بافر به طور معمول برای انتقال نمونه‌های بیوپسی به آزمایشگاه هیستوپاتولوژیک استفاده می‌شود.

قرارگیری نمونه‌ها در فرمالین می‌تواند باعث اتصال متقاطع پروتئین‌های بافت نظیر آنتی‌ژن‌ها شود و جداسازی آنها توسط DIF را مشکل کند. اگرچه در مطالعه‌ای Sano بیان کرده است قرارگیری نمونه‌ها در فرمالین برای یک مدت کوتاه ده دقیقه‌ای مشکلات تشخیصی برای نمونه‌ها ایجاد نمی‌کند. (۱۷-۱۸)

مقایسه مثبت بودن DIF برای C3 و IgM نشان داد که بین لیکن پلان پوستی و مخاطی ارتباط معنی‌داری وجود دارد. بدین صورت که احتمال مثبت بودن این مارکرها در لیکن پلان پوستی بیشتر از لیکن پلان دهانی می‌باشد، اما Kulthanan و همکاران تفاوتی از لحاظ بروز این مارکرها بین لیکن پلان پوستی و مخاطی نیافتند. (۱۶)، تفاوت بین مقاومت بافتی پوست و مخاط در برابر فرمالین می‌تواند توجیه کننده اختلاف بین بروز آنتی‌ژن‌ها در آنها باشد.

به طور کلی به نظر می‌رسد جهت ارزیابی روش DIF بر روی بلوک‌های پارافینه فیکس شده در فرمالین باید از ابتدای فیکس شدن نمونه تا زمانی که برای مطالعه آماده می‌شود بررسی و

## REFERENCES

- Neville BW, Damm DD, Allen CM, Bouquot JE. Oral & maxillofacial pathology. 3<sup>rd</sup> ed. Philadelphia: Saunders, Elsevier; 2009, 782-8.
- Aghahosseini F, SarrafNejad A, Geransar A, Ebrahimi E. Evaluation of direct immunofluorescence study in diagnosis of oral lichen planus. Beheshti Univ Dent J. 2005; 23(2):197-205.
- Al-hashimi I, Schifter M, Lockhart PB, Wray D, Brennan M, Migliorati CA, et al. Oral lichen planus and oral lichenoid lesions: Diagnostic and therapeutic considerations. Oral Surg Oral Med Oral Pathol Oral Radiol Endod. 2007 Mar;103 Suppl: S25. e1-12.
- Laskaris G, Sklavounou A, Angelopoulos A. Direct immunofluorescence in oral lichen planus. Oral Surg Oral Med Oral Pathol. 1982 May;53(5):483-7.
- Pekiner FN, Demirel GY, Borahan MO, Ozbayrak S. Cytokine profiles in serum of patients with oral lichen planus. Cytokine J. 2012 Dec;60(3):701-6.
- Canto AM, Muller H, Freitas RR, Santos PS. Oral lichen planus: clinical and complementary diagnosis. An Bras Dermatol. 2010 Sept-Oct;85(5):669-75.
- Regezi JA, Sciubba JJ, Jordan R CK: Oral pathology, clinical pathologic correlations. 6<sup>th</sup>ed. Missouri, ST. Louis: Saunders, Elsevier; 2012, 97-102.
- Ismail SB, Kumar SK, Zain RB. Oral lichen planus and oral lichenoid reactions: Etiopathogenesis, diagnosis, management and transformation. J Oral Sci. 2007 Jun; 49 (2):89-106.
- Eslami M, Fayaz moghaddam K, Shahrabi Sh. An Epidemiologic study of lichen planus and direct immunofluorescent on staining on its paraffin sections. J Dent. Teh Uni of Med Sci. 1999 Summer;12(2):5-15.
- Hiremath S, Kale AD, Hallikerimaths. Clinico-pathological study to evaluate oral lichen planus for the establishment of clinical and histopathological diagnostic criteria. Turk Patoloji Derg. 2015;31(1):24-9.
- Elder DE, Elenitsas R, Johnson Jr BL, Murphy GF, X Xu. Lever's histopathology of the skin. 10<sup>th</sup>ed. Philadelphia: Lippincott Williams & Wilkins; 2009, 186.
- Raghu AR, Nirmala NR, Sreekumaran N. Direct immunofluorescence in oral lichen planus and oral

lichenoid reactions. Quintessence Int. 2002 Mar; 33(3): 234-9.

13. Daniels TE, Quadra-White C. Direct immunofluorescence in oral mucosal disease: A diagnostic analysis of 130 cases. Oral surg Oral Med Oral Pathol. 1981 Jan;51(1):38-47.

14. Rinaggio J, Crossland DM, Zeid MY. A Determination of the range of oral conditions submitted for microscopic and direct Immunofluorescence analysis. J Periodontol. 2007 Oct; 78(10):1904-10.

15. Mutasim DF, Adams BB. Immunofluorescence in dermatology. J Am Acad Dermatol. 2001 Dec;45(6):803-22, quiz 822-4.

16. Kulthanan K, Jiamton S, Varothai S, Pinkaew S, Sutthipinittharm P. Direct immunofluorescence study in patients with lichen planus. Int J Dermatol. 2007 Dec; 46(12):1237-41.

17. Sano SM, Quarracino MC, Aguas SC, Gonzalez EJ, Harada L, Krupitzki H. Sensitivity of direct immunofluorescence in oral diseases. Study of 125 cases. Med Oral Patol Cir Bucal. 2008 May;13(5):E287-91.

18. Arbesman J, Grover R, Helm TN, Beutner EH. Can direct immunofluorescence testing still be accurate if performed on biopsy specimens after brief inadvertent immersion in formalin. J Am Acad Dermatol. 2011 Jul; 65(1):106-11.