

## شاخ پوستی و کالوزیته قوزک پا: گزارش یک مورد

دکتر محمدرضا مرتضوی<sup>۱</sup>، دکترمانی محمدزاده<sup>۲</sup>، دکتر ابوذر حسینی<sup>۲</sup>

۱-متخصص پوست، ۲-متخصص آسیب‌شناسی؛ دانشگاه علوم پزشکی مازندران

شاخ پوستی یک ضایعه کراتوتیک شاخ مانند است که بروز آن در نواحی سر و صورت شایع می‌باشد و در زمینه ضایعات مختلف خوش خیم یا بدخیم پوست به وجود می‌آید.

کالوزیته پلاکی هیپرکراتوتیک است که در اثر

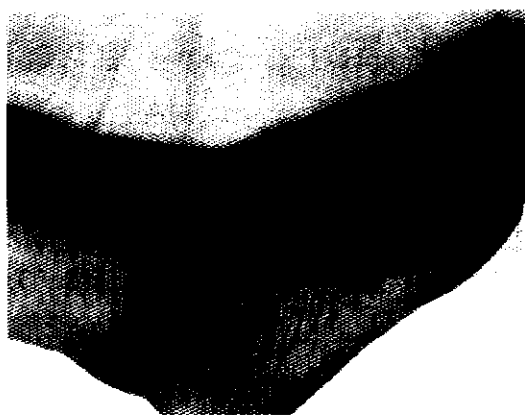
فشار مداوم یا ممتد روی پوست ایجاد می‌شود و قوزک خارجی پا از نقاط شایع بروز آن است. در اینجا یک مورد نادر شاخ پوستی ایجاد شده روی کالوزیته قوزک پا گزارش می‌شود.

**واژه‌های کلیدی:** شاخ پوستی، کالوزیته، قوزک پا

### معرفی بیمار

بیمار زنی ۶۰ ساله، خانه‌دار، ساکن یکی از روستاهای شهرستان بهشهر در استان مازندران بود که با شکایت خارش و ترک کف پاها مراجعه نمود. در معاینه علاوه بر هیپرکراتوز کف پاها، ضایعات کراتوتیک برجسته در ناحیه قوزک‌های خارجی پا مشاهده شد که طی چندین سال بوجود آمده بود. ضایعه قوزک پای چپ بیمار (که بزرگتر بود)، یک کالوزیته شاخ مانند به طول ۳۰ تا ۳۵ میلی‌متر بود که پایه آن در اثر ضربه‌های مکرر در برخی نقاط از پوست زیرین جدا شده بود (تصویر شماره ۱). بیمار عادت داشت که برای انجام کارهای روزمره خانه به صورت چهارزانو بر

روی زمین نشسته و تقریباً همیشه پای چپ را در زیر بدن قرار دهد. ضایعه مذکور همراه با بخشی از پوست زیرین آن، برداشته شده و برای آسیب‌شناسی ارسال گردید. در بررسی میکروسکوپی بخش شاخی ضایعه، لایه‌های متراکم کراتین که بر روی هم قرار گرفته بودند مشاهده شد (تصویر شماره ۲). در قاعده شاخ، پاراکراتوز واضح لایه شاخی ضخیم شده در بالای لایه گرانولر مشخص، مشهود بود (تصویر شماره ۳). اپیدرم به جز پاپیلوماتوز مختصر، تغییر مهمی نداشت و اثری از تغییرات بافت‌شناسی بدخیم یا خوش خیم دیگر در درم دیده نشد.




تصویر شماره ۱ - ضایعه کراتوتیک شاخ مانند قوزک پای چپ بیمار

مؤلف مسئول: دکتر محمدرضا مرتضوی - مازندران، بهشهر، خیابان امام خمینی، بیمارستان امام خمینی، بخش پوست



تصویر شماره ۲ - لایه‌های متراکم کراتین در بخش فوقانی ضایعه و اپیتلیوم سنگفرشی زیرین با تغییرات مختصر پاپیلوماتوز آن (رنگ آمیزی هماتوکسین - ائوزین ، بزرگنمایی ۶۰ برابر)



تصویر شماره ۳- لایه گرانولر واضح و لایه شاخی افزایش یافته با پاراکراتوز مشخص در نمایی از قاعده شاخ پوستی (رنگ آمیزی هماتوکسین - انوزین ، بزرگنمایی ۱۶۰ برابر)

سایش مکرر یا فشار مداوم یا متناوب و طولانی مدت پوست بوجود می‌آید (۱۱). کف دست و پا و قوزک پا به خصوص روی نواحی برجستگی استخوانی مفاصل از نقاط شایع کالوزیته است (۱۲). کالوزیته به علت فشار کفش تنگ یا عادت بد نشستن روی پاهایی که زیر بدن جمع شده‌اند (حالت چهارزانو Cross - legged) بوجود می‌آید (۱۳، ۱۴). نوع بسیار شایع آن میخچه می‌باشد که یک کالوزیته دردناک با حدود کاملاً مشخص است.

کالوزیته قوزک خارجی پا در افرادی که هنگام نشستن از صندلی استفاده نمی‌کنند و به مدت طولانی بصورت چهار زانو بر زمین معمولاً سفت می‌نشینند، بسیار شایع است. این کالوزیته معمولاً در یک طرف (قوزک پایی که بیشتر مواقع بنا به عادت در زیر بدن و در تماس با زمین قرار می‌گیرد) برجسته‌تر است.

موارد اختلاف کالوزیته با شاخ پوستی عبارتند از:  
 ۱- شکل ضایعه که کالوزیته حالت مخروطی دارد،  
 ۲- هسته مرکزی که کالوزیته به علت تغییرات عروقی بوجود می‌آید،  
 ۳- سطح قاعده و نوک ضایعه که در این دو ضایعه متفاوت است.

در اینجا یک مورد شاخ پوستی ایجاد شده روی کالوزیته قوزک پا گزارش شده که مؤلف در مرور مقالات به مورد مشابه با آن برخورد نموده است.

### تشکر و قدردانی

بدین وسیله مراتب تقدیر و تشکر خود را از آقای دکتر عزیزی استاد سابق و خانم دکتر زهرا صفایی نراقی دانشیار بخش آسیب‌شناسی دانشگاه علوم پزشکی تهران به دلیل ارائه رهنمودهای بی‌دریغ ابراز می‌داریم.

شاخ پوستی یک ضایعه کراتوتیک برآمده شبیه به شاخ حیوانات می‌باشد که در نواحی باز بدن به ویژه سر و صورت شایع‌تر است (۱). ضایعه ممکن است روی دست، پلک، ناحیه ورمیلیون لب تحتانی (۲) و یا آلت تناسلی مذکر (glans penis) بوجود آید (۳، ۴). ضایعات شاخ پوستی اندام تحتانی نسبتاً نادر هستند (۵). اندازه شاخ‌های پوستی از ۲ تا ۶۰ میلی‌متر گزارش شده است و در اغلب موارد حالتی شکننده دارند.

تشخیص شاخ پوستی یک تشخیص بالینی است که در بیشتر موارد برحسب نما و سیر بالینی داده می‌شود. در معاینه یک برجستگی شاخی سفت، زرد مایل به قهوه‌ای و غالباً خمیده که با پوست طبیعی یا حلقه کراتوتیک در زیر احاطه شده، دیده می‌شود. پایه ضایعه معمولاً به علت ضربه‌های مکرر، قرمز و ملتهب و کمی ضخیم‌تر از بدنه است.

موضوع مهم در مورد شاخ‌های پوستی، ماهیت ضایعات زمینه‌ای آنها می‌باشد. این ضایعات غالباً (در ۶۰-۵۰ درصد موارد) خوش‌خیم (۶) و شامل مواردی از قبیل کراتوز سبورئیک، زگیل ویروسی (۵)، مولوسکوم کنتراژیوزوم (۷)، تریکیلومما (Trichilemmoma)، کیست اپیدرموئید، آدنوم سباسه (۸)، پروریگوی ندولر (۹) و حتی سالک (۱۰) هستند. سایر موارد شاخ پوستی ممکن است روی ضایعات دارای پتانسیل بدخیمی (Premalignant) یا بدخیم از قبیل کراتوز آکتینیک، سرطان سلول سنگفرشی و سرطان سلول پایه بوجود آیند (۵). ضایعات شاخ پوستی آلت تناسلی مذکر در ۱/۳ موارد با بدخیمی همراهند (۴). درمان شاخ پوستی بر حسب نوع ضایعه زیرین آن متفاوت است.

کالوزیته یک پلاک هیرکراتوتیک است که در اثر

- 1-Bart RS, et al. Cutaneous horns: A clinical and histopathological study in 35 patients. *Acta Derm Venereol* 1968; 48: 507-15.
- 2-Monaghan AM. Cutaneous horn occurring on the vermilion border of the lower lip. *Br Dent J* 1993; 175: 419-20.
- 3-Lower FC, et al. Cutaneous horn of the penis. *J Am Acad Dermatol* 1985; 18: 369.
- 4-Ponce de Leon J, Algaba F, Salvador J. Cutaneous horn of glans penis. *Br J Urol* 1994; 74: 257-58.
- 5-Dyall Smith D, Mason G. Plantar wart presenting as a cutaneous horn. *Austral J Dermatol* 1995; 36: 214-15.
- 6-Yu RC, Pryce DW, Macfarlane AW, et al. A histopathological study of 643 cutaneous horns. *Br J Dermatol* 1991; 124: 449-52.
- 7-Schwartz JJ, Myskowski PL. HIV related molluscum contagiosum presenting as a cutaneous horn. *Int J Dermatol* 1992; 31: 142-44.
- 8-Thanton CM, Hunt SJ. Sebaceous adenoma with a cutaneous horn. *J Cutan Pathol* 1995; 22: 185-87.
- 9-Thadeus J, Thappa DM, Ratnakar C. Prurigo nodularis with cutaneous horn. *Int J Dermatol* 1997; 42: 32-33.
- 10-Srebrink A, et al. Cutaneous horn arising in cutaneous leishmaniasis. *Arch Dermatol* 1987; 123: 168.
- 11-Single D, Bentley G, Trevino SG. Callosities, corns and calluses. *Br Med J* 1996; 312: 1403-06.
- 12-Gibbs RC, Baxer MC. Abnormal biomechanics of feet and their causes of hyperkeratoses. *J Am Acad Dermatol* 1982; 6: 1061-69.
- 13-Cox NH, Finlay AY. Crossed – leg callosities. *Acta Derm Venereol (Stockh)* 1985; 65: 559-61.
- 14-Verbov JL, Monk CJEL. Talar callosity, a little recognized common entity. *Clin Exp Dermatol* 1991; 16: 118-20.